Schering-Plough

xxxxxxxxxxxx

RIESGOS Y COMPLICACIONES EN LA CIRUGÍA ORL Y DE CABEZA Y CUELLO. PREVENCIÓN Y TRATAMIENTO

Manuel Bernal Sprekelsen • Juan-Luis Gomez González • Ángel Ramos Macias • Manuel Tomás Barberán

Schering-Plough

Ponencia Oficial del LVIX Congreso Nacional
de la Sociedad Española de Otorrinolaringologí a
y Patologí a Cérvicofacial. 2008

RIESGOS Y COMPLICACIONES EN LA CIRUGÍA ORL Y DE CABEZA Y CUELLO. PREVENCIÓN Y TRATAMIENTO

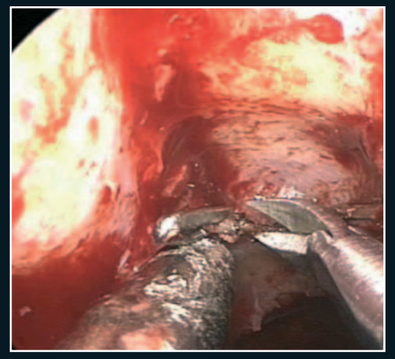

Manuel Bernal Sprekelsen
Juan-Luis Gomez González
Ángel Ramos Macias
Manuel Tomás Barberán

booksmedicos.org

Título original: RIESGOS Y COMPLICACIONES EN LA CIRUGÍA ORL Y DE CABEZA Y CUELLO. PREVENCIÓN Y TRATAMIENTO

Coordinador editorial: Manuel Bernal Sprekelsen,

©Copyright, 2008: Manuel Bernal Sprekelsen, Juan-Luis Gomez González, Angel Ramos Macias, Manuel Tomás Barberán
©Copyright, 2008: E.U.R.O.M.E.D.I.C.E. Ediciones Médicas, S.L.
Avda. dels Vents 9-13, Esc. B, 2º 1ª, Edificio Blurbis - 08917 Badalona
euromedice@euromedice.net
www.euromedice.net

Edición patrocinada por Schering-Plough

Depósito legal: xxxxxxxxxxxxxxxx
ISBN: 978-84-96727-40-3

Reservados todos los derechos de la edición. Prohibida la reproducción total o parcial de este material, fotografías y tablas de los contenidos, ya sea mecánicamente, por fotocopia o cualquier otro sistema de reproducción, sin autorización expresa del propietario del copyright.

PONENCIA ORL 2008

RIESGOS Y COMPLICACIONES EN LA CIRUGÍA ORL Y DE CABEZA Y CUELLO. PREVENCIÓN Y TRATAMIENTO

ÍNDICE DE CAPÍTULOS

I • OTOLOGÍA Y OTONEUROCIRUGÍA 7
Editor: Ángel Ramos Macías

1. COMPLICACIONES INFECCIOSAS POSOPERATORIAS EN CIRUGÍA OTOLÓGICA Y OTONEUROLÓGICA 9
2. HIPOACUSIA NEUROSENSORIAL, COFOSIS Y ACÚFENOS 15
3. VÉRTIGO Y DESEQUILIBRIO EN CIRUGÍA OTOLÓGICA 21
4. PARÁLISIS FACIAL 27
5. ESTRUCTURAS VASCULARES: MANEJO Y COMPLICACIONES 37
6. ALTERACIONES DEL CONDUCTO AUDITIVO EXTERNO Y DE LA MEMBRANA TIMPÁNICA 43
7. COMPLICACIONES DE LOS DISPOSITIVOS IMPLANTABLES EN OTOLOGÍA 49

II • RINOLOGÍA 55
Editor: Manuel Bernal Sprekelsen

1. COMPLICACIONES DE LA CIRUGÍA ENDOSCÓPICA NASOSINUSAL 57
2. CIRUGÍA SOBRE SEPTUM Y CORNETES 67
3. COMPLICACIONES EN LA CIRUGÍA DE LA VÍA LAGRIMAL 73
4. CIRUGÍA ENDOSCÓPICA AVANZADA DE LA BASE DE CRÁNEO 79
5. COMPLICACIONES EN LA CIRUGÍA EXTERNA DE LOS SENOS PARANASALES 99

III • RIESGOS Y COMPLICACIONES EN LA CIRUGÍA DE LA CAVIDAD ORAL Y OROFARÍNGEA 111
Editor: Manuel Bernal Sprekelsen

1. RIESGOS Y COMPLICACIONES EN LA CIRUGÍA DE LENGUA Y SUELO DE BOCA 113
2. SANGRADO POSAMIGDALECTOMÍA 119
3. ADENOIDECTOMÍA 125
4. RIESGOS Y COMPLICACIONES EN LA CIRUGÍA SOBRE EL PALADAR BLANDO 127
5. ABORDAJES TRANSPALATINOS 131

IV • RIESGOS Y COMPLICACIONES EN CIRUGÍA CÉRVICO-FACIAL Y FARINGO-LARÍNGEA 137
Editor: Juan-Luis Gómez González

1. RIESGOS Y COMPLICACIONES EN CIRUGÍA CÉRVICO-FACIAL 139
2. EDEMAS Y ENFISEMAS 145
3. HEMORRAGIAS, HEMATOMAS Y SEROMAS CERVICALES 151
4. LINFORRAGIAS 157
5. FARINGOSTOMAS, OROSTOMAS Y FÍSTULAS SALIVARES FARÍNGEAS Y OROFARÍNGEAS 161
6. LESIONES NEUROLÓGICAS 167

7. CIRUGÍA TRANSORAL CON LÁSER CARBÓNICO 179
8. RIESGOS Y COMPLICACIONES DE LA TRAQUEOTOMÍA
1. Traqueotomías percutáneas 189
2. Riesgos y complicaciones de la traqueotomía convencional 195
3. Riesgos y complicaciones en el manejo del traqueostoma 199
9. ESTENOSIS LARINGO-TRAQUEALES COMO COMPLICACIÓN DE LA CIRUGÍA CÉRVICO-FACIAL 203
10. DISFAGIA Y ASPIRACIÓN 213
11. RIESGOS Y COMPLICACIONES EN LA CIRUGÍA DE LAS MALFORMACIONES DEL PRIMER Y DEL SEGUNDO ARCO BRANQUIAL Y DE TIROIDES 219
12. RIESGOS Y COMPLICACIONES EN LA CIRUGÍA DE REHABILITACIÓN DE LA VOZ 223

V • RIESGOS, COMPLICACIONES Y SECUELAS EN CIRUGÍA PLÁSTICA FACIAL 229
Editor: Manuel Tomás Barberán

1. COMPLICACIONES DE LA RINOPLASTIA 231
2. COMPLICACIONES EN LA OTOPLASTIA 237
3. COMPLICACIONES DE LAS RITIDOPLASTIAS 243
4. COMPLICACIONES DE LA CERVICOPLASTIA 249
5. COMPLICACIONES DE LA CIRUGÍA PALPEBRAL 253
6. FRONTOPLASTIA 259
7. COMPLICACIONES DE LA COLOCACIÓN DE PRÓTESIS FACIALES 263
8. COMPLICACIONES DE LA PIEL FACIAL 269
9. COMPLICACIONES DE LOS RELLENOS FACIALES Y DE LA TOXINA BOTULÍNICA 273
10. EL PACIENTE INSATISFECHO EN RINOPLASTIA 277

VI • RIESGOS Y COMPLICACIONES EN CIRUGÍA DE LAS GLÁNDULAS SALIVARES MAYORES Y TIROIDES Y PARATIROIDES 281
Editor: Manuel Bernal Sprekelsen

1. SANGRADOS, HEMATOMAS Y SEROMAS EN LA CIRUGÍA DE LAS GLÁNDULAS SALIVARES MAYORES 283
2. COMPLICACIONES DE LA CIRUGÍA DE LA PARÓTIDA 287
3. COMPLICACIONES EN LA CIRUGÍA SUBMAXILAR 291
4. RIESGOS Y COMPLICACIONES EN CIRUGÍA DE TIROIDES Y PARATIROIDES 295
5. COMPLICACIONES EN LA CIRUGÍA DE TIROIDES INTRATORÁCICOS Y ABERRANTES 299

VII • MISCELÁNEA 305
Editor: Manuel Bernal Sprekelsen

1. ANESTESIA TÓPICA Y POR INFILTRACIÓN EN CIRUGÍA ORL. APLICACIÓN INTRATECAL DE FLUORESCEÍNA SÓDICA 307
2. COMPLICACIONES POR GASTROSTOMÍAS (PERCUTÁNEAS Y DEFINITIVAS) 315
3. RIESGOS, COMPLICACIONES Y ASPECTOS ACTUALES EN LOS DRENAJES DE ABSCESOS FARÍNGEOS Y CERVICALES 319
4. RIESGOS Y COMPLICACIONES DE LA ESOFAGOSCOPIA Y DE LA TRÁQUEO-BRONCOSCOPIA RÍGIDA Y FLEXIBLE 323
5. RIESGOS Y COMPLICACIONES POR MEDICACIÓN EN ORL 329
6. TRATAMIENTO DE LA TOXICIDAD POR QUIMIOTERAPIA Y POR NUEVOS FÁRMACOS EN CÁNCER DE CABEZA Y CUELLO 333
7. RIESGOS Y COMPLICACIONES EN LA CIRUGÍA RECONSTRUCTIVA CON COLGAJOS E INJERTOS 337
8. HIPERTERMIA MALIGNA 343
9. COMPLICACIONES ANESTÉSICAS MÁS DIGNIFICATIVAS EN ORL 347

ÍNDICE DE PALABRAS CLAVE 357

Alcalde Navarrete, Juan M
Consultor Clínico. Departamento de ORL. Clínica Universitaria de Navarra. Universidad de Navarra.

Alobid, Isam
Médico Especialista de ORL. Hospital Clínic Universitari. Barcelona.

Álvarez Marcos, César
Médico Adjunto y Profesor Asociado de ORL. Hospital Valle del Nalón. Sama de Langreo. Asturias.

Agredo, Freddy E
Médico Especialista de ORL. Profesor Ad Honorem. Departamento de ORL. Universidad del Valle. Hospital Universitario del Valle. Evaristo García. Cali, Colombia.

Algaba Quimera, Jesús
Jefe de Servicio de ORL. Hospital Universitario Nuestra Señora de Aranzazu. San Sebastián. Universidad del País Vasco.

Antolí-Candela Cano, Francisco
Director del Instituto de Otología Antolí-Candela. Madrid.

Arístegui Ruiz, Miguel
Médico Adjunto de ORL. Hospital Central Cruz Roja "San José y Santa Adela". Madrid.

Ayuso Colella, M.ª Ángeles
Médico Consultor de Anestesia y Reanimación. Servicio de Anestesiología y Reanimación. Hospital Clínic Universitari. Barcelona.

Ballesteros Alonso, Ferran
Médico Adjunto. Servicio de ORL. Consorcio Sanitari de Terrassa. Hospital de Terrassa.

Bañales Campos, M.ª Eugenia
Prof. Titular de ORL, Universidad de la Laguna, Sta. Cruz de Tenerife.

Batuecas Caletrío, Ángel
Médico Adjunto de ORL. Hospital Universitario de Salamanca.

Benito González, Fernando
Médico Adjunto. Servicio de ORL y PCF. Hospital Universitario de Salamanca.

Benítez Silva, Pedro
Médico Especialista de ORL. Servicio de ORL. Hospital de Badalona.

Bernal Sprekelsen, Manuel
Jefe de Servicio de ORL. Hospital Clínic Universitari. Barcelona. Profesor Titular de ORL. Universidad de Barcelona. Privat-Dozent de ORL por la Universidad del Ruhr. Bochum, Alemania.

Blanch Alejandro, José Luis
Jefe de Sección ORL-Oncología. Hospital Clínic Universitari. Barcelona.

Blanco Pérez, Pedro
Médico Especialista de Área y Profesor Asociado de ORL. Hospital Universitario de Salamanca.

Bleda Vázquez, Carmen
Médico Adjunto de ORL. Hospital de Mollet del Vallés.

Bodoque Cano, M.ª del Mar
Médico Especialista de ORL. Hospital del Escorial. Madrid.

Borés Domènech, Antonio
Residente de ORL. Hospital Clínic Universitari. Barcelona.

Caballero Borrego, Miguel
Médico Especialista de ORL. Hospital Clínic Universitari. Barcelona.

Caldentey Gallardo, Mónica
Médico Especialista de ORL. Clínica Juaneda. Palma de Mallorca.

Campos Bañales, M.ª Eugenia
Servicio de ORL. Hospital Universitario de Canarias. Santa Cruz de Tenerife.
Profesora Titular de ORL. Universidad de la Laguna. Santa Cruz de Tenerife.

Cardelús Vidal, Sara
Residente de ORL. Hospital Clínic Universitari. Barcelona.

Carrau, Ricardo L
Profesor de ORL. Departamentos de ORL y Neurocirugía. University of Pittsburgh Medical Center. Pittsburgh.

Carulla Paris, Marta
Médico Especialista de ORL. Clínica Barraquer. Barcelona.

Casajuana Garreta, Edgar
Residente de Neurocirugía. Hospital Mútua de Terrassa. Barcelona.

Casellas Casanovas, Sandra
Médico Especialista de ORL. Hospital Clínic Universitari. Barcelona

Cenjor Español, Carlos
Jefe de Servicio de ORL. Fundación Jiménez-Díaz. Madrid.

Cervera-Paz, Francisco J
Colaborador Clínico. Departamento de Otorrinolaringología. Clínica Universitaria de Navarra. Pamplona

Chacón Martínez, Javier
Residente de ORL. Complejo Hospitalario Virgen de la Salud. Toledo.

Chao Vieites, Jacobo
FEA de ORL. Hospital Arquitecto Marcide. Ferrol.

Claros Blanch, Pedro
Jefe de Servicio de ORL. Hospital San Juan de Dios. Barcelona. Clínica Clarós. Barcelona.

Coca Pelaz, Andrés
Residente de ORL. Hospital Universitario Central de Asturias. Oviedo.

Cogolludo Pérez, Francisco
Médico Especialista de ORL. Fundación Jiménez Dáaz (Capio). Madrid.

Cuchi Broquetas, Asunción
Profesora Titular de ORL. Universidad de Barcelona.
Consultora Sénior de ORL. Hospital Clínic Universitari. Barcelona.

Cuyás Lazarich, José María
Facultativo Especialista de ORL. Servicio de ORL y Patología Cérvico-Facial. Complejo Hospitalario Universitario Insular Materno-Infantil de Gran Canaria.

de Miguel Martínez, Isabel
Facultativo Especialista de Microbiologia. Complejo Hospitalario Universitario Insular Materno-Infantil de Gran Canaria.

del Rey Biosca, Francisco J
Residente de ORL. Hospital Clínico de Salamanca.

Deive Maggiolo, Leopoldo
ORL Especialista de Área. Hospital Meixoeiro. CHUVI. Vigo.

Domènech Oliva, Joan
Médico Adjunto de ORL. Hospital Clínic Universitari. Barcelona.

Droguet Puigdomenech, Montserrat
Jefe de Servicio de ORL. Hospital del Vallés.

Epprecht González, Pilar
Médico Especialista de ORL. Hospital Universitario Son Dureta. Palma de Mallorca.

Espinosa Reyes, Jorge Alberto
Jefe de Servicio ORL. Clínica Teletón. Instructor de Cirugía Plástica Facial. Universidad de la Sabana. Bogotá, Colombia.

Fabra Llopis, José María
Jefe de Sección de ORL. Hospital San Pablo. Barcelona.

Franco Calvo, Fernando
Médico Adjunto de ORL y PCF. Hospital Universitario de Salamanca.

García Pérez, Laura
Médico Adjunto. Servicio ORL y PCF. Hospital Universitario de Salamanca.

Gardner, Paul
Profesor asistente del Departamento de Neurocirugía. University of Pittsburgh Medical Center. Pittsburgh.

Gil-Carcedo García, Luis María
Jefe de Servicio y Catedrático de ORL. Hospital Universitario Río Hortega. Valladolid.

Gil-Carcedo Sañudo, Elisa
Médico Especialista y Profesora Asociada de ORL. Hospital Universitario Río Hortega. Valladolid.

Gil Melcón, María
Médico Adjunto de ORL. Hospital Universitario de Salamanca.

Gimeno Vilar, Carlos
Residente de ORL. Clínica Universitaria de Navarra. Universidad de Navarra. Pamplona.

Gómez González, Juan Luis
Jefe de Sección y Profesor Titular de ORL. Hospital Clínico de Salamanca.

Gómez Vieira, Álvaro
ORL. Profesor de Cirugía Plástica Facial. Universidad CES de Medellín. Práctica privada. Medellín, Colombia.

Grau de Castro, Juan José
Jefe de Sección del Servicio de Oncología Médica. ICMHO. Hospital Clínic Universitari. Barcelona. Profesor Asociado de Oncología. Universidad de Barcelona.

Guerra Fuentes, Ricardo
Especialista en ORL. Fellow Universitario de Cirugía Plástica. Hospital de San José, Colombia.

Gutiérrez Fonseca, Raimundo
Médico Adjunto de ORL. Fundación Jiménez Díaz. Madrid.

Guilemany Toste, José María
Médico Especialista de ORL. Servicio de ORL. Hospital Clínic Universitari. Barcelona.

Jaume Bauzá, Gabriel
Especialista de ORL. Hospital Son Dureta. Palma de Mallorca

Jiménez López, Marcelo F
Médico Adjunto Servicio de Cirugía Torácica. Hospital Clínico de Salamanca.

Kadiri Wafrassi, Mustafa
Jefe de Servicio de ORL. Hospital de la Cruz Roja-Dos de Maig. Barcelona.

Kassam, Amin B
Profesor Asociado y Jefe de Servicio de Neurocirugía. Departamentos de ORL y Neurocirugía. University of Pittsburgh Medical Center. Pittsburgh. EE.UU.

Larrosa Díez, Francesc
Adjunto de ORL. Consorci Sanitari de l´Alt Penedés. Barcelona.

Lassaleta Atienza, Luis
Servicio de ORL y Patología Cérvico-Facial. Hospital La Paz. Madrid.

Lede Barreiro, Ángel
Residente de ORL. Hospital do Meixoeiro. Vigo.

López Aguado, Daniel
Catedrático y Jefe de Servicio de ORL, Hospital Universitario de Canarias. Santa Cruz de Tenerife.

López Campos, Daniel
Médico Especialista de ORL. Hospital Universitario de Canarias. Santa Cruz de Tenerife.

Lorenzo Lorenzo, Ana Isabel
Médico Adjunto de ORL. Hospital do Meixoeiro. CHUVI. Vigo.

Lorenzo Molina, Francisco
Médico Adjunto de ORL. Hospital Son Dureta. Palma de Mallorca.

Llorente Pendás, José Luis
Médico Adjunto de ORL. Hospital Central de Asturias. Profesor Titular de ORL. Universidad de Oviedo.

Luis Alfaro, M.ª Mercè
Especialista Sénior de Anestesiología y Reanimación. Hospital Clínic Universitari. Barcelona.

Mancheño Losa, Marta
Especialista ORL. Hospital General Universitario Gregorio Marañón. Madrid.

Manrique Rodríguez, Manuel
Profesor Asociado. Universidad de Navarra. Servicio de ORL. Clínica Universitaria de Navarra. Pamplona.

Manrique Lipa, Rubén
Residente de ORL. Hospital Meixoeiro. CHUVI. Vigo.

Marco Algarra, Jaime
Catedrático y Jefe de Servicio de ORL. Hospital Clínico de Valencia.

Martínez Bejarano, Henry
Especialista de ORL y Cirujano Plástico Facial. Fundación Santa Fe. Bogotá, Colombia.

Martínez Molina, Pedro
FEA de ORL. Hospital de la Plana. Vila-Real.

Martínez Morán, Alejandro
Médico Adjunto de ORL. Complexo Hospitalario Universitario Juan Canalejo. A Coruña.

Martínez Vidal, Brígida
Residente de ORL. Hospital Clínic Universitari. Barcelona.

Martínez Vidal, José
Jefe del Servicio de ORL. Complexo Hospitalario Universitario Juan Canalejo. A Coruña.
Profesor Titular de ORL. Universidad de A Coruña.

Massegur Solench, Humberto
Adjunto de ORL. Hospital de la Santa Cruz y San Pablo. Barcelona.

Menéndez Colino, Luis Miguel
Médico Especialista de Área. Complejo Hospitalario Virgen de la Salud. Toledo.

Menéndez Loras, Luis Miguel
Jefe de Servicio de ORL. Complejo Hospitalario Virgen de la Salud. Toledo.

Molina Gil, Bárbara
Facultativo Especialista de ORL. Fundación Jiménez Díaz. Madrid.

Molina Martínez, Cristina
Médico Especialista de ORL. Hospital Clínic Universitari. Barcelona.

Montes-Jovellar González, Lourdes
Residente de ORL. Clínica Universitaria de Navarra. Universidad de Navarra. Pamplona.

Montojo Woodeson, José
Médico Especialista de ORL. Hospital Ruber Internacional. Madrid.

Moragas Lluís, Miguel
Adjunto de ORL. Hospital Clínic Universitari. Barcelona.

Morelló Castro, Antonio
Profesor Titular y Médico Adjunto de ORL. Hospital Clínic Universitari. Barcelona.

Morera Pérez, Constantino
Profesor Titular de ORL y Jefe del Servicio de ORL. Hospital Universitario La Fe. Valencia.

Morera Serna, Eduardo
Médico Especialista de Área de ORL. Hospital Universitario Son Dureta. Palma de Mallorca.

Mullol Miret, Joaquim
Investigador Sénior. Inmunoalergia Respiratoria Clínica y Experimental. Institut d'Investigacions Biomèdiques August Pi i Sunyer (IDIBAPS). Coordinador de la Unidad de Rinología y Clínica del Olfato. Servicio de ORL. Hospital Clínic de Barcelona.

Muñoz Herrera, Ángel
Jefe de Sección y Prof. Asociado de ORL. Hospital Clínico Universitario de Salamanca.

Núñez Batalla, Faustino J
Médico Adjunto de ORL. Hospital General de Oviedo.

Ortega del Álamo, Primitivo
Jefe de Servicio de ORL. Hospital de Móstoles. Madrid.

Ortega Fernández, Consuelo
Médico Especialista de ORL. Hospital de Móstoles.

Osorio Acosta, Ángel
Médico Especialista de ORL. Complejo Hospitalario Universitario Insular Materno-Infantil de Gran Canaria.

Padín Seara, Anselmo
Médico Residente de ORL. Complexo Hospitalario Universitario Juan Canalejo. A Coruña.

Palma, Pietro
Servicio de ORL. Universidad de Insubria. Varese, Italia. Práctica privada. Milán, Italia.

Palomar Asenjo, Víctor
Médico Especialista de ORL. Hospital Universtario Arnau de Vilanova. Lleida.

Palomar García, Víctor
Jefe de Servicio y Catedrático de ORL. Hospital Universitario Arnau de Vilanova. Lleida.

Pardal Refoyo, José Luis
Médico Especialista de ORL. Complejo Asistencial de Zamora.

Pardo Salgado, Elisa
Médico Adjunto de ORL. Hospital do Meixoeiro. Vigo.

Pérez Lorensu, José
Médico Especialista de ORL. Hospital Clínico Universitario de Canarias. La Laguna. Santa Cruz de Tenerife.

Pérez Plasencia, Daniel
Médico Especialista de ORL. Complejo Hospitalario Universitario Insular Materno-Infantil de Gran Canaria.

Pérez Garrigues, Tomàs
Jefe de Sección de ORL. Hospital Lluís Alcanyís. Xàtiva.

Pérez Liedo, M.ª Cruz
Médico Especialista de ORL. Complejo Asistencial de Zamora.

Pérez Ortiz, Magdalena
Facultativo Especialista de ORL. Hospital La Paz. Madrid.

Pinzón Navarro, Martín
Especialista de ORL-Cirugía Plástica Facial. Fundación Santa Fe. Bogotá, Colombia.

Prades Morera, Eduard
Médico Especialista de ORL. Hospital Clínic Universitari. Barcelona.

Prevedello, Daniel M
Profesor Asistente del Departamento de Neurocirugía. University of Pittsburgh Medical Center. Pittsburgh, EE.UU.

Ramos Macías, Ángel
Jefe de Servicio de ORL. Hospital Universitario Insular Materno-Infantil. Universidad de Las Palmas de Gran Canaria.

Rioja Peñaranda, Elena
Residente de ORL. Hospital Clínic Universitari. Barcelona.

Roca-Ribas Serdà, Francisco
Médico Adjunto de ORL. Hospital Germans Trias i Pujol. Badalona.

Rodrigo Tapia, Juan Pablo
Médico Adjunto ORL. Hospital General de Oviedo.

Rodríguez Fernández, José-Luis
Médico Especialista de ORL. Hospital do Meixoeiro. Vigo.

Ruba San Miguel, David
Residente de ORL. Clínica Universitaria de Navarra. Universidad de Navarra. Pamplona.

Sabater Mata, Francisco
Médico Adjunto de ORL. Hospital Clínic Universitari. Barcelona.

Sánchez González, Fernando
Médico Residente de ORL. Hospital Universitario de Salamanca.

Santa Cruz Ruiz, Santiago
Médico Adjunto y Profesor Asociado ORL. Hospital Universitario de Salamanca.

Santidrián Hidalgo, Carmelo
Jefe de Servicio de ORL. Hospital do Meixoeiro. CHUVI. Vigo

Santos Gorjón, Pablo
Médico Residente de ORL. Hospital Universitario de Salamanca.

Sarandeses García, Adolfo
Catedrático de ORL E.U. Universidad de A Coruña. Jefe de Sección de ORL. Hospital Juan Canalejo. A Coruña.

Scola, Barto
Jefe de Servicio de ORL. Hospital General Universitario Gregorio Marañón. Madrid.

Seoane García, Victoria
Médico Residente de ORL. Hospital do Meixoeiro. Vigo.

Servera Llaneras, Miguel
Dermatólogo. Clínica Juaneda. Palma de Mallorca.

Sevilla García, María A
Residente de ORL. Hospital Universitario Central de Asturias. Oviedo.

Sgambatti de Celis, Luciano
Residente de ORL. Hospital Clínico de Salamanca.

Snyderman, Carl H
Profesor de ORL. Departamentos de ORL y Neurocirugía. University of Pittsburgh Medical Center. Pittsburgh, EE.UU.

Suárez Nieto, Carlos
Catedrático y Jefe de Servicio de ORL. Hospital Universitario Central de Asturias. Oviedo.

Tapia Toca, Mari Cruz
Facultativo especialista de ORL. Instituto de Otología Antolí-Candela. Madrid.

Tarrús Montaner, Sara
Médico Especialista de Área de ORL. Hospital Universitario Son Dureta. Palma de Mallorca.

Til Pérez, Guillermo
Adjunto de ORL. Hospital Son Dureta. Palma de Mallorca.

Tomás Barberán, Manuel
Jefe de Servicio de ORL. Hospital Son Dureta. Palma de Mallorca.

Trujillo Piedrahita, Julián
Médico ORL. Profesor Ad Honorem. Departamento de ORL. Universidad del Valle. Hospital Universitario del Valle. Evaristo García. Cali, Colombia.

Vallejo Valdezate, Luis Ángel
Jefe de Sección y Profesor Titular de ORL. Hospital Universitario Río Hortega. Valladolid.

Vasallo García, Virginia
Facultativo especialista de ORL. Fundación Jiménez Díaz. Madrid.

Vasallo Morillas, José Ramón
Médico Especialista de ORL. Complejo Hospitalario Universitario Insular Materno-Infantil de Gran Canaria.

Vassilenko, Irene
Consultor de ORL. The Federal Center for Otorhinolaryngology. Moscú, Rusia.

Vescan, Alan D
Departamento de Neurocirugía. University of Pittsburgh Medical Center. Pittsburgh. EE.UU.

Vilaseca González, Isabel
Médico Adjunto y Profesora Asociada de ORL. Hospital Clínic Universitari de Barcelona.

Villacampa Auba, José Miguel
Médico Especialista de ORL. Fundación Jiménez Díaz (Capio). Madrid.

I • OTOLOGÍA Y OTONEUROCIRUGÍA

Editor: Ángel Ramos Macías

1. COMPLICACIONES INFECCIOSAS POSOPERATORIAS EN CIRUGÍA OTOLÓGICA Y OTONEUROLÓGICA

Pérez Ortiz M, de Miguel Martínez I, Lassaleta Atienza L, Ramos Macías A

• OTORREA POSOPERATORIA

La otorrea posoperatoria, ya sea de aparición precoz como tardía, se define como un proceso inflamatorio del mucoperiostio de las estructuras del oído medio, con tendencia a la persistencia (figura 1).

Figura 1. Otorrea posquirúrgica.

• Agente microbiológico

Alrededor del 70% de las infecciones son monobacterianas, siendo el resto polimicrobianas.[1]

La mayoría de las infecciones son producidas por bacterias gram negativas, *Pseudomonas aeruginosa* seguida por enterobacterias, como *Proteus mirabilis, Klebsiella pneumoniae* o *Escherichia coli*. Entre las bacterias grampositivas, la más importante es el *Staphylococcus aureus*. Es muy importante conocer que, en relación con esta bacteria, la tasa de *S. Aureus* Meticilino-Resistentes (SAMR) ronda el 10%.[1]

• Evaluación preoperatoria

En caso de oído supurante antes de la cirugía, se recomienda el tratamiento médico multifactorial, combinando antimicrobianos (principalmente administrados por vía tópica,) antiinflamatorios corticoideos y medidas generales, entre las que se incluyen lavado y descongestión de la fosa nasal.

• Profilaxis antibiótica

Durante la cirugía otológica es importante utilizar las medidas adecuadas de higiene en el campo quirúrgico, especialmente en el lavado de la piel de la región y del conducto auditivo externo. Aunque es considerada cirugía limpia, generalmente el uso de prótesis o la posible contaminación hacen necesaria la utilización de un protocolo de profilaxis antibiótica. Se pueden considerar medidas especiales en ciertas situaciones:

- Uso de pomadas antibióticas en cavidades abiertas, con el fin de proporcionar un terreno aséptico durante el posoperatorio inmediato.
- Uso de drenaje transtimpánico en casos de técnicas cerradas con mucosas muy hipertróficas y supurativas durante el procedimiento quirúrgico.[2]

• Factores quirúrgicos

Hay que tener en cuenta las siguientes situaciones en relación con la aparición de otorrea posquirúrgica:
- Persistencia de celdas mastoideas patológicas tras la cirugía.
- Disfunción de la trompa de Eustaquio.
- Excesiva exposición del oído medio y de la mastoides tras cirugía abierta o radical.
- Alteración del sistema inmunitario local.

• Otorrea posquirúrgica de aparición tardía

Esta situación hay que describirla de dos formas clínicas muy diferentes:

• Pacientes con grandes cavidades abiertas

En esta situación existe formación de granulomas con gran capacidad supurativa, así como la posible presencia de áreas de celdillas no erradicadas en la cirugía. En estos casos se debería considerar la revisión quirúrgica y los procedimientos reconstructivos, o también en algún caso obliterativo (figura 2).

• Pacientes con técnicas reconstructivas cerradas y uso de prótesis

La adherencia bacteriana y la posterior formación de biofilms sobre material médico abiótico es un fenómeno frecuente, que representa un grave problema médico. Los microorganismos que asientan sobre un biofilm son difíciles de erradicar con terapia antibiótica, conduciendo frecuentemente a infecciones crónicas. *Staphylococcus aureus* y *Staphylococcus epidermidis* son las bacterias más a menudo implicadas en tales infecciones.[3]

• Tratamiento médico

Son muchas las bacterias que pueden infectar el oído operado, por lo que el tratamiento empírico se basa en el empleo de antibióticos de amplio espectro. En lo que se refiere a las vías de administración, las características anatómicas e histológicas del oído medio hacen de la vía tópica una excelente opción. De esta forma, las concentraciones alcanzadas en el oído medio son muy elevadas y, por tanto, aumentan su eficacia terapéutica; por otra parte, la inducción de resistencias en la flora bacteriana habitual es excepcional, debido a su escasa absorción sistémica.

Los buenos resultados obtenidos con la vía tópica hacen que la administración oral, sobre todo parenteral, de antibióticos sea infrecuente, y sólo se utilicen estas vías en pacientes con enfermedades de base o situaciones especiales que puedan indicar esta medida. Las quinolonas son antibióticos bactericidas, muy versátiles desde el punto de vista farmacológico, que permiten diferentes vías de administración y, por tanto, tratamientos ambulatorios. Además, no producen ototoxicidad, por lo que constituyen un tratamiento de primera línea en la otorrea posquirúrgica. En ocasiones, y en casos de pacientes con cavidades radicales o técnicas abiertas, la utilización de fórmulas antisépticas que incluyen alcohol boricado también son consideradas de gran eficacia.[4,5]

Figura 2. Cirugía reconstructiva de oído. Disminución de cavidad radical tras reconstrucción de pared posterior.

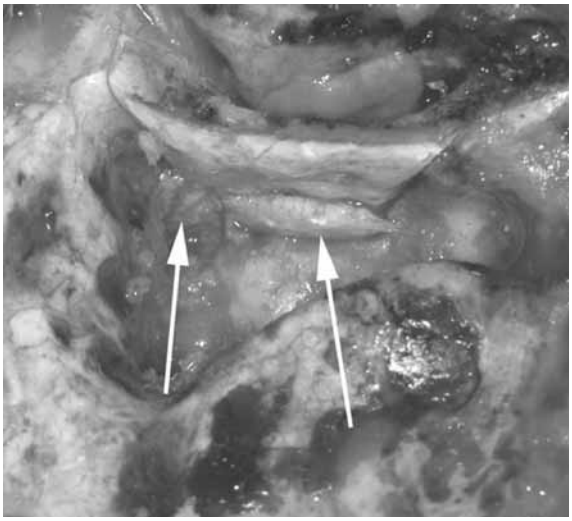

• MASTOIDITIS

La aparición de mastoiditis posquirúrgica es poco frecuente. Normalmente se manifiesta por reaparición del dolor de forma espontánea, intensa, continua, pulsátil y retroauricular. Se asocia a supuración abundante, pulsátil, espesa y claramente fétida. Con área de inflamación local: retroauricular y/o caída de la pared postero-superior del CAE.

En una primera fase se caracteriza por inflamación de la cavidad timpánica y mucoperiostio, ático y celdas mastoideas. Seguidamente, y secundariamente a la mala ventilación o al drenaje de las secreciones, aparece la osteítis y la destrucción de los tabiques de las celdas mastoideas (figura 3). Otalgia intensa y afectación del estado general, con piel retroauricular roja y dolorosa a la palpación. Por último, el proceso se propaga a través de:

- Conducto auditivo externo.
- Superficie de la mastoides: absceso subperióstico que se puede fistulizar en la piel.
- Cavidad craneal: abscesos y meningitis.
- Petrositis, absceso de Bezold.

Figura 3. Tomografia axial de mastoiditis izquierda.

En todos los casos de aparición de mastoiditis posquirúrgica es preciso realizar una revisión quirúrgica urgente y, tras realizar un cultivo, aplicar antibióticos de amplio espectro por vía endovenosa.[6]

• MENINGITIS

• Frecuencia

A pesar de ser una posible complicación, no existen estudios sistemáticos en la base de datos Cochrane sobre meningitis tras la cirugía otológica y otoneurológica. La bibliografía que existe al respecto es escasa y se centra fundamentalmente en la cirugía del ángulo pontocerebeloso, especialmente del neurinoma del acústico, y en los implantes cocleares. En general, la incidencia de complicaciones infecciosas intracraneales en estas intervenciones se ha reducido drásticamente en las últimas décadas.

Se estima que la frecuencia de meningitis es del 1,5-2,5% en la cirugía del neurinoma, y de alrededor de 0,05% en implantes cocleares (hay menos de un 1% de complicaciones intracraneales en este tipo de cirugía).[7]

• Patogenia

La mayor parte de los casos de meningitis tras implante coclear aparecen en pacientes con malformaciones de oído interno, especialmente cuando el oído interno comunica con el conducto auditivo interno o en casos de dilatación del acueducto coclear. Con frecuencia, en estos casos se produce una salida de LCR al oído medio al realizar la cocleostomía (Gusher intraoperatorio), que potencialmente puede infectarse ocasionando una meningitis. También se ha relacionado directamente con el uso de posicionadores, lo que ha hecho que éstos caigan en desuso.

El neumococo es el germen más frecuente en niños y el *H. influenzae* lo es en adultos en los casos de meningitis asociados a implante coclear.[7]

La otitis en el oído implantado no suele ser causa de meningitis tras implante. Además, se ha demostrado que las otitis son más frecuentes en el oído no implantado.

En la cirugía del neurinoma, la incidencia de meningitis aumenta hasta el 2,5% y suele relacionarse con la presencia de una fístula de LCR. Aunque no hay acuerdo entre los distintos autores, la incidencia de fístulas de LCR se ha relacionado con el tamaño tumoral (más frecuentes en tumores de mayor tamaño, especialmente en aquellos mayores de 4 cm), determinados abordajes (retrosigmoideo mayor que translaberíntico) o tiempo de intervención quirúrgica. Sin embargo, los principales factores que condicionan la aparición de una fístula son el cierre cuidadoso de las incisiones y la presión de LCR en el posoperatorio.

Los cultivos del LCR son en el 85% de los casos estériles, identificando patógenos en el 15% restante, incluyendo *S. epidermidis, Enterobacter* o *Pseudomonas.*[1]

Hay autores que relacionan las meningitis asépticas con la diseminación de grasa por el espacio subaracnoideo. Sin embargo, Ray et al. estudiaron mediante RMN a pacientes tras exéresis de schwannomas, y vieron que el 85% de los pacientes operados presentan microémbolos de grasa en el espacio subaracnoideo, especialmente en el ángulo pontocerebeloso, y que este fenómeno no tenía ninguna relación con el curso posoperatorio de los pacientes.[8]

También se han publicado casos de meningitis en relación con el uso de hidroxiapatita para el cierre de cranioplastias temporales, aumentando el riesgo de meningitis hasta un 4,5%. En este caso los patógenos son varios, incluyendo *S. epidermidis, S. aureus, Pseudomona, Haemophilus, Streptococcus* e incluso *Enterobacteriaceae*.[9]

• Clínica

La meningitis suele cursar con fiebre, disminución del nivel de conciencia, cefalea y vómitos. A veces cursa de manera atípica con leve ataxia, crisis convulsivas o mareo. Debemos sospechar una complicación intracraneal ante cualquier focalidad neurológica que aparece incluso meses después de una cirugía otoneurológica. La meningitis asociada a la cirugía del neurinoma suele relacionarse con la presencia de una fístula de LCR, y en estos casos la clínica de la meningitis se suma al posible déficit de pares craneales u otras complicaciones neurológicas.

• Manejo médico y quirúrgico

Ante la sospecha de una meningitis tras cirugía otológica, debemos realizar una TC craneal o una RMN inmediatamente (figura 4), y una punción lumbar diagnóstica tras la prueba de imagen, obteniendo analítica del LCR, gram y cultivo. El tratamiento es fundamentalmente médico, instaurando antibioterapia con cefalosporinas de tercera generación (cefotaxima o ceftriaxona). La combinación ampicilina-cloranfenicol es una alternativa válida. Además, se ha visto que la administración de corticoides junto con la primera dosis de antibiótico reduce la tasa de mortalidad, la pérdida de audición y las secuelas neurológicas en la meningitis bacteriana.

En caso de fístula de LCR, inicialmente se suele colocar un drenaje lumbar durante cinco días. Si, pasado este tiempo, la fístula persiste, se plantea el cierre quirúrgico. Para las fístulas incisionales suele bastar el refuerzo de la sutura, que puede hacerse con anestesia local. La

Figura 4. Realce en meninge de fosa media en paciente con meningitis de causa otógena, señalado con flecha (RMN, secuencia T1 con gadolinio).

rinolicuorrea requiere una obliteración de la mastoides más o menos ampliada, sellando con grasa abdominal todas las celdas. Si hemos utilizado algún material implantable del tipo de la hidroxiapatita, y a pesar de instaurar tratamiento médico adecuado el paciente no mejora en 48 horas, la reintervención y la retirada de dicho material está indicada.[10,11]

- **Prevención**

- **General**

Utilización de profilaxis antibiótica con amoxicilina-clavulánico o ceftriaxona antes de la cirugía.

Vacunación frente a neumococo y *Haemophilus* en niños sometidos a implante coclear, en todos los casos.[12]

Además, sellado cuidadoso de la cocleostomía hasta que cese la salida de LCR. Si persiste, debe realizarse un sellado del oído medio, incluyendo la trompa de Eustaquio con grasa abdominal; y si esto no fuera suficiente, se colocará un drenaje lumbar.

Evitar exponer la dura al labrar el lecho para el receptor del implante.

- **Cirugía del neurinoma**

- Cierre estanco de la duramadre, ya que la mayoría de las meningitis se asocian a fístulas de LCR. Sellado con cera de hueso de las celdas que se abran al realizar la craneotomía.

Se recomienda no extraer grasa abdominal hasta la apertura de la duramadre, y una vez extraída podemos dejarla en una solución con bacitracina hasta su uso.

- Uso de un vendaje tipo capelina compresivo durante 15 días.
- Mantener los puntos de sutura de la piel 10-14 días.
- Cabecero de la cama elevado 30 grados (baja la tensión endocraneal).
- Evitar esfuerzos, incluyendo el uso de laxantes en el posoperatorio si fuera necesario.

• ABSCESO CEREBRAL

Es una complicación excepcional tras cirugía otológica. Hay escasas publicaciones de casos aislados y no existen estadísticas claras sobre su frecuencia. En dos casos publicados por Staecker, ambos ocurren semanas o meses tras cirugía del neurinoma.

Clínicamente puede cursar como mareo, convulsión o ataxia leve. La clínica a veces es muy poco específica. Por ello se recomienda la realización de una RNM con gadolinio si se produce un cambio en la sintomatología posoperatoria tras la cirugía del neurinoma.

BIBLIOGRAFÍA

1. García-Rodríguez JA, García Sánchez JE. Etiología y terapéutica de la patología infecciosa ótica en el adulto. Rev Esp Quimioterap 1990;3:363-9.
2. Brook I. Otitis media: microbiology and management. J Otolaryngol 1994;23:269-75.
3. Rupp ME, Ulphani JS, Fey PD, Bartscht K, Mack D. Characterization of the importance of polysaccharide intercellular adhesin/hemaglutinin of *Staphylococcus epidermidis* in the pathogenesis of biomaterial-based infection in a mouse foreign body infection model. Infect Immun 1999;67:2627-32.
4. Ramos A, Ayudarte F, de Miguel I, Cuyás JM, Cenjor C. Utilización de ciprofloxacino tópico en la otitis media crónica supurada. Acta Otorrinolaringol Esp 2003;54:485-90.
5. De Miguel I, Vasallo JR, Ramos A. Terapia antimicrobiana en la otitis media crónica supurativa. Acta Otorrinolaringol Esp 1999;50(1):15-9.
6. Verschuur HP, Wever WWH, Bruijn AJD, Benthem PPG.

Profilaxis con antibióticos en la cirugía de oído limpia y limpia-contaminada. Biblioteca Cochrane Plus 2007;4.

7. Ramos A, Cherlone R, de Miguel I, Valdivieso A, Cuyás JM, Pérez D, et al. Complicaciones en la implantación coclear. Acta Otorrinolaringol Esp 2007;57:122-5.
8. Ray J, D'Souza AR, Chavda SV, Walsh AR, Irving RM. Dissemination of fat in CSF: a common finding following translabyrinthine acoustic neuroma surgery. Clin Otolaryngol 2005;30(5):405-8.
9. Kelley M, Dodson MD, Patrick G. Mailberger MA, Aristides Sismanis MD. Intracranial Complications of Cochlear Implantation. Otol Neurotol 2007;28;459-62.
10. Bhatia K, Gibbin K, Nikolopoulos T, O´Donoghue G. Surgical Complications and their Management in a Series of 300 Consecutive Pediatric Cochlear Implantations. Otol & Neurotol 2004;25;730-9.
11. Prasad K, Singhal T, Gupta PK. Cefalosporinas de tercera generación versus antibióticos convencionales para el tratamiento de la meningitis bacteriana aguda. Biblioteca Cochrane Plus 2007;4.
12. Cohen N, Ramos A, Ramsden R, Baumgarten W, Lesinski A, O´Donoghue G, et al. International Consensus on meningitis and cochlear implants. Acta Oto-Laryngologica (Stockh) 2005:125:195-6.

2. HIPOACUSIA NEUROSENSORIAL, COFOSIS Y ACÚFENOS

Manrique Lipa M, Morera Pérez C, Cervera-Paz FJ

• INTRODUCCIÓN

En general, podríamos decir que las causas principales del error en cirugía están relacionadas con:

- Un error de planteamiento, es decir, un plan erróneo para lograr un objetivo.
- Un error de ejecución o fallo en la realización de la acción planeada.

El insulto coclear puede ser secundario a diferentes etiologías genéticas, inflamatorias, tóxicas, yatrógenas y traumáticas, y se manifiesta con una hipoacusia neurosensorial, cofosis y/o acúfenos.

Contar con unas condiciones óptimas ayuda a prevenir complicaciones en general y cocleares en particular cuando nos referimos a la cirugía del oído. Para ello, es aconsejable motivar e informar a los pacientes, realizar la cirugía con el paciente en buenas condiciones generales de salud, con el oído libre de enfermedad activa, evitando o tratando previamente la patología de la vía aérea superior.

• LA COCLEARIZACIÓN RELACIONADA CON LAS INFECCIONES DEL OÍDO MEDIO

La hipoacusia neurosensorial asociada a los procesos infecciosos del oído medio, tanto en las otitis medias aguas como las crónicas, es atribuida al paso de sustancias tóxicas desde la cavidad infectada del oído medio hasta el laberinto membranoso a través de la membrana de la ventana redonda, que posee semipermeabilidad para toxinas bacterianas y macromoléculas. La permeabilidad de la membrana de la ventana redonda es máxima durante los estadios precoces de los procesos infecciosos del oído medio; sin embargo, una vez establecido aumenta el grosor de la membrana y la permeabilidad disminuye, actuando como un mecanismo protector. La permeabilidad de esta membrana se normaliza cuando finaliza el proceso inflamatorio.[1]

Las Células Ciliadas Externas (CCE) son más vulnerables que las Células Ciliadas Internas (CCI), afectándose precozmente. Experimentalmente, se ha demostrado que las células ciliadas del órgano de Corti se lesionan siguiendo una progresión ascendente dentro de la cóclea; por la espira basal, que es la más afectada, y alcanzan la espira media cuando los episodios de otitis se repiten.

Esto puede explicar que la hipoacusia provocada afecte más las frecuencias agudas, cuyo origen topográfico coclear se sitúa en la zona basal.[1]

La infección en el sitio quirúrgico depende de tres factores principales: las condiciones del huésped o paciente, el tipo de germen y la técnica quirúrgica. Respecto al paciente, influyen los siguientes factores: edad, estado nutritivo y obesidad, tabaquismo, colonización por microorganismos, coexistencia de otras infecciones, alteración de la respuesta inmune, coexistencia con otras patologías y tiempo de hospitalización. Respecto a la técnica quirúrgica, en orden a prevenir complicaciones es importante aplicar una técnica de asepsia apropiada, evitar operar sobre oídos con infección activa y estados de hiperglucemia, junto a la aparición de infecciones posoperatorias intercurrentes. Estas

consideraciones deberán unirse al establecimiento de unas pautas adecuadas de profilaxis y/o tratamiento antibiótico.

• LA COCLEARIZACIÓN RELACIONADA CON FACTORES TÓXICOS

Otras lesiones cocleares se deben a factores tóxicos endógenos (urea, glucosa) y exógenos, los más frecuentes. La ototoxicidad está fundamentalmente provocada por fármacos y se puede expresar en forma de afectación coclear (que produce pérdida de audición y tinitus) y/o toxicidad vestibular (manifestándose en forma de vértigo).

Los fármacos ototóxicos habituales están reflejados en la tabla 1.[2] La ototoxicidad se ha descrito tanto para la vía oral, parenteral, como la tópica. La degeneración de las células en la cóclea suele ser irreversible, por lo que causa hipoacusia permanente.

Tabla 1. Ototóxicos habituales.[2]

- Antibióticos aminoglucósidos
- Antineoplásicos (cisplatino, mostaza nitrogenada, bleomicina, vincristina)
- Salicilatos (indometacina, fenoprofeno, ácido mefenámico, piroxicam)
- Diuréticos de asa (furosemida, bumetanida)
- Antimaláricos (quinina, cloroquina, pirimetamina)
- Otros antibióticos potencialmente ototóxicos: eritromicina, claritromicina, doxiciclina, minociclina, cloranfenicol, clindamicina, etc.)
- Bloqueadores, betaadrenérgicos (propranolol, practolol)

En el campo de la otología tiene particular importancia la utilización de las gotas óticas en casos de otitis con perforación timpánica, ya que la mayor parte de los preparados comerciales llevan en su composición fármacos ototóxicos, fundamentalmente aminoglucósidos, como la neomicina. Estos compuestos son ampliamente utilizados en la práctica médica, y la ausencia de un mayor número de hipoacusias se atribuye a la inflamación de la membrana redonda, que impide o dificulta la difusión de los fármacos.[1] El tratamiento tópico con antibióticos se ha demostrado efectivo en el tratamiento de la otorrea y para erradicar las bacterias del OM, siendo superior al tratamiento sistémico. En la actualidad, la existencia de preparados otológicos con quinolonas parece haberse convertido en el método de elección, ya que, hasta ahora, no se ha demostrado que provoquen ototoxicidad.[3]

Los factores genéticos pueden actuar a distintos niveles y provocar hipoacusias congénitas, o dar lugar a formas tardías e incluso favorecer la lesión coclear, como sucede, por ejemplo, en la mutación A1555G en el ADN mitocondrial que potencia la patología auditiva por ototoxicidad de los aminoglucósidos.[4,5]

• LA COCLEARIZACIÓN RELACIONADA CON LAS FÍSTULAS LABERÍNTICAS

La fístula laberíntica se puede definir como la comunicación del laberinto membranoso con las estructuras vecinas, debido a un defecto de la cobertura ósea o cápsula laberíntica. En oídos normales, los líquidos que rellenan el laberinto membranoso están aislados por el hueso que forma la cápsula ótica o laberinto óseo, existiendo dos zonas de menor resistencia: la ventana oval y ventana redonda. Las fístulas laberínticas son una comunicación anormal del laberinto membranoso con el exterior, y puede deberse a tres mecanismos fisiopatológicos: la salida de perilinfa desde el oído interno al oído medio, la ruptura del laberinto óseo causada por el colesteatoma u otras manifestaciones de la otitis media crónica, y la dehiscencia del canal semicircular superior.[3]

La ruptura de la cápsula ósea laberíntica puede provocar áreas de menor complianza, lo que genera una sintomatología basada en la transmisión anormal de presiones en el sistema, como sucede en el síndrome de canal semicircular superior descrito por Minor.[6]

Por otro lado, la fuga de líquidos laberínticos desde el laberinto al oído medio son las denominadas fístulas perilinfáticas, que conducen a trastornos vestibulares y auditivos. Pueden ser congénitas, de origen traumático (fracturas, TCE y barotraumatismos), espontáneas y posquirúrgicas, especialmente tras cirugía platinar.[3]

Las espontáneas son atribuidas a la existencia previa de zonas de menor resistencia en ventanas, que pueden abrirse como consecuencia de cambios de presión en oído medio (barotraumas) o por aumento de la presión del líquido cefalorraquídeo por estornudos o esfuerzos, que se transmite desde el endocráneo a través de un conducto coclear malformado dilatado, sobre todo si existe una hipertensión endocraneal;[7] se admite que ambas causas pueden coexistir.

Los antecedentes que hacen pensar en una fístula laberíntica son la existencia previa de una cirugía del oído medio, especialmente en estapedectomías y los antecedentes traumáticos locales. Es importante determinar los factores desencadenantes, como la presentación durante el buceo, el acceso de tos y otros esfuerzos que conlleven aumento de la presión abdominal.

Los signos clínicos de sospecha son poco específicos y comprenden una Hipoacusia Neurosensorial (HNS) progresiva o fluctuante, vértigos de tipo periférico a veces posicionales, acúfenos y plenitud auricular, y en ocasiones el signo de Tullio, que consiste en la estimulación vestibular, fundamentalmente de los receptores del sáculo, provocada por la exposición a un sonido intenso.[8]

El diagnóstico preoperatorio es difícil porque no existen signos o test específicos, si bien los pacientes pueden presentar un signo de la fístula positivo al establecer una presión positiva en el conducto auditivo externo.

Actualmente ha sido descrita la utilización del reflejo-vestíbulo cervical como el método más sensible para objetivar el test de la fístula.

Los exámenes por imagen (TAC de peñascos) pueden ayudar, revelando la existencia de un neumolaberinto (figura 1), que es un signo patognomónico. Otros datos morfológicos que deben alertarnos sobre su potencial aparición durante un acto otoquirúrgico son la existencia de una malformación de Mondini, una dilatación de los acueductos vestibular o coclear, el adelgazamiento del CAI con presencia de defectos en su *fundus*.[9]

La indicación quirúrgica es obligada cuando hay certeza diagnóstica, como ocurre ante la demostración radiológica de neumolaberinto y la aparición de la sintomatología descrita durante el periodo posquirúrgico inmediato de una cirugía sobre el oído, especialmente si se trata de una estapedectomía. En los casos de fístulas espontáneas, el tratamiento inicialmente es conservador, con reposo en cama durante 7-10 días con la cabeza sobreelevada, evitando todo tipo de esfuerzos. En caso de persistir la sintomatología puede recurrirse a la cirugía, aunque, dada la dificultad diagnóstica, la decisión es controvertida.[9,10] La cirugía se realiza mediante la exploración quirúrgica del OM, con cuidadosa visualización de las ventanas oval y redonda, tras la evacuación de todo líquido y sangre de la caja del tímpano. Se puede intentar aumentar la presión intracraneal y en consecuencia la del espacio perilinfático mediante maniobras como la compresión del abdomen o de la vena yugular interna (Queckenstedt), para evidenciar la salida de perilinfa.

La platina, la fístula antefenestra y la membrana de ventana redonda son las localizaciones más frecuentes de una fistulización.

La endoscopia puede mejorar la visión en zonas de difícil acceso. Una vez localizada la fístula, tras avivar la mucosa, se sella con tejido conjuntivo y se estabiliza con la ayuda de cola de fibrina o espongostán. Los resultados varían según los diferentes autores y hay quien niega la existencia de estas fístulas espontáneas.

Con respecto a las fístulas laberínticas en el contexto de la cirugía del colesteatoma, cabe decir que se presentan con una incidencia que oscila entre el 5 y el 10%. Se deben

Figura 1. TAC de un oído que presenta una erosión del canal semicircular horizontal y un neumolaberinto a nivel del vestíbulo (señalado por la flecha).

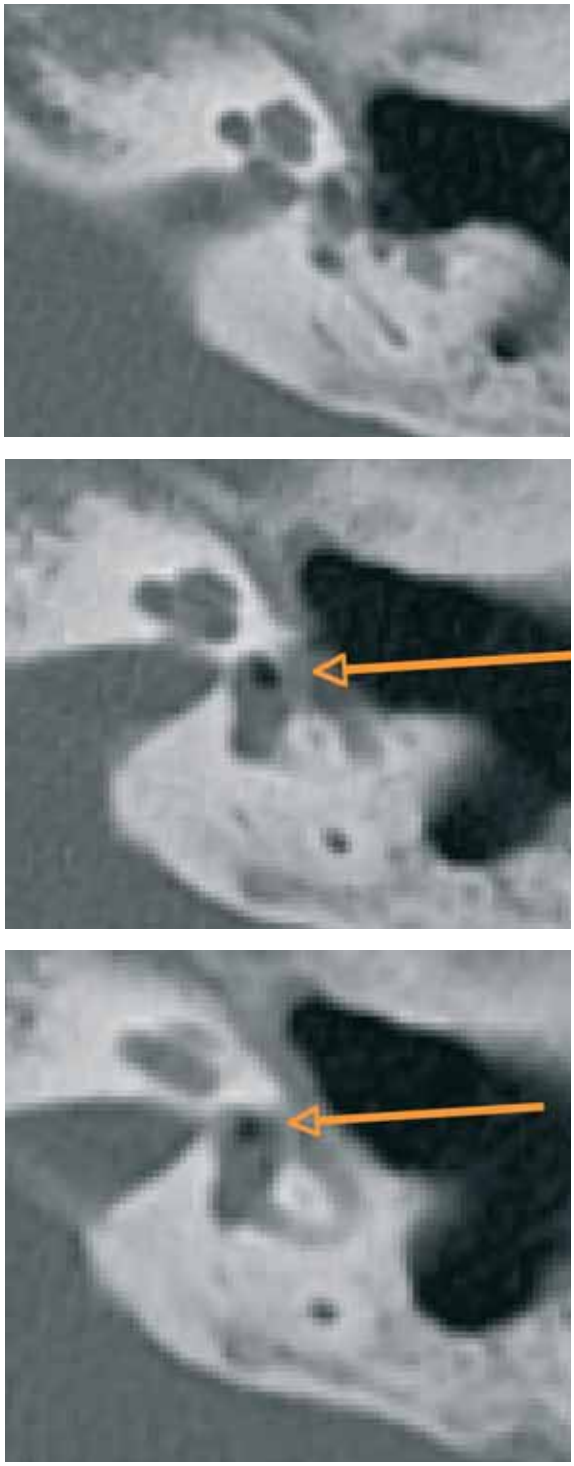

sospechar ante colesteatomas evolucionados, que cursan con vértigo e hipoacusia neurosensorial (cofosis en un 5% e HN de menor grado en el 15%). Su localización más frecuente es el canal semicircular horizontal, y la realización de una TAC preoperatoria ayuda a detectar su presencia y a reducir los riesgos de lesión laberíntica durante la cirugía (figura 2).

No obstante, el manejo de la matriz sobre el área de la fístula resulta controvertido. Personalmente, en casos de exposición del laberinto membranoso, aconsejamos dejar la matriz y llevar a cabo una técnica abierta para el tratamiento del colesteatoma.

LA COCLEARIZACIÓN RELACIONADA CON LESIONES DE ORIGEN TRAUMÁTICO

Las lesiones cocleares de origen traumático pueden ser provocadas por agentes externos en los traumatismos craneo-encefálicos, la exposición a ruido, ya sea de forma aguda o crónica, los barotraumas y en el contexto de la cirugía otológica.

Figura 2. Imagen de TAC de un oído afecto de una otitis media crónica colesteatomatosa, que provoca una fístula del canal semicircular lateral (señalada por una flecha).

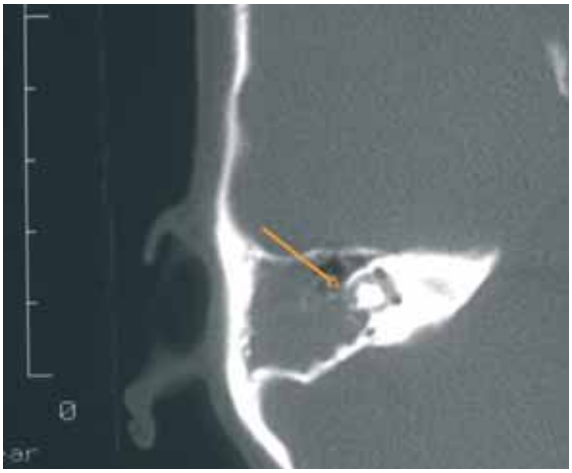

Las lesiones yatrógenas en otocirugía, que se manifiestan sintomáticamente con acúfenos y/o hipoacusia neurosensorial, pueden deberse a traumatismos directos sobre el oído interno o a alteraciones provocadas por la vibración y el ruido de la fresa. Se caracterizan por una hipoacusia que afecta fundamentalmente a frecuencias agudas (0,4-3%), y en casos de daño intenso pueden llegar a producir cofosis y una afectación grave del laberinto posterior (0,3-1,2%).

Durante la práctica de una estapedectomía se pueden producir defectos en la técnica que conduzcan a una fístula laberíntica a nivel de la ventana oval, un traumatismo microinstrumental o protésico directo o por aspiración sobre utrículo-sáculo, o indirecto por calor con el uso de sistemas de láser.

Para prevenir estas incidencias, es aconsejable evitar maniobras bruscas durante la desarticulación yunque-estribo, la extracción del estribo y en su movilización. Asímismo se debe elegir la prótesis adecuada para evitar su excesiva intrusión en el vestíbulo (figura 3) y analizar la realización de esta cirugía en casos de disfunción tubárica crónica. Por otra parte, el empleo de sistemas de láser se debe llevar a cabo de acuerdo a los parámetros de seguridad especificados para cada uno de estos dispositivos.

En la cirugía de la otitis media crónica, vinculada a la reconstrucción tímpano-osicular, además de las consideraciones hechas sobre el trabajo realizado a nivel de la ventana oval o las manifestadas en casos de fistulización laberíntica, se ha de prevenir que la fresa contacte durante su trabajo de giro sobre una cadena osicular conectada al vestíbulo, reducir los niveles de ruido generados por el fresado y la aspiración, y la reiterada y brusca comprobación del juego de ventanas. El control del sangrado es importante, pues genera un deficiente control visual del campo quirúrgico, condiciona un mayor uso de la aspiración e incrementa el tiempo quirúrgico y el estrés del cirujano. Para el control de la hemostasia se pueden aplicar recursos como la utilización de anestesia local frente a general, un buen manejo de ésta durante el abordaje quirúrgico en los planos blandos, el empleo de adrenalina tópica, cauterización con fresa diamantada y cera de hueso.

Figura 3. Imagen de TAC en la que se aprecia la excesiva inclusión de un pistón de estapedectomía en el vestíbulo del laberinto.

BIBLIOGRAFÍA

1. Bodet E, Martínez V, Romeu C. Afectación coclear en la otitis media aguda. Acta Otorrinolaringol Esp 2005;56:396-9.
2. Rigau D. Fármacos ototóxicos.www.fonendo.com.
3. Minor LB. Labyrinthine fistulae: pathobiology and management. Curr Opin Otolaryngol Head Neck Surg 2003;11:340-6.
4. Gallo J, Arellano B, Morales C, Modamio S, Moreno MA, Ramírez R, et al. Prevalencia de la mutación A1555G en el ADN mitocondrial en pacientes con patología coclear o vestibular debida a la ototoxicidad de los aminoglucósidos. Acta Otorrinolaringol Esp 2004;55:212-7.
5. Del Castillo FJ, Villamar M, Moreno-Pelayo MA, Almela JJ, Morera C, Adiego I, et al. Maternally inherited non-syndromic hearing impairment in a Spanish family

with the 7510T>C mutation in the mitochondrial tRNA (Ser [UCN]) gene. J Med Genet 2002;39:e82.

6. Minor LB. Superior canal dehiscence syndrome. Am J Otol 2000;21:9-19.
7. Marchbanks R. Hidromecánica coclear: importancia clínica y métodos de determinación. En: Salesa E, et al. (eds.) Tratado de Audiología. Masson;2005:351-72.
8. Morera C, Pérez H, Pérez N, Soto A. Clasificación de los vértigos periféricos. Documento de Consenso de la Comisión de Otoneurología de la Sociedad Española de Otorrinolaringología (2003-2006). Acta Otorrinorrinolaringol Esp 2008;59;76-9.
9. López Villarejo P. Complicaciones inmediatas y tardías en la cirugía del oído. En: Suárez C, et al. (eds.) Tratado de otorrinolaringología de cabeza y cuello. Madrid: Proyectos médicos; 1999;2:1352-8.
10. Pérez BA, Bluestone CD. Fístulas perilinfáticas. En: Suárez C, et al. (eds.) Tratado de otorrinolaringología de cabeza y cuello. Otología 2.ª edición. Madrid: Editorial Médica Panamericana; 2007;2:1581-90.

3. VÉRTIGO Y DESEQUILIBRIO EN CIRUGÍA OTOLÓGICA

Cenjor Español C, Antolí-Candela Cano F, Tapia Toca MC, Cogolludo Pérez F, Villacampa Auba JM

• INTRODUCCIÓN

La cirugía de oído medio, oído interno y ángulo pontocerebeloso puede ser causa de cuadros vertiginosos o inestabilidades residuales, tanto por la actuación directa sobre la región vestibular como a consecuencia del tratamiento de procesos que afectan directamente a esta área.

En el primer punto tenemos los cuadros vertiginosos que pueden originarse tras cirugía estapedial y cirugía de timpanoplastias simples, situaciones en las que no existe alteración previa a nivel del laberinto posterior, pero que, como consecuencia de una actuación quirúrgica, provocan el cuadro clínico. En estos casos podemos hablar de yatrogenia.

El segundo caso va a plantearse cuando tengamos una patología que ya ha producido lesiones en las estructuras del oído medio y ha erosionado el bloque laberíntico, como puede ser la otitis media crónica colesteatomatosa con fístula a nivel de conductos semicirculares, y en algunos casos la existencia de una laberintitis serosa o la cirugía a nivel de ángulo pontocerebeloso por schwannomas vestibulares.

• VÉRTIGO COMO COMPLICACIÓN DE LA CIRUGÍA ESTAPEDIAL Y PROCEDIMIENTOS SIMPLES DE TIMPANOPLASTIA

• Cirugía estapedial

Existen cuatro puntos críticos durante estas intervenciones, tanto en la estapedectomía como en la estapedotomía:

- Apertura de la platina.
- Sellado de la platina.
- Dimensión vertical de la prótesis.
- Taponamiento del Conducto Auditivo Externo (CAE).

• Apertura de la platina

Debemos realizarla en la región media hacia posterior de la misma, que es el área donde la distancia desde la platina al utrículo y sáculo presenta mayor distancia.

Hemos de realizar maniobras delicadas y evitar la aspiración de perilinfa.

La lesión de los orgánulos, la apertura violenta de la platina o las aspiraciones pueden conducir a la cofosis, con presentación de un vértigo agudo.

• Sellado de la platina

Tras la apertura de la misma, con tejido conectivo (fascia, pericondrio) o venoso, el sellado de la platina es siempre recomendable, prácticamente obligado en la estapedectomía y discutible en la estapedotomía, si el tamaño de la prótesis y la platinotomía son próximos. La complicación favorecedora de vértigo sería una fístula perilinfática.

• Dimensión de la prótesis

Debe sobrepasar 0,5 a 1 mm la platina hacia el vestíbulo.

Si la prótesis es demasiado larga, provoca lesión generalmente en el sáculo; con posible cofosis y vértigo agudo; y si es demasiado corta y el sellado no es suficiente, provoca fístula perilinfática.

Una situación particular que puede provocar inestabilidad es la colocación de la prótesis en la región más posterior y superior de la platina, con posibilidad de irritar terminaciones del nervio singular que provocarán inestabilidad.

- **Taponamiento del conducto auditivo externo**

Tras terminar la intervención, el taponamiento que frecuentemente se realiza con esponjas extensibles al hidratarlas o gasa no debe presionar sobre la membrana timpánica, ya que esta presión puede introducir la prótesis aún más en el vestíbulo, provocando vértigo por irritación directa de las estructuras utrículo-saculares o aumento de la presión en oído interno. Se soluciona aliviando la presión del taponamiento.

- **Procedimientos de timpanoplastia simple**

Se trata de procedimientos crónicos por secuelas posotíticas con distinto grado de alteración del sistema tímpano-osicular. Los cuadros vertiginosos serán consecuencia de actuaciones a nivel de la ventana oval en la mayoría de las ocasiones, y esta circunstancia tiene dos situaciones diferenciadas:

- Timpanoesclerosis avanzada con afectación de las ventanas,
- Reconstrucciones tipo III de Portmann, donde se realiza columelización desde la ventana a la membrana timpánica o mango del martillo.

- **Timpanoesclerosis avanzada**

A consecuencia de reacciones con componente inmunológico asociado tras otitis recurrentes por reacción de la lámina propia, proliferan depósitos calcáreos en la cavidad timpánica, afectando en grados avanzados a las ventanas oval y redonda.

Se sabe que la actuación en las ventanas para limpiar estos depósitos conlleva un riesgo importante de rotura de platina o de membrana de ventana redonda.

La incidencia de cofosis en estos casos se sitúa alrededor del 10%.

La tendencia actual en los grados avanzados de timpanoesclerosis se dirige más hacia las soluciones protésicas, sea mediante audioprótesis convencional o sistemas osteointegrados, reduciéndose la cirugía al cierre de perforaciones timpánicas para mejorar la situación del oído medio y limpiando únicamente las placas que no conllevan riesgo. En el caso de apertura de la platina podemos tener cofosis por aspiraciones involuntarias, con vértigo agudo, o cuadros de vértigo recurrente si persisten fístulas perilinfáticas.

- **Timpanoplastia tipo III**

Durante la reconstrucción mediante columelización del oído medio pueden darse dos circunstancias:

- Preservación de la platina del estribo

La presencia de complicaciones en estos casos es muy rara y únicamente, la colocación de una prótesis demasiado grande que por presión directa rompa la platina y provoque una laberintopatía con vértigo agudo y cofosis.

- Extracción de la platina del estribo

El comportamiento es similar al de una estapedectomía, pero al no tener anclada la prótesis de reconstrucción (TORP) al yunque, la presión puede provocar el hundimiento de la misma hacia el vestíbulo, con el consiguiente riesgo de cofosis y vértigo agudo. Debemos ser muy meticulosos en la manipulación y la colocación. La utilización de colas biológicas puede ayudar a aumentar la estabilidad de la reconstrucción tímpano-osicular.

• VÉRTIGO COMO CONSECUENCIA DE LA CIRUGÍA DEL COLESTEATOMA

En general, la cirugía del colesteatoma muestra los mismos riesgos que la cirugía de timpanoplastia simple, salvo en los casos en los que la matriz ha erosionado la cápsula laberíntica; lo hace más frecuentemente a nivel del conducto semicircular horizontal, aunque a veces también afecta al superior y más raramente al posterior. En colesteatomas muy agresivos podemos tener erosión de la cóclea, pero en estos casos es excepcional que existan restos funcionales

cócleo-vestibulares habiendo padecido la sintomatología vertiginosa durante la fase previa a la cirugía.

- **Fístula de conducto semicircular horizontal o externo**

Es la complicación generadora de vértigo más frecuente y se puede sospechar desde la fase prequirúrgica al tener el signo de la fístula positivo (presentación de nistagmo, generalmente con vértigo agudo tras el aumento de presión neumática en CAE, y a veces ante la simple presión del trago).

El tratamiento quirúrgico del colesteatoma en estos casos ha sido motivo de controversia en los últimos años, sobre la indicación o no de resecar la matriz de colesteatoma sobre la fístula ósea, con conservación del laberinto membranoso del CSE, sobre todo en el caso de un oído único.

El riesgo de cofosis con vértigo agudo asociado es claro, pero la tendencia actual es más a resecar esta zona para erradicar la enfermedad, ya que actualmente disponemos de medios para restauración auditiva mediante implantes.

- **VÉRTIGO COMO CONSECUENCIA DE CIRUGÍAS DEL ÁNGULO PONTOCEREBELOSO (APC) Y CONDUCTO AUDITIVO INTERNO (CAI)**

En general, la patología de esta área que requiere actuación quirúrgica es: schwannomas vestibulares, compromisos microvasculares de AICA o PICA con paquete acústico-facial.

En el primer caso, la propia biología del schwannoma vestibular irá provocando deterioro progresivo de la función, por lo que cuando se plantea el acto quirúrgico no es habitual la presencia de episodios vertiginosos, sólo de algunas inestabilidades relacionadas con irritación cerebelosa transitoria o por restos de función vestibular que desaparecen durante la cirugía.

En el caso de los compromisos microvasculares, puede presentarse un cuadro de vértigo por supresión de estimular tras la intervención que cede en unas dos semanas, o incluso antes si se realiza rehabilitación vestibular.

- **VÉRTIGO POSOPERATORIO TRAS CIRUGÍA DE MÉNIÈRE**

Después de una neurectomía vestibular o una laberintectomía para paliar el vértigo incapacitante debido a una enfermedad de Ménière, se producen déficits sensoriales, oculomotores, posturales y locomotores en los pacientes durante la semana siguiente a la cirugía, provocándoles una incapacidad aguda para llevar a cabo sus actividades cotidianas.

La gravedad de estos trastornos regresa paulatinamente durante las tres o cuatro semanas siguientes, manifestándose una recuperación funcional total o casi completa denominada «Compensación Vestibular» (CV), que se debe a la neuroplasticidad del Sistema Nervioso Central (SNC).[1] Tras la cirugía, observamos en los pacientes dos tipos de alteraciones: alteraciones estáticas o en reposo y alteraciones dinámicas o en movimiento.[2,3]

Dentro de las primeras, el paciente experimenta durante el estadio inmediato a la cirugía sensación de movimiento de su cuerpo y de su entorno, sensación de lateropulsión hacia el lado de la lesión y aparición de un nistagmus espontáneo cuya fase lenta se dirige hacia el lado de la lesión, debido a la asimetría de la actividad en reposo entre ambos núcleos vestibulares, como resultado de la lesión en los receptores vestibulares periféricos o en el nervio vestibular tras la cirugía. También se pone en evidencia una inclinación cefálica y una desviación oblicua ocular hacia el lado de la lesión.[4]

Dentro de las alteraciones dinámicas, el paciente percibe una alteración de las aceleraciones lineales y angulares durante el movimiento cefálico. En condiciones normales, durante el movimiento de la cabeza el Reflejo Vestíbulo Ocular (RVO) desempeña un papel prioritario en el mantenimiento de la estabilidad de la mirada al provocar un movimiento ocular de igual velocidad y en dirección

opuesta al movimiento cefálico. La relación entre la velocidad ocular y la velocidad cefálica se denomina «ganancia del RVO» y es igual a 1. Sin embargo, posteriormente a estas cirugías, esta cifra se reduce significativamente interfiriendo en la estabilidad de la mirada, provocando en el paciente una sensación desagradable de ilusión de movimiento de su entorno visual y visión doble en la mirada extrema. Durante la deambulación, el paciente manifiesta una lateropulsión corporal hacia el lado de la lesión, principalmente en ausencia de visión. Estas alteraciones estáticas y dinámicas son máximas durante la semana siguiente a la cirugía, presentando un grado de CV satisfactorio entre la cuarta y la sexta semana, que es cuando los pacientes se incorporan a sus actividades cotidianas.

Según nuestra experiencia, si el paciente es joven, la recuperación funcional de su equilibrio es aún más temprana que en los pacientes con edades más avanzadas.

¿Qué mecanismos intervienen en la recuperación funcional del equilibrio después de una laberintectomía o una neurectomía? La desaparición brusca de la función de un laberinto posterior o de un nervio vestibular anula la actividad espontánea en los núcleos vestibulares ipsilaterales, provocando las alteraciones estáticas y dinámicas referidas anteriormente. En esta fase aguda, el SNC intenta restaurar la función vestibular, potenciando a partir de las 48 horas la actividad espontánea de las neuronas tipo I de los núcleos vestibulares ipsilaterales al oído intervenido. Estas neuronas comienzan a reactivarse, y también se inicia una disminución de la actividad de las neuronas en los núcleos vestibulares del lado sano. De esta manera comienza a disminuir la asimetría entre ambos núcleos vestibulares, el vértigo, la lateropulsión hacia el lado de la lesión y el nistagmus espontáneo. Por este fenómeno de la CV, la sintomatología vestibular del paciente que ha sido intervenido mejora sustancialmente. No obstante, la asimetría en el RVO puede quedar patente durante los movimientos cefálicos, incluso durante los meses posteriores a estas cirugías.[5]

Existe un periodo crítico para potenciar los mecanismos de CV. Por ello, los pacientes deben realizar ejercicios oculares y cefálicos en los días posteriores a la cirugía para potenciar la ganancia del RVO.

Por el contrario, la inmovilización y la ingesta de sedantes vestibulares en este periodo crítico desaceleran los mecanismos de la CV.
Los programas de rehabilitación vestibular son idóneos para acelerar la estabilidad de la mirada y la estabilidad postural y desarrollar en el paciente un grado de confianza en sí mismo que le permite mejorar su calidad de vida lo más tempranamente posible.

Existen ejercicios convencionales que facilitan la tolerancia al movimiento en este grupo de pacientes y ejercicios por medios instrumentales, como son los equipos de posturografía dinámica que permiten programar unos ejercicios personalizados a cada paciente, puesto que incorporan las técnicas de retroalimentación, llamadas así porque ayudan al paciente a que en todo momento tenga una referencia de la posición de su centro de gravedad, que aparece situado en el monitor delante del enfermo.

Nuestros pacientes intervenidos de neurectomía o laberintectomía realizan esta terapia a la semana de la cirugía con resultados significativos respecto a su control postural,[5] acelerando la mejoría de sus síntomas vestibulares respecto al grupo de pacientes que realizan los ejercicios convencionales. Estimamos que a partir de la cuarta semana los pacientes pueden llevar a cabo la deambulación y realizar su actividad laboral sin restricciones.

• TRATAMIENTO DEL VÉRTIGO Y DE LA INESTABILIDAD EN CIRUGÍA OTOLÓGICA

Existen tres tipos de tratamiento:
- Revisión quirúrgica.
- Tratamiento farmacológico.
- Rehabilitación vestibular.

- **Revisión quirúrgica**

Deberemos realizarla de forma urgente en los casos en los que la causa sospechada sea:
- Prótesis hundida en vestíbulo.
- Fístula perilinfática.
- Sospecha de infección posquirúrgica con laberintitis (simultáneamente al tratamiento antibiótico).

- **Tratamiento farmacológico**

Al margen de la indicación de revisión quirúrgica iniciaremos tratamiento farmacológico en la fase vertiginosa aguda, siendo especialmente útiles las benzodiazepinas (diazepam) como sedantes vestibulares centrales y periféricos. Otras alternativas son la tietilperazina y la sulpirida. Este tratamiento debe durar unos días para no inducir la sensación de flotación que a veces se presenta con el abuso de los mismos, y que los pacientes no son capaces de separar del episodio vertiginoso.

- **Rehabilitación**

Debe comenzarse cuanto antes. Ayudará a la recuperación rápida de los procesos agudos y mejorará las situaciones de inestabilidad.

La utilización de plataformas con ejercicios dirigidos para los diferentes protocolos (visual, laberíntico o somatosensorial) es especialmente útil.

BIBLIOGRAFÍA

1. Smith PF, Curthoys IS. Mechanisms of recovery following unilateral labyrinthectomy: A review. Brain Res Brain Res Rev 1989;14(2):155-80.
2. Halmagyi GM, Curthoys IS. A clinical sign of canal paresis. Arch Neurol 1988;45(7):737-9.
3. Curthoys IS, Dai MJ, Halmagyi GM. Ocular torsional position before and after unilateral vestibular neurectomy. Exp Brain Res 1991;85(1):218-25.
4. Sung KB, Lee TK, Furman JM. Abnormal eye movements in dizzy patients. Neurol Clin 2005;23(3):675-703.
5. Zee DS. Vestibular adaptation: En: Herdman SJ (ed). Vestibular Rehabilitation. Filadelfia: FA Davis Company; Philadelphia 1994.

4. PARÁLISIS FACIAL

López Aguado D, López Campos D, Bañales M, Pérez Lorensu J

• INTRODUCCIÓN

La parálisis yatrogénica del nervio facial (VII pc) es una de las complicaciones más temidas de la otocirugía, y llega a representar un *shock* agudo tanto para el cirujano como para el paciente, con una repercusión física y psíquica importantes. Además, como señala Wiet,[1] es la segunda causa más frecuente de denuncias por mala praxis en la cirugía de oído.

Ni que decir tiene que nadie, ni el cirujano más diestro y experimentado en la otocirugía, está exento de producir una lesión del VII pc. La propia disposición anatómica del nervio facial con sus variaciones, la patología que indica el acto quirúrgico, etc., pueden confundir y dificultar su identificación.

• CIRUGÍA DEL ÁNGULO PONTOCEREBELOSO

Como señalan Kartush et al.,[2] existe una evolución constante en el manejo diagnóstico y terapéutico del neurinoma del acústico, fruto del cual actualmente la conservación anatómica del VII pc alcanza cifras por encima del 90%, a pesar de la estrecha relación anatómica entre el nervio facial y el estatoacústico (VIII pc) (figura 1). Cabe destacar la contribución del uso de la monitorización intraoperatoria del VII pc.

No obstante, observamos una afectación de la funcionalidad del VII pc de presentación variable: inmediata a la cirugía, con una incidencia variable según los autores (57%,[3] 27[4] a 14,8%[5]), y a la semana de la cirugía, con una incidencia del 26,4[5] al 29%.[6] Generalmente, se alcanza una buena recuperación funcional facial entre los seis meses y el primer año poscirugía en más del 90% de los pacientes (grado I-III de House-Brackmann). Cuando se utiliza la vía por fosa cerebral media para la exéresis de pequeños tumores, la recuperación alcanza al 97% de los pacientes.[7] En todo caso, las expectativas de recuperación serán significativamente menores cuanto más deteriorada esté la función del VII pc de forma inmediata a la cirugía (grados V-VI).

Figura 1. Relación anatómica entre el VII y el VIII par craneal en el ángulo pontocerebeloso y en el conducto auditivo interno.

En la etiopatogenia de esta «disfunción facial» se consideran:

- **La manipulación quirúrgica del nervio facial**

Arriaga et al.[8] consideran que la disfunción facial acaecida en el abordaje por vía de fosa cerebral media está favorecida por la firme adherencia del VII pc al fundus del CAI (figura 2), por lo que la manipulación quirúrgica produciría edematización en esta región fundamentalmente. Es por esto que algunos autores[2,3,9] proponen la descompresión del segmento laberíntico del VII pc en el mismo acto quirúrgico, obteniendo así mejores resultados.

- **La reactivación «quirúrgica» del virus herpes simple o del herpes varicela-zóster**

Los autores que defienden este modelo[10-12] aconsejan el uso de esteroides (prednisolona 2 mg/kg/día durante siete días) y antivirales (aciclovir 30 mg/kg/día durante cinco días) por vía endovenosa, y publican una reducción del tiempo de recuperación funcional, así como mejores resultados finales de acuerdo a la escala de House-Brackmann.

- **El daño isquémico del VII par craneal**

Es debido a una aparente devascularización quirúrgica del nervio facial. Kartush[2] propone la colocación de gelfoam empapado en una solución salina de papaverina sobre el VII pc para combatir el vasoespasmo.

Figura 2. Adherencia fibrosa del nervio facial en el fondo del CAI (flecha).

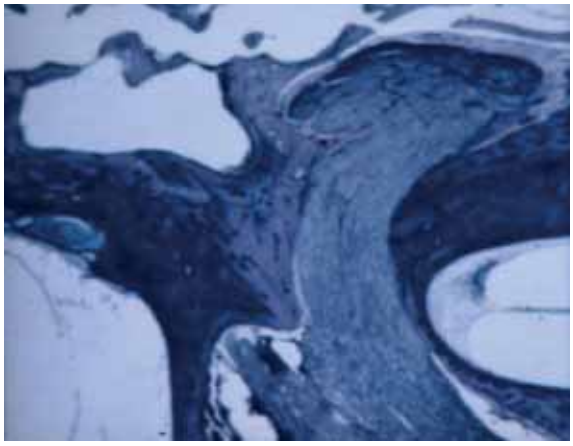

- **Alteración previa de la funcionalidad del nervio facial**

En general, los pacientes con disfunción facial preoperatoria tienen más probabilidad de presentar mayor grado de afectación funcional posoperatoria inmediata y con menores porcentajes de recuperación al año.

Conclusiones:

- **Es necesario conocer el estado funcional preoperatorio del nervio facial.**
- **Es aconsejable, como medida profiláctica, la administración endovenosa de prednisolona y aciclovir.**
- **La constatación intraoperatoria de una lesión aguda del nervio facial, circunstancia actualmente excepcional, obligaría a una actuación en el mismo acto quirúrgico. Generalmente restauraremos la continuidad del VII pc mediante injerto nervioso, habitualmente del auricular mayor. Cuando esto no sea posible, recurriremos a la anastomosis hipogloso-facial. López Aguado et al.[13] obtienen buenos resultados funcionales del nervio facial con la anastomosis XII-VII (figura 3).**

Cuando el cirujano es consciente de la conservación anatómica del VII pc, la presentación de una parálisis facial diferida (disfunción facial) obliga al seguimiento de la recuperación funcional mediante electroneuronografía. Durante este tiempo (una media de seis meses hasta observar buenos resultados) insistiremos en la protección ocular y recomendaremos fisioterapia para evitar el deterioro funcional de la musculatura facial.

CIRUGÍA DEL OÍDO MEDIO

No hay duda de que el uso rutinario del microscopio quirúrgico y el perfeccionamiento de las técnicas quirúrgicas han contribuido al descenso de la incidencia de las

Figura 3. Resultado funcional facial en un paciente al que se le realizó una anastomosis hipogloso-facial.

lesiones yatrogénicas del nervio facial en la cirugía de oído medio. Sin embargo, actualmente seguimos observándolas a pesar de la experiencia del cirujano, motivadas por las modificaciones anatómicas del VII pc: bien primarias, la más frecuente es la dehiscencia del nervio facial; bien secundarias a la patología del oído medio. McCabe[14] indicaba que esta posibilidad debía ser reconocida, y obligaba a instaurar un protocolo a seguir ante su presencia.

La cirugía del colesteatoma y de la otosclerosis son los procedimientos quirúrgicos del oído medio que comportan mayor riesgo de parálisis facial yatrogénica.

Cirugía del colesteatoma

La otitis media colesteatomatosa representa la indicación más frecuente de mastoidectomía. La incidencia de parálisis facial yatrogénica en esta cirugía es del 1,7%,[15,16] que puede elevarse al 11% en los casos de revisión quirúrgica.[17] Además, en el 75% de los casos la lesión del VII pc se produce en el segundo codo, la zona más vulnerable del recorrido intrapetroso del nervio facial.[18,19]

Con objeto de prevenir estas lesiones, debemos identificar el nervio facial en el campo quirúrgico, y para ello es obligado conocer sus relaciones anatómicas con estructuras vecinas que nos sirvan de referencia:

- El Canal Semicircular (CSC) horizontal. El segundo codo del VII pc se sitúa inferiormente al CSC horizontal, y esta relación anatómica es extremadamente constante (figura 4).
- La cresta digástrica, que señala la cara lateral e inferior del segmento mastoideo del nervio facial. Es más, una línea vertical trazada a lo largo de la pared posterior del CAE uniendo el CSC horizontal y la cresta digástrica, señalaría el curso aproximado del nervio facial en su segmento mastoideo.[20,21]
- El yunque, que se sitúa inmediatamente lateral al recorrido timpánico del VII pc en su mitad posterior (figura 5).
- El proceso coclearíforme, cuya base de implantación en la pared interna de la caja timpánica se sitúa inmediatamente inferior a la región del ganglio geniculado y del comienzo del recorrido timpánico del VII pc (figura 6).
- La cuerda del tímpano, concretamente a la salida del nervio facial. Este punto de referencia es válido tanto en las técnicas cerradas (con conservación de la pared posterior del CAE) como en las abiertas.

Figura 4. Disección temporal humano. Relación canal semicircular horizontal y nervio facial.

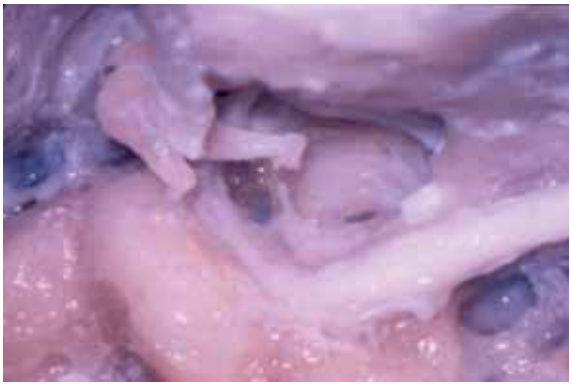

Figura 5. Relación anatómica entre el yunque y el nervio facial en su recorrido intratimpánico.

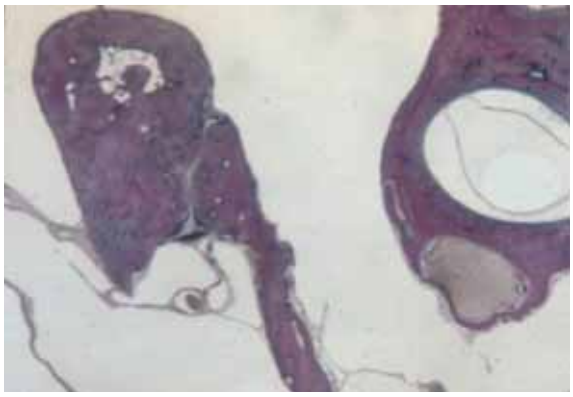

Figura 6. Relación anatómica entre la base del proceso cochleariforme (flecha corta) y el nervio facial (flecha larga).

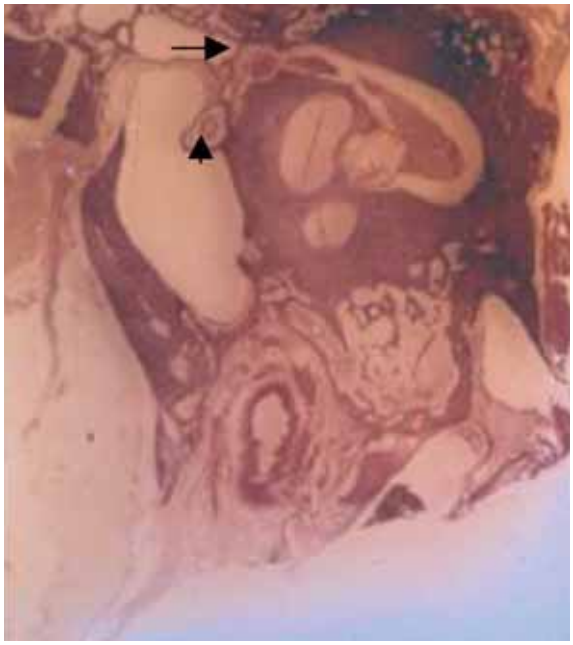

Cirugía de la otosclerosis: estapedectomía

La lesión del nervio facial en esta cirugía es altamente improbable porque trabajamos en un oído medio sin patología alguna, exceptuando a la platina del estribo. Cuando se produce, la lesión suele estar localizada inmediatamente craneal a la ventana oval, donde se ha publicado el hallazgo de dehiscencias del canal de Falopio en hasta un 60%[22] (figura 7). El uso inadecuado del instrumental quirúrgico en la zona de la platina del estribo o de algunas prótesis, como las de alambre de Shambaugh, puede promover la lesión del nervio facial a través de estas dehiscencias.[23]

De forma más excepcional, se han publicado casos de parálisis yatrogénica del VII pc en relación con manipulaciones para cohibir hemorragias por lesión de la arteria estapedial o para evitar pérdidas importantes de líquido perilinfático.[21]

TRATAMIENTO DE LA PARÁLISIS FACIAL YATROGÉNICA EN LA CIRUGÍA DE OÍDO MEDIO

Nuestra actitud variará en función del momento en que constatamos la lesión yatrogénica del VII pc:

En el propio acto quirúrgico

Generalmente, la lesión será aguda y obligará, en el mismo acto quirúrgico, a una amplia descompresión del VII pc en las

Figura 7. Corte histológico temporal humano. Dehiscencia del canal de Falopio en su segmento timpánico (flecha).

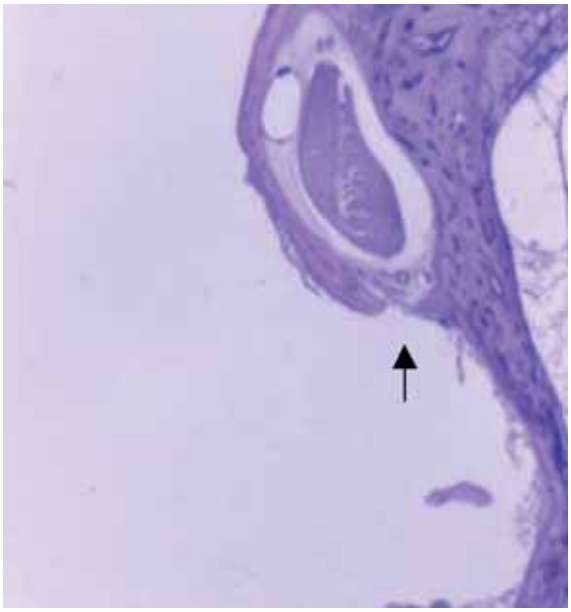

porciones proximal y distal a la zona lesionada. Este gesto nos permitirá su fácil movilización y *re-routing*: ganancia aproximada de 1 cm al acortar el recorrido intrapetroso del nervio facial. Retiramos la zona lesionada mediante sección limpia, idealmente en bisel para favorecer la unión de los cabos del nervio, y procedemos a la restauración de la continuidad anatómica bien mediante una anastomosis término-terminal, bien mediante un injerto nervioso. La primera opción es la más aconsejable de cara a unos mejores resultados funcionales, y se verá favorecida por *el re-routing* y la generación de un adecuado canal óseo donde reposar la zona anastomosada. El injerto nervioso más utilizado es del nervio auricular mayor por su fácil acceso, cercano además al campo quirúrgico.

En muchas ocasiones no será necesario el uso de suturas y bastará una perfecta coaptación de los cabos nerviosos. En caso contrario se recomienda la sutura epineural, ya que la sutura transfixiante conlleva la creación intraneural de un granuloma de cuerpo extraño, que reducirá la regeneración axonal hacia el cabo nervioso distal.

• En el posoperatorio

Podría ser advertida de forma inmediata al acto quirúrgico o diferida algunos días.

• Inmediata

Generalmente será el personal de la sala de recuperación quien se percate del hecho. En estas circunstancias, y cuando hayamos utilizado infiltración con anestésicos locales, debemos esperar algunas horas para asegurarnos de que su efecto haya desaparecido.[24]

Si persiste la parálisis facial, nuestra actuación dependerá de la información suministrada por el cirujano responsable en relación con la identificación intraoperatoria del nervio facial.

Cuando el nervio facial ha sido identificado y conservado, el estudio electroneuronográfico, realizado tan pronto como sea posible, nos marca la pauta a seguir. Resultados que indiquen un porcentaje de degeneración superior al 90% obligan a una revisión quirúrgica.

Cuando el nervio facial no fue identificado por el cirujano responsable, debemos realizar una revisión quirúrgica lo antes posible, actuando en relación con las lesiones observadas. Con mucha frecuencia se verifica una lesión aguda del nervio que obliga a anastomosis o injerto nervioso.

El otocirujano debe tener siempre presente la posibilidad de reconvertir un mal pronóstico en otro bueno y actuar en consecuencia. En este sentido, Jongkees[25] afirmaba: «el sol no debe ponerse antes de que la operación se haya iniciado».

• Diferida

La parálisis facial que se presenta unos días diferida del acto quirúrgico generalmente es menos grave y posiblemente secundaria a fenómenos compresivos sobre el VII pc: hematoma, edema, esquirla ósea, etc., e incluso al propio taponamiento de la cavidad operatoria. Esta circunstancia obliga a retirar el taponamiento y a estudiar la funcionalidad del nervio facial mediante electroneuronografía.

El hallazgo de degeneración nerviosa por encima del 90% justificará la revisión quirúrgica.

Generalmente, la descompresión del nervio facial será suficiente para obtener buenos resultados funcionales, aunque es impredecible.[26]

Como conclusión de este capítulo aludimos a Conley, quien certeramente apuntaba: «su cirujano puede ser su destino».

• MONITORIZACIÓN DEL NERVIO FACIAL EN LA CIRUGÍA DEL ÁNGULO PONTOCEREBELOSO Y DEL OÍDO MEDIO

• Introducción

El principal objetivo de la Monitorización Neurofisiológica Intraoperatoria (MNI) es la detección de cualquier daño neurológico tan pronto como sea posible, y siempre durante el periodo en el cual es reversible, de modo que un

cambio o la detención de la actuación quirúrgica eviten o minimicen el daño. También permite el estudio en detalle de la función nerviosa normal y patológica. Se necesita una gran colaboración y confianza entre el cirujano y el neurofisiólogo para el intercambio de avisos de riesgo durante la cirugía, pero también entre el neurofisiólogo y el anestesista, dada la gran interacción de los fármacos anestésicos en la obtención de las respuestas neurofisiológicas.

• Protocolo de monitorización intraoperatoria

• Estimulación eléctrica del nervio facial

Este tipo de MNI es realmente una técnica de *mapping* (localizadora) porque no se realiza de manera constante, sino de forma puntual en relación con los eventos quirúrgicos. No se deben usar bloqueantes neuromusculares en la anestesia porque interfieren con la estimulación nerviosa y el registro de las respuestas musculares. Los electrodos de registro, agujas monopolares, se deben colocar en los músculos orbiculares ocular y labial del lado a monitorizar[27] una vez el paciente esté colocado en la mesa de operaciones y anestesiado (figura 8). El electrodo de estimulación, el más apropiado es el bipolar, es el que utiliza el cirujano para identificar el nervio facial en una zona determinada y para valorar su integridad funcional durante toda la cirugía. Cuando no se observa respuesta muscular, no se debe aumentar mucho la intensidad de estimulación porque el estímulo podría transmitirse por conducción pasiva o por fluidos, y provocar una respuesta muscular falsa que evite detectar un verdadero bloqueo de la conducción nerviosa.

En ocasiones, el cirujano tiene dificultades para distinguir entre el nervio trigémino y el facial en el campo quirúrgico. Por esta razón, también es conveniente registrar la actividad EMG de los músculos masetero o temporal (de inervación trigeminal), y comparar las latencias y amplitudes de las respuestas con las registradas en la musculatura facial. Cuando estimulamos el VII pc, las latencias registradas serán superiores (figura 9).

Figura 8. Electrodos subdermales en musculatura dependientes de los nervios facial (frontal y orbicular labial) y trigémino (temporal).

Figura 9. Estudio MNI con estimulación del nervio facial. A la izquierda se recoge respuesta en musculatura facial con latencias cercanas a los 6 ms. A la derecha, estimulación nervio trigémino. Se recoge respuesta muscular en su musculatura tributaria a los 2,6 ms y en musculatura facial ocular a los 3,1 ms, probablemente por volumen de conducción desde los músculos oculomotores por estimulación del VI par craneal (no se evoca respuesta en orbicular labial).

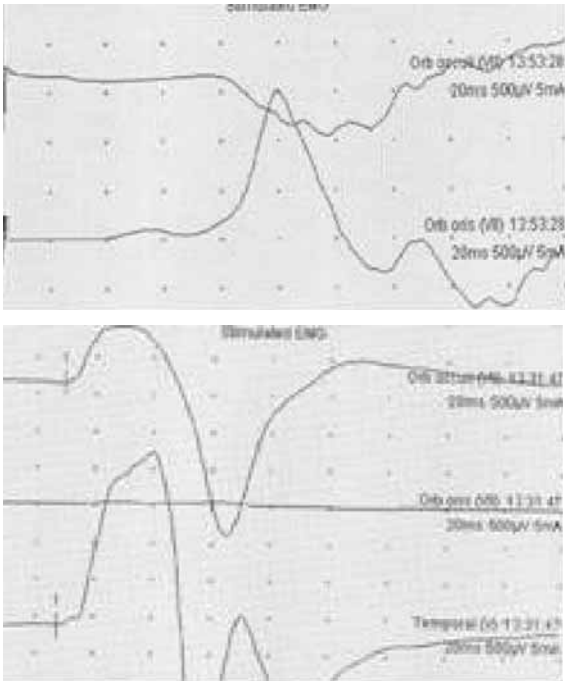

- **Monitorización continua de la actividad eletromiográfica (EMG)**

En este tipo de MNI se realiza un registro continuo, visual y acústico de la actividad EMG de la musculatura facial durante toda la cirugía. La manipulación en una zona determinada del campo quirúrgico, que evoque una respuesta, nos hará pensar en la cercanía del nervio facial. Los patrones patológicos que podemos observar durante este tipo de MNI se presentan en la figura 10.[28,29] Generalmente, se relacionan con secuelas funcionales, casi siempre por isquemia o compresión.

- **Estimulación multipulso transcraneal**

La Estimulación Eléctrica Transcraneal (EET) con la técnica de multipulsos[30] registra las respuestas de la musculatura dependiente de los pares craneales y permite valorar su integridad de manera casi continua y sin necesidad de electrodos dentro del campo quirúrgico.[31] Exige ligeras modificaciones respecto a la metodología clásica (figura 11).

Figura 11. PEM tras EET con técnica de multipulso modificada, con 4 pulsos de 200 V, ISI 1,5 ms. CMAP recogidos en la musculatura dependiente de pares craneales.

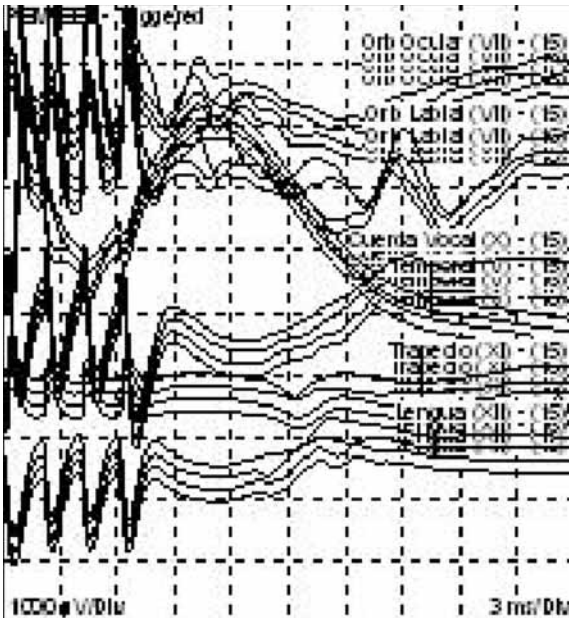

PREDICCIÓN DE LA FUNCIÓN POSOPERATORIA DEL NERVIO FACIAL

Cuando al final de la cirugía obtenemos respuestas musculares estimulando las zonas proximal y distal del nervio facial con intensidades inferiores a 0,1 mA, consideramos que el nervio está preservado,[32] aunque sin excluir una posible parálisis facial diferida. La ausencia de respuesta proximal (estímulo en el fundus del CAE) con presencia de respuesta distal (estímulo mastoideo) seguramente indica paresia facial recuperable cuando el nervio está macroscópicamente intacto, aunque para algunos autores sugiere una lesión del nervio facial sin poder diferenciar entre neuroapraxia, axonotmesis o neurotmesis.

Figura 10. En los dos canales superiores se recogen descargas neurotónicas producidas (nervio facial en orbiculares labial y ocular) tras compresión–tracción con el retractor cerebeloso en cirugía de ángulo pontocerebeloso. En el canal 3 (nervio trigémino en músculo temporal) se aprecia artefacto de EKG.

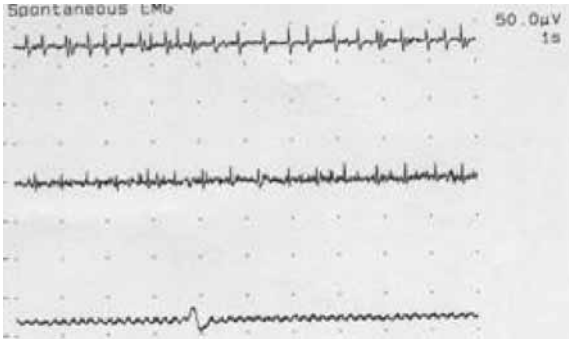

La amplitud del CMAP del nervio facial puede ser tan predictivo como la intensidad umbral de estimulación: amplitudes mayores de 800 µV suelen relacionarse con un buen pronóstico, y aquellas inferiores a 300 µV (100 µV) con un mal pronóstico (figura 12).

La presencia, al final de la cirugía, de respuestas del VII pc con EET con la técnica de multipulsos se relaciona con un pronóstico favorable (figura 12).

Figura 12. Colocación de electrodos de recogida en la MNI del nervio facial (arriba). Se colocan electrodos de aguja subdérmica en el orbicular ocular, nasal, orbicular labial y mentón. Abajo a la derecha, estimulación del nervio facial y recogida en musculatura tributaria con una intensidad de 3,5 mA (barrido 30 ms y amplitud 500 μV). Abajo a la izquierda, descargas neurotónicas en ramas superiores del nervio facial tras estiramiento para resecar tumor (barrido 1 s y amplitud 5 μV/división).

BIBLIOGRAFÍA

1. Wiet RJ. Iatrogenic facial parálisis. Otolaryngol Clin North AM 1982;15:7773-803.
2. Kartush JM, Brackmann DE. Acoustic neuroma update. Otolaryngol Clin N Amer 1996;29:377-92.
3. Sargent E, Kartush JM, Graham M. Meatal facial nerve in acoustic neuroma resection. Am J Otol 1995;16:457-64.
4. Sampath P, Holliday MJ, Brem H, Niparko JK, Long DM. Facial nerve injury in acoustic neuroma (vestibular schwannoma) surgery: etiology and prevention. J Neurosurgery 1997;87:60-6.
5. Arriaga MA, Luxford WM, Atkins JS Jr, Kwartler JA. Predicting long-term facial nerve outcome alter acoustic neuroma surgery. Otolaryngol Head Neck Surg 1993;108:220-4.
6. Lalwani AK, Buttfy, Jackler RK, Pitts LH, Yingling LD. Delayed onset facial nerve following acoustic neuroma surgery. Am J Otol 1995;16:758-64.
7. Arts HA, Telian SA, El-Kaghlan H, Thompson BG. Hearing preservation and facial nerve outcomes in vestibular schwannomas surgery: results using the middle cranial fossa approach. Otol Neurotol 2006;27:234-41.
8. Arriaga MA, Chen DA. Facial function in hearing preservation acoustic neuroma surgery. Arch Otolaryngol Head Neck Surg 2001;127:543-6.
9. Magliulo G, Sepe C, Varacalli S, Crupi J. Acoustic neuroma surgery and delayed facial palsy. Eur Arch Otorhinolaryngol 1998;255:124-6.
10. Gianoli GJ, Kartush JM. Delayed facial palsy alter acoustic neuroma resection: the role of viral reactivation. Am J Otol 1996;17:625-9.
11. Gianoli GJ. Viral titers and delayed facial palsy alter

acoustic neuroma surgery. Otolaryngol Head Neck Surg 2002;127:427-31.
12. Franco-Vidal V, Nguyen DG, Guerin J, Darrouzet V. Delayed facial parálisis after vestiular schwannoma surgery: role of herpes virases reactivation- our experience in eigh cases. Otol Neurotol 2004;25:805-10.
13. López D, López D, Pérez B, Campos ME. La anastomosis hipogloso-facial. Nuestra experiencia. Acta ORL Esp 2005;56(1):3-7.
14. McCcabe BF. Symposium on trauma in otolaryngology. Injuries to the facial nerve. Laryngoscope 1973;82:1891-6.
15. Wormald PJ, Nilssen EL. Do the complications of mastoid surgery differ from those of the disease? Clin Otolaryngol Allied Sci 1997;22:355-7.
16. Nilssen EL, Wormald PJ. Facial nerve palsy in mastoid surgery. J Laryngol Otol 1997;111:113-6.
17. May M, Kleins. Facial nerve decompression complications. Laryngoscope 1983;91:299-305.
18. Adkins WY, Osguthorpe JD. Management of trauma of the facial nerve. Otolaryngol Clin N Amer 1991;24:587-611.
19. Long YT, Bin Sabirhusin Athar PP, Mahmud R, Saim L. Management of iatrogenic facial nerve palsy and labyrinthine fistula in mastoid surgery. Asian J Surg 2004;27:176-9.
20. Fisch U. Panel discusión on iatrogenic facial palsy. En: Fisch, U (ed.): Facial nerve surgery. Birmingham: Kugler Med. Pub.; 1977;442-7.
21. Lacour MA. Iatrogenic facial parálisis. En: Castro D (ed.): The facial nerve. Amsterdam: Kugler Publications; 1990. pp. 263-5.
22. Pérez B, Campos ME, Rivero J, López D, López D. Incidence of dehiscences in the fallopian canal. Int J Ped Otorhinolaryngol 1997;40:51-60.
23. Miehlke A. Complications in ear-surgery. En: Conley JJ (ed.) Complications of head and neck surgery. Philadelphia: WB. Saunders Company; 1979. pp. 142-66.
24. Campos ME, López D. Parálisis facial transitoria subsiguiente a infiltración anestésica del conducto auditivo externo. A propósito de un caso. An Otorrinolaringol 1988;3:85-8.
25. Jongkees LB. On intratemporal facial paralyses and their surgical treatment. Z Laryngol Rhinol Otol 1961;40:319-36.
26. Hermann P, Diggelmann H. Iatrogenic lesions of the facial nerve. En: Castro D (ed.): The facial nerve. Amstelveen: Kugler Publications; 1990, pp. 267-71.
27. Greenberg JS, Manolidis S, Stewart MG, Kahn JB. Facial nerve monitoring in chronic ear surgery: US practice patterns. Otolaryngol Head Neck Surg 2002;126(2):108-14.
28. Wilson L, Lin E, Lalwani A. Cost-effectiveness of intraoperative facial nerve monitoring in middle ear or mastoid surgery. Laryngoscope 2003;113(10):1736-45.
29. Noss RS, Lalwani AK, Yingling CD. Facial nerve monitoring in middle ear and mastoid surgery. Laryngoscope 2001;111(5):831-6.
30. Liu BY, Tian YJ, Liu W, Liu SL, Qiao H, Zhang JT, et al. Intraoperative facial motor evoked potentials monitoring with transcranial electrical stimulation for preservation of facial nerve function in patients with large acoustic neuroma. Chin Med J 2007;20;120(4):323-5.
31. Grayeli AB, Guindi S, Kalamarides M, El Garem H, Smail M, Rey A, et al. Four-channel electromyography of the facial nerve in vestibular schwannoma surgery: sensitivity and prognostic value for short-term facial function outcome. Otol Neurotol 2005;26(1):114-20.
32. Dong CC, Macdonald DB, Akagami R, Westerberg B, Alkhani A, Kanaan I. Intraoperative facial motor evoked potential monitoring with transcranial electrical stimulation during skull base surgery. Clin Neurophysiol 2005;116(3):588-96.

5. ESTRUCTURAS VASCULARES: MANEJO Y COMPLICACIONES

Mancheño Losa M, Arístegui Ruiz M, Scola B

• AFECTACIÓN DE LA CARÓTIDA EN LOS TUMORES DE OÍDO

• Manejo preoperatorio de la arteria carótida interna

La necesidad de sacrificio de la Arteria Carótida Interna (ACI) o su posible lesión y obligado cierre de la misma en el acto quirúrgico han hecho que se desarrollen métodos de evaluación mediante estudios de imagen, de valoración clínica preoperatoria y de preparación para el sacrificio de la misma, o métodos de protección de la ACI, que han mejorado sustancialmente el manejo intraoperatorio de lesiones que afectan a la ACI. Las opciones terapéuticas se detallan a continuación.

• Oclusión con balón

Si la angiografía preoperatoria muestra una circulación colateral adecuada a través del polígono de Willis, realizaremos un test de oclusión de la ACI; y si es clínica y angiográficamente bien tolerado, realizaremos oclusión con balón permanente de la ACI.

Dicha oclusión debe mantenerse durante al menos 20 a 40 días antes de la intervención quirúrgica para favorecer la habituación del paciente a la nueva situación hemodinámica, y evitar que un descenso brusco o mantenido de la tensión arterial durante la cirugía pueda desencadenar consecuencias irreparables (figura 1).

• *Bypass* carotídeo

Si no existe una circulación colateral adecuada, tradicionalmente se ha considerado como única opción la realización de un *bypass* carotídeo.

Figura 1. Oclusión con balón de la carótida interna preoperatoriamente.

Sin embargo, este procedimiento tiene un alto riesgo de estenosis, tromboembolismos y oclusión (aproximadamente dos de cada tres casos fracasan), y ha caído en desuso (figura 2).

• *Stent* carotídeo

La reciente introducción de *stents* carotídeos preoperatorios ha hecho posible una disección carotídea más agresiva, disminuyendo enormemente los riesgos y la necesidad de una oclusión permanente con balón. Los *stents* pueden colocarse tanto a nivel cervical como intratemporal.

Figura 2. Reconstrucción TC de recidiva de meningioma en fosa media y fosa infratemporal, con previo *bypass* con goretex de carótida interna a arteria cerebral media.

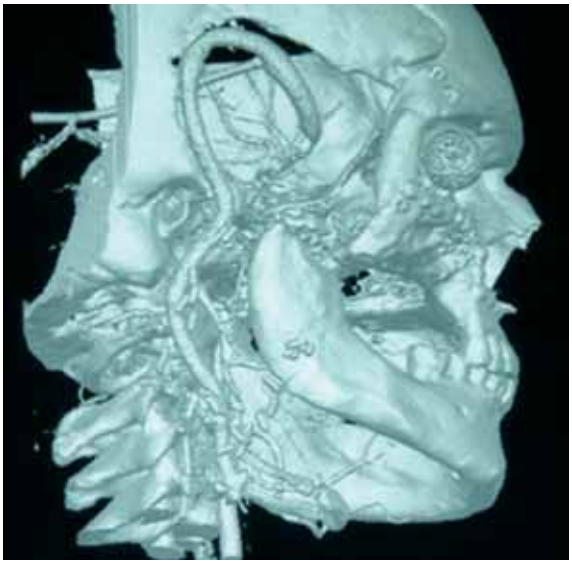

Para disminuir el riesgo de lesión de la ACI en su unión con el tumor, se recomienda que el *stent* sobrepase proximal y distalmente entre 5 y 10 mm la región afectada por el tumor, por lo que puede ser necesaria la colocación de más de un *stent*.

Deberán colocarse entre las 4 y 6 semanas previas a la intervención, lo cual permite la formación de una neoíntima en la luz vascular. En estos pacientes, para evitar el posible riesgo de trombosis, debemos mantener tratamiento antiagregante de por vida (figura 3).

• Manejo intraoperatorio de la arteria carótida interna

El paraganglioma yugular es el exponente de tumor que afecta de forma constante a la ACI (especialmente en tipos C2 a C4 de Fisch), aunque otras lesiones, como los meningiomas en placa o los cordomas, también pueden hacerlo. La infiltración de las paredes de la arteria, en mayor o menor medida, condiciona su manejo. Por ello, es fundamental conseguir un control proximal y distal de la arteria (figura 4).

Figura 3. *Stent* preoperatorio en carótida interna en paciente con paraganglioma c4.

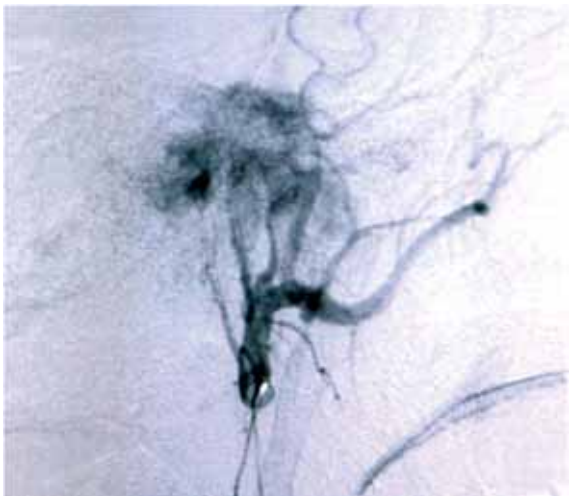

La disección del tumor para separarlo de la ACI es una maniobra quirúrgica delicada que debe realizarse para asegurarnos la resección completa de la lesión. La afectación de la íntima aumenta el riego de ruptura.

Un pequeño desgarro puede ser reparado mediante sutura intraoperatoria. La colocación de un *stent* protege a la ACI durante las maniobras de separación del tumor, en casos de afectación extensa de la misma. La lesión intraoperatoria importante de la ACI obliga a su cierre y conlleva un riesgo (si no se han tomado antes las medidas mencionadas) de secuela permanente en territorio de la arteria cerebral media y/o anterior, incluso de muerte del paciente.[1]

• ESTRUCTURAS VENOSAS: MANEJO PRE Y PERIOPERATORIO. COMPLICACIONES

Los abordajes otoneuroquirúrgicos en los que es necesaria una amplia exposición del seno lateral y en ocasiones del bulbo de la yugular son numerosos. En todos los casos debemos tener constancia de la permeabilidad del drenaje contralateral (visible en RMN con contraste); si existen dudas radiológicas, debemos pedir un estudio con

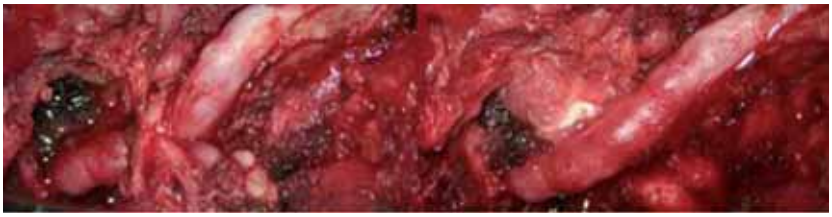

Figura 4. Paraganglioma yugular con carótida interna disecada, antes y después de la resección del tumor.

angioRM. La ausencia del drenaje venoso contralateral supone una contraindicación quirúrgica.[2]

• El sangrado de la vena emisaria

Es fácilmente controlable con cera de hueso, coagulación bipolar o Surgicel®, aunque si la lesionamos en su porción más próxima al seno sigmoide, debemos tratarla como un desgarro del mismo.[3]

• El sangrado del seno petroso superior o del seno petroso inferior

Son fácilmente controlables con Surgicel® intraluminal o con coagulación bipolar.

Un método muy eficaz es la coagulación bipolar sobre el seno después de haber introducido algo de Surgicel®.

• Sangrado del seno sigmoide

Durante la cirugía podemos lesionar el seno con la fresa de corte o diamantada, con el despegador o con los propios fragmentos óseos, produciéndose un sangrado más o menos intenso. Si la laceración es importante, intentaremos controlar el sangrado con una pieza grande de Surgicel® situada en reloj de arena entre el interior del seno y el exterior; con abundante irrigación mejoraremos el efecto de sellado del seno. Si el desgarro es mayor, debemos realizar una obliteración del seno.[4]

• Cierre del seno sigmoide

Este procedimiento suele ser programado en caso de lesiones que afectan al agujero rasgado posterior y requiere confirmación radiológica de la permeabilidad del flujo venoso contralateral.

La obliteración del seno se hará extra e intraluminal.

Se comienza por la obliteración extraluminal mediante la colocación de una gran plancha de Surgicel® entre la pared del seno y el hueso, tanto a nivel proximal como distal de la porción a abrir o de la zona lesionada. A continuación se abre el seno y se coloca una plancha de Surgicel® dentro de la luz del mismo, obliterándolo completamente, tanto a nivel proximal como distal. De esta forma, el riesgo de embolización de fragmentos de Surgicel® es mínimo (figura 5).

Figura 5. Cierre extra e intraluminal del seno sigmoide con Surgicel®.

La obliteración del seno lateral a nivel del seno sigmoide no debe alcanzar el seno transverso, ya que podría bloquear el drenaje de la vena de Labbé y ocasionar un infarto venoso del lóbulo temporal.[5]

- **Desplazamiento–reparación del bulbo yugular**

En algunos procedimientos, la altura del bulbo de la yugular hace aconsejable su desplazamiento en sentido inferior. Eliminaremos todo el hueso que cubre el bulbo, lo desplazaremos con Surgicel® extraluminal y lo protegeremos con cera de hueso. Esta maniobra también puede utilizarse en caso de lesión inadvertida del bulbo.

- **La trombosis del seno lateral. Tromboflebitis**

La Trombosis del Seno Lateral (TSL) es una complicación de la cirugía de fosa posterior en los abordajes retro o translaberínticos. Afortunadamente es poco frecuente y viene favorecida por la utilización de retractores de espátula en esta cirugía, que en nuestra opinión debemos tratar de evitar siempre que sea posible.

Debemos sospecharla en caso de posoperatorio con signos de hipertensión intracraneal, pudiendo apreciarse en la exploración clínica papiledema y confirmar el diagnóstico mediante TC con contraste. Puede requerir la colocación de un drenaje ventricular (figura 6).

La tromboflebitis es la segunda complicación más frecuente de la otitis media, tras la meningitis.

Hemos de sospecharla ante un paciente con otitis media que refiere cefalea (que puede ser unilateral), otalgia, mareo e inestabilidad, fiebre, mal estado general, fotofobia, diplopía (por parálisis del nervio abducens) o rigidez nucal (con el resto de signos meníngeos negativos). En ocasiones puede objetivarse papiledema por hidrocefalia secundaria. Con frecuencia se presenta asociada a otras complicaciones intracraneales (abscesos epidurales o cerebrales, meningitis, hidrocefalia).

El diagnóstico se realiza mediante RM, angio-TAC, TAC con contraste o angio RM. Es fundamental una buena valoración preoperatoria de la extensión de la trombosis, la circulación venosa colateral y las posibles complicaciones intracraneales asociadas.

Ante el diagnóstico de TSL hemos de instaurar rápidamente tratamiento intravenoso con antibióticos de amplio espectro y valorar las posibilidades de tratamiento quirúrgico, generalmente en las primeras 24 horas, para una correcta resolución del cuadro. La actuación quirúrgica va encaminada a la eliminación del trombo infectado, pero se mantiene el cierre del seno que no es posible repermeabilizar.

El uso de anticoagulantes sistémicos está indicado cuando la trombosis se extiende hacia los senos transverso y cavernoso, en embolismos sépticos y en las trombosis de etiología no infecciosa.

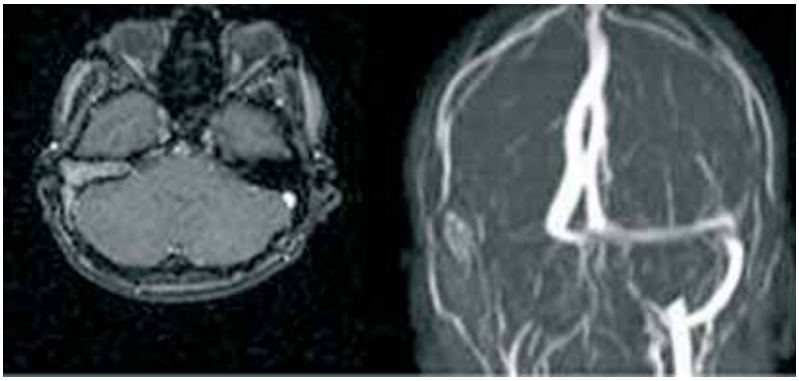

Figura 6. Trombosis posoperatoria del seno sigmoide en paciente intervenido de neurinoma del acústico por vía translaberíntica.

• HEMATOMA SUBCUTÁNEO, EPIDURAL Y SUBARACNOIDEO

• Hematoma subcutáneo

El hematoma de planos superficiales no suele plantear grandes problemas de manejo. Puede ser drenado quirúrgicamente o tratado con vendaje compresivo según la extensión y el volumen del mismo. En caso de abordajes en los que se ha abierto el espacio intradural, la presencia de un hematoma subcutáneo puede favorecer la aparición de una fístula de LCR por tanto, inicialmente, siempre se intentará un manejo conservador con compresión.

• Hematomas subdurales o epidurales

Se han descrito casos de hematomas subdurales como complicación de implantes cocleares e implantes BAHA.

Sin embargo, aunque poco frecuente, la cirugía de mayor riesgo sigue siendo los abordajes por fosa craneal media.

Los hematomas subdurales agudos de tamaño mayor a 10-15 mm (30 cm^3) en el TAC, especialmente aquéllos con manifestaciones clínicas (deterioro neurológico), deben ser siempre evacuados quirúrgicamente.

• Hematoma–hemorragia subaracnoidea

La hemorragia subaracnoidea constituye una de las urgencias más temibles en otoneurocirugía.

La hemorragia arterial intraoperatoria de algún vaso vital es difícil de controlar y está asociada a una elevada tasa de morbimortalidad. Afortunadamente, hoy en día su incidencia está por debajo del 1% en la mayoría de las series. La hemorragia subaracnoidea en el posoperatorio inmediato suele ser de origen venoso. Debe sospecharse ante un deterioro rápido del nivel de conciencia, y como primera medida es aconsejable, dependiendo del abordaje utilizado, retirar las suturas y la grasa abdominal, incluso antes de realizar un estudio de imagen. A veces esta simple medida mejora el nivel de conciencia del paciente. Esta es una clara ventaja de los abordajes presigmoideos frente a otros. Si el estudio de imagen demuestra la presencia de hematoma subaracnoideo, debe explorarse quirúrgicamente en todos los casos para evacuarlo y controlar la hemorragia.[6,7] Puede ser necesaria la colocación de un drenaje ventricular hasta controlar adecuadamente la posible hipertensión endocraneal secundaria. La incidencia de hemorragia subaracnoidea se encuentra entre el 1 y el 5% de este tipo de cirugías (figura 7).

Figura 7. Hemorragia subaracnoidea en paciente intervenida de epidermoide de ángulo pontocerebeloso por vía retrolaberíntica.

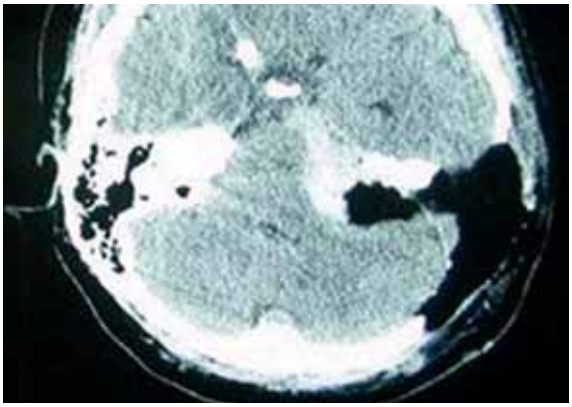

• EMBOLISMO VENOSO DE AIRE

El Embolismo Venoso de Aire (EVA) es la entrada de aire o gas exógeno del campo quirúrgico al sistema vascular, desencadenándose una respuesta inflamatoria sistémica masiva con importantes efectos secundarios a nivel cardiaco, pulmonar y neurológico, que pueden llegar a ser fatales para la vida del paciente. Su prevención y tratamiento resulta fundamental para evitar el colapso vascular. El cirujano debe asegurar y eliminar cualquier posible lugar de entrada de aire, al tiempo que el anestesista inicia todas las maniobras de soporte hemodinámico.[8]

Históricamente, se ha relacionado con cirugías de fosa posterior realizadas en posición sentada. Sin embargo,

en la actualidad también se ha observado en otros procedimientos en los que se produce exposición de vasos venosos a la presión atmosférica, como cesáreas, vaciamientos cervicales, cirugía laparoscópica o cateterización de vías centrales.

En el paciente despierto lo sospecharemos ante un cuadro de disnea aguda, dolor torácico, taquiarritmias, hipotensión arterial y disminución del nivel de conciencia en el posoperatorio inmediato. Intraoperatoriamente, ante cualquier hipotensión inesperada, con disminución del volumen CO_2 y nitrógeno espirados ($ETCO_2$, ETN2), saturación de oxígeno y alteraciones en el ECG en pacientes en posición de anti-Trendelenburg debemos sospechar un posible EVA.

La morbimortalidad está directamente relacionada con el volumen de aire que entra en el torrente circulatorio. Incluso una vez producido el embolismo, el mayor riesgo para el paciente continúa siendo la entrada de más cantidad de aire.

Por tanto, es vital la actuación tanto del anestesista como del cirujano.

Los principales objetivos del tratamiento son:

- Prevenir que continúe la entrada de aire en el organismo. Para ello realizaremos:
  - Medidas locales: irrigación abundante del campo quirúrgico con suero fisiológico para aumentar la tensión superficial y evitar una mayor entrada de aire al sistema vascular. Reparar cualquier lesión vascular por donde existiera entrada de aire.
  - Aumentar la presión venosa: mediante compresión de la vena yugular interna y colocando al paciente en posición de Trendelenburg.
  - Aumentar el aporte de líquidos.
  - Aumentar la PEEP (*Positive End Expiratory Pressure*).
- Disminuir la cantidad de aire penetrado.
  - Administrar oxígeno al 100%.
  - Extracción del aire de la aurícula derecha, aspirando el émbolo a través de la vía central (probablemente la única estrategia con eficacia clínica demostrada).
- Proporcionar soporte hemodinámico adecuado.

BIBLIOGRAFÍA

1. Sanna M, Piazza P, Di Trapani G, Agarwol M. Management of the Internal Carotid Artery in Tumors of the Lateral Skull Base: Preoperative Permanent Balloon Occlusion without Reconstruction. Otol Neurotol 2004;25:998-1004.
2. Sanna M, Khrais T, Menzoni R, Piaza P. Surgical Removal of Jugular Paragangliomas After Stenting the Intratemporal Carotid Artery: A preliminary report. Laryngoscope 2006;116:742-46.
3. Huang B-R, Wang H, Young H. Dehiscent High Jugular Bulb: A Pitfall in Middle Ear Surgery. Otol Neurotol 2006;27:923-7.
4. Weber PC. Iatrogenic Complications from Chronic Ear Surgery. Otolaryngol Clin N Am 2005;38:711-22.
5. Manolidis S, Kutz W. Diagnosis and Management of Lateral Sinus Thrombosis. Otol Neurotol 2005;26:1045-51.
6. Sanna M, Taibah A, Russo A, Piazza P, Agarwol M. Perioperative Complications in Acoustic Neuroma Surgery. Otol Neurotol 2004;25:379-86.
7. Samii M, Mathies C. Management of 1000 Vestibular Schwannomas: Surgical Management and Results with and Emphasis on Complications and How to avoid them. Neurosurgery 1997;40(1):11-23.
8. Mirski MA, Lele AV, Fitzsimmons L, Toung TJ. Diagnosis and Treatment of Vascular Air Embolism. 2007;106(1):164-77.

6. ALTERACIONES DEL CONDUCTO AUDITIVO EXTERNO Y DE LA MEMBRANA TIMPÁNICA

Pérez Plasencia D, Osorio Acosta A, Cuyás Lazarich JM, Vasallo Morillas JR

• LATERALIZACIÓN DEL INJERTO DE MEMBRANA

En este caso, el neotímpano se encuentra por encima del mango del martillo. En la otoscopia el neotímpano es más pequeño y no visualizamos el mango del martillo, con imagen en fondo de saco. El neotimpano está lateral al anulus, perdiendo el contacto con el martillo.

Ocurre en el 1-5% de los casos de timpanoplastia y en el 9-62% de los de cirugía de atresia del CAE.[1]

Se produce por no colocar el injerto por debajo del mango del martillo (técnica *underlay*),[2] sino por encima (técnica *overlay*).

Esta alteración se da generalmente entre 6 y 12 meses después de la cirugía. Hay una disminución de la audición, normalmente menor que la previa a la cirugía.

El diagnóstico será por la otomicroscopia, siendo necesaria realizar una Audiometría Tonal Liminar (ATL). La TAC puede estar indicada en aquellos casos en los que se sospeche un colesteatoma detrás de la lateralización.

El tratamiento en caso de gran aumento de la hipoacusia sería la reintervención con colocación de un nuevo injerto por técnica *underlay*.

Apuntes y trucos:
Para evitar esta complicación, tenemos que colocar el injerto por debajo del mango del martillo. Evitar daños en el epitelio anterior del CAE, en su ángulo con el tímpano.

• *BLUNTING*

El neotímpano se encuentra engrosado (aumento fibroso) en su parte anterior (figura 1), borrando el ángulo timpánico anterior. Su causa es la desepitelización anterior, las ampliaciones óseas anteriores. Ocurre con mayor frecuencia en las perforaciones totales y subtotales, y en los injertos laterales. Es el problema de cicatrización más común en el cirujano inexperto.

En la clínica se observa una hipoacusia de transmision de 10-15 dB. La apariencia del tímpano es de fondo de saco en la parte anterior, con engrosamiento de la membrana. Puede ser parcial (afecta a la parte anterior) o total (desaparición del mango del martillo). Puede asociarse a la lateralización del tímpano.

Diagnóstico: mediante otomicroscopia. El tratamiento, si precisa, es la reintervención.

Apuntes y trucos:
- **Evitar las ampliaciones óseas.**
- **Evitar zonas cruentas, sobre todo en la pared anterior del conducto auditivo externo.**
- **Colocar cuidadosamente gelfoam seco en la parte anterior como primera pieza del taponamiento.**
- **Evitar colocar fascia bajo el conducto en la parte anterior.**

• ESTENOSIS DEL CONDUCTO AUDITIVO EXTERNO

Las formas adquiridas constituyen una entidad también infrecuente, que afecta a 1 cada 150.000 habitantes[3] y

Figura 1. *Blunting* del injerto timpánico.

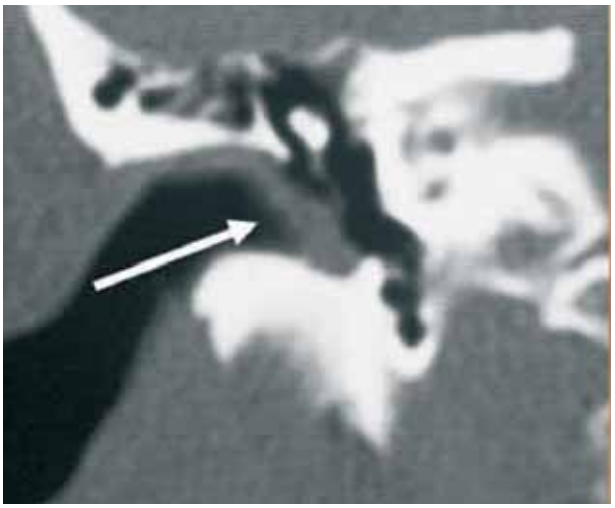

reconoce como causas productoras los procesos tumorales, traumáticos, infecciosos e inflamatorios.

Las estenosis traumáticas posoperatorias son más raras y se observan después de timpanoplastias por fibrosis del colgajo tímpano meatal, mastoidectomías radicales (estenosis de la meatoplastia), otoplastias y cirugías de la articulación témporo-mandibular.

La clínica que encontramos es la hipoacusia, el taponamiento ótico, infecciones frecuentes y la mala visualización de la membrana timpánica.

El tratamiento más resolutivo es el quirúrgico. No obstante, en fases iniciales el empleo de tratamiento médico (aspiraciones de restos en el CAE, empleo de antibióticos y esteroides tópicos en casos de infecciones) puede detener la progresión hacia la fibrosis.

La cirugía se plantea en casos en los que la estenosis provoque pérdida auditiva (umbral diferencial vía aérea-ósea mayor de 20 dB HL) o bien complicaciones (infecciones de repetición, colesteatomas del CAE, tapones epidérmicos). El objetivo de la cirugía debe ser restablecer la permeabilidad del conducto y conseguir una cobertura cutánea óptima. Es preferible el acceso retroauricular al endoaural.

Por último, y no menos importante, es necesario calibrar el conducto con taponamientos grasos, láminas de *silastic*, tapones de esponja expansibles o moldes rígidos por un periodo de tiempo de hasta seis semanas, cambiándolos cada siete días. Emplear antibióticos tópicos previene infecciones posoperatorias, y el uso de corticoides tópicos evita la aparición de nuevo tejido de granulación.

Las complicaciones de la técnica son infrecuentes, pero pueden aparecer lesiones de la tercera porción del nervio facial (que requerirá reconstrucción inmediata), afectación de la audición en frecuencias agudas, desgarros del tímpano, pérdida de la piel del conducto auditivo externo o lesión de la articulación témporo-mandibular.

• PERFORACIONES RESIDUALES

Las precoces se presentan en un 2% de los casos. Las podemos encontrar al mes de la cirugía y serán atribuibles a infecciones, catarros, entrada de agua en el oído o por mala técnica quirúrgica. Las reperforaciones tardías constituyen el 5%, produciéndose sobre todo por infecciones de vías altas.

Su forma de presentación clínica puede ser muy variada, en función de las lesiones establecidas, pero lo habitual es

que tenga un curso silente con discreta hipoacusia, episodios de reagudización con otodinia y sensación de plenitud, ocasionalmente con supuración (figura 2).

El tratamiento será la reintervención. En los casos en que el injerto fuera la fascia y la perforación fuera amplia, se debe evaluar el uso de cartílago para su cierre. Es importante intentar identificar la causa que la provocó para evitar un nuevo fracaso.

Apuntes y trucos:
- **Taponamiento adecuado tras la intervención.**
- **Reavivación adecuada de bordes antes de colocar injerto.**
- **Dar al paciente una serie de normas (evitar estornudar con la boca cerrada, evitar la entrada de agua).**

• COMPLICACIONES DE LOS TUBOS DE DRENAJE TRANSTIMPÁNICOS (DTT)

• Extrusión precoz

Suele originarse en una técnica defectuosa, por una miringotomía demasiado amplia.[4] En caso de que el problema persista, se deberá recolocar el DTT.

• Obstrucción

Las precoces suelen ser por coágulos; las tardías, por cera o secreciones secas. Gotas de agua oxigenada diluida al 50% con suero suele ser tratamiento suficiente.

• Otorrea

Es la complicación más frecuente. Usualmente es debida a *Pseudomonas spp*. por la entrada de agua contaminada en el oído o por una otitis media aguda. El tratamiento es el mismo: gotas tópicas de un agente polimicrobiano y esteroides. Si no mejora, se debe realizar limpieza bajo control microscópico del oído por el otorrinolaringólogo y tratamiento antibiótico oral. Si esto fallase, se recomienda cultivo de las secreciones con antibiograma y, si siguiera con supuraciones, se recomienda la extracción del DTT. Si tras ello continuase la otorrea, se realizaría una mastoidectomía con timpanoplastia.[5]

El uso en el futuro de DTT resistentes a los *biofilms* ayudará a reducir la incidencia de esta complicación.[6]

Resulta interesante resaltar que el baño en piscinas o agua de mar no está reñido con llevar DTT.[4]

• Perforación persistente o residual

Ocurre entre el 1-15% de los casos. Si tras un tiempo prudencial no cierran espontáneamente, se recomienda una miringoplastia con grasa cuando el oído esté seco.

• Timpanoesclerosis

Son hallazgos otoscópicos que no producen ninguna clínica en los pacientes. Sí pueden alterar la curva de timpanometría. No requiere tratamiento. Aparece hasta en el 65% de los pacientes que han portado DTT.

Figura 2. Imagen otoscópica donde se observa una reperforacion tras miringoplastia.

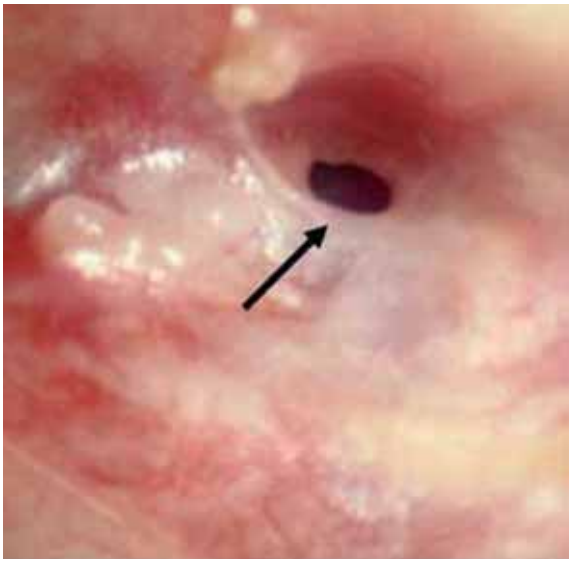

- **Atrofia timpánica**

Son las áreas de perforaciones que en ocasiones cicatrizan monoméricamente. Son zonas más proclives a futuras perforaciones o retracciones. Se diagnostican otoscópicamente. Su incidencia varía entre el 16 y el 75%.

- **Colesteatoma, acúfenos, vértigos, disgeusia, parálisis facial y laberintización**

Raros, 1% de incidencia calculada. La prevención estaría en una técnica cuidadosa, aunque ello no asegura su no aparición.

- **Intrusión de DTT**

En algunas ocasiones el DTT, en vez de extruirse, se queda en el oído medio. Es muy raro. Suele ocurrir cuando la miringotomía ha sido grande, y el paciente presenta otorreas de repetición (figura 3).

- **Lesión de la cadena osicular**

Mala aplicación de la técnica de incisión, como una miringotomía posterior, en lugar de antero-inferior o antero-superior. En caso de daño de la cadena, valorar osiculoplastia una vez resuelto el problema de base.

Figura 3. Imagen otoscópica de intrusion de un DTT.

Apuntes y trucos:

- **Limpieza del conducto antes de colocar el DTT.**
- **Incisión antero-inferior o antero-superior. Evitar incisiones posteriores por el riesgo de daño de la cadena osicular.**
- **Es importante que la luz del tubo quede en el ángulo de visión del cirujano, para poder visualizar y limpiar el DT posteriormente en la consulta.**
- **En caso de miringocentesis amplia y si el DTT está suelto, colocar un DT de mayor tamaño.**
- **Introducir el DTT con cuidado, asegurar que entra en su totalidad. En los tubos en T asegurar que se expanden por completo.**

Existe controversia sobre si aspirar o no el contenido del oído medio por el riesgo de trauma acústico. Los trabajos de Medicina basada en la evidencia no han demostrado que su realización suponga una ventaja (mejoría de umbrales auditivos, menor otorrea u obstrucción) o una desventaja (porque aunque en un trabajo relacionaban su realización con mayor riesgo de timpanoesclerosis y trauma acústico, esta relación no fue estadísticamente significativa).[7]

- **COLESTEATOMA YATROGÉNICO (PERLAS DE COLESTEATOMA)**

Las intervenciones a las que nos referimos son:

- El drenaje transtimpánico.
- La miringoplastia y la timpanoplastia.
- La estapedectomía.

La incidencia de esta complicación para los DTT, tal y como señalan diversos autores, es del orden del 1%.[8] Esta incidencia aumenta ligeramente si durante el tiempo de inserción del drenaje el paciente ha presentado varios episodios de otitis media otorreica (figura 4).

Para evitar esta complicación hay que vigilar periódicamente la evolución del drenaje, tratar las infecciones

Figura 4. Colesteatoma tras timpanoplastia.

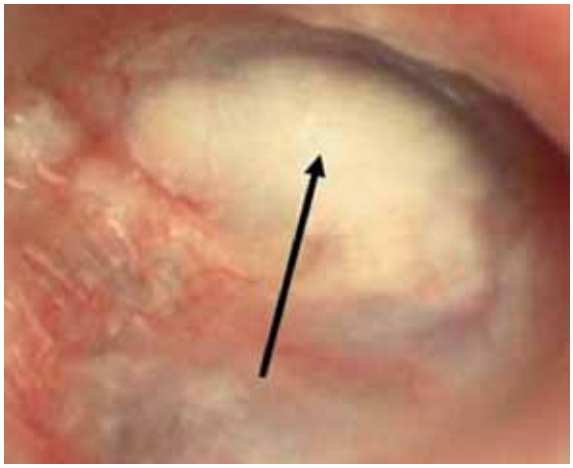

que puedan surgir y retirarlo cuando se cumpla aproximadamente un año de su colocación en el caso de que no se haya desprendido por sí solo. Respecto a la extracción, si no se repara la perforación residual extrayendo el anillo fibroso que la rodea, también puede generarse un colesteatoma.[9]

Miringoplastia: el colesteatoma yatrogénico es más frecuente cuando la perforación es anterior y la técnica usada es del tipo *overlay*.[10]

Para evitarlo, hay que tomar muchas precauciones al desepitalizar el anulus y hay que extirpar totalmente el epitelio que recubre la parte anteroinferior, si bien lo mejor es emplear una técnica *underlay*.

Cuando la perforación afecta al cuadrante anterior, hay que calibrar el conducto auditivo externo tras levantar el colgajo timpanomeatal con el objeto de tener una visión óptima de la región hipotimpánica y conseguir la completa desepitelización.

Otras veces el colesteatoma es mesotimpánico. Esto ocurre cuando la perforación es central y amplia, y si antes de introducir el injerto de fascia temporal no se han extirpado los márgenes de la perforación ni se ha desepitelizado el martillo; especialmente si existe proliferación epitelial secundaria a otitis media crónica antigua.

Apuntes y trucos:

- **DTT: vigilar periódicamente la evolución del drenaje, tratar las infecciones y retirarlo al año de su colocación.**
- **Miringoplastia: ser cuidadoso con la técnica de reavivación; preferentemente técnica *underlay* de reconstrucción.**
- **Estapedectomía: colesteatoma yatrogénico muy raro. Posibilidad: si al final de la intervención no se ha extendido correctamente el colgajo timpanomeatal.[11]**

BIBLIOGRAFÍA

1. Sperling N, Kay D. Diagnosis and Management of the lateralized Tympanic Membrane. Laringoscope 2000;110:1987-93.
2. Gyo K, Hato N. Lateralization of the Tympanic Membrane as a Complication of Canal Down Tympanoplasty: A report of four cases. Otol Neurotol 2003;24:145-8.
3. McDonald TJ, Facer GW, Clark JL. Surgical treatment of stenosis of the external auditory canal. Laryngoscope 1986;96:830-3.
4. Juan JM, Corral JL. Tubos de ventilación / drenajes transtimpánicos. En: Tomás M, Bernal M (eds.). Tratado de Otorrinolaringología Pediátrica. Ponencia Oficial de la SEORL 2000. Gerona: Gráficas Alzadora; 2000. pp. 103-7.
5. Gates GA. Surgery of ventilation and mucosal disease. En: Brackman DE, Shelton C, Arriaga MA. (eds.) Otologic Surgery. Philadelphia: WB Saunders; 1994. pp. 85-102.
6. Vlastarakos PV, Nikolopoulos TP, Korres S, Tavoulari E, Tzagaroulakis A, Ferekidis E. Grommets in otitis media with effusion: the most frequent operation in children.

But is it associated with significant complications? Eur J Pediatr 2007;166(5):385-91.

7. Laina V, Phothier DD. Should we aspirate middle-ear effusions prior to insertion of ventilation tubes? J Laryngol Otol 2006;120(10):818-21.
8. Vlastarakos PV, Nikolopoulos TP, Korres S. Vlastarakos Grommets in otitis media with effusion: the most frequent operation in children. But is it associated with significant complications? Eur J Pediatr 2007;166(5):385-91.
9. Persaud R, Hajioff D, Trinidade A, Khemani S. Evidence-based review of aetiopathogenic theories of congenital and acquired cholesteatoma J Laryngol Otol 2007;121(11):1013-9.
10. PulecL, Deguine C . Iatrogenic cholesteatoma. Ear Nose Throat 2004;83(7):445.
11. Ferguson BJ, Gillespie CA, Kenan PD, Farmer JC Jr. Mechanisms of cholesteatoma formation following stapedectomy. Am J Otol 1986;7(6):420-4.

7. COMPLICACIONES DE LOS DISPOSITIVOS IMPLANTABLES EN OTOLOGÍA

Ramos Macías A, Algaba Quimera J, Claros Blanch P

• INTRODUCCIÓN

La técnica quirúrgica en la cirugía de los diversos tipos de sistemas implantables se basa fundamentalmente en un acceso hacia el oído medio para abordar la cadena osicular, áreas del oído medio o de la cóclea, a través de un abordaje transmastoideo y acceso al receso timpánico, sin que difiera de forma esencial en otra cirugía otológica clásica. Si bien existen procedimientos alternativos que realizan el abordaje a través de otras regiones: acceso transcanal auditivo externo, aticotomías y otras.[1,2]

Dada la existencia de diferentes dispositivos, se podrán presentar pequeñas variaciones quirúrgicas sin alterar sustancialmente la técnica estándar.

• RECOMENDACIONES GENERALES EN LOS PUNTOS CRÍTICOS

• Timpanotomía posterior

Se realiza a través del abordaje del receso facial, situado en la pared posterior de la caja del tímpano, entre la tercera porción del nervio facial y la cuerda del tímpano, siendo el anulus fibroso el límite anterosuperior. La dimensión de la timpanotomía debe permitir la exposición de la ventana redonda, la cadena osicular (apófisis larga del yunque). Se precisa una mastoidectomía amplia que permita la manipulación de la fresa para poder orientar adecuadamente las diversas áreas del oído medio. La identificación de la apófisis corta del yunque y el *buttress* es importante en estos pacientes, especialmente en casos de malformaciones de oído medio o interno, como hipoplasias de canales semicirculares, donde no contamos con esta referencia anatómica. Tras la realización de la timpanotomía posterior, se debe identificar claramente la región hipotimpánica la ventana redonda, y controlar la región de entrada de la trompa de Eustaquio, ya que en algunos casos de salida del LCR (Gusher) es necesario bloquear dicha estructura para conseguir el control y el sellado de dicha fístula (figura 1).

• Cocleostomía e inserción del portaelectrodos (en la cirugía del implante coclear)

La cocleostomía debe realizarse utilizando un motor de baja frecuencia (no mayor a 10.000 RPM) para evitar el traumatismo por calor y el traumatismo acústico.

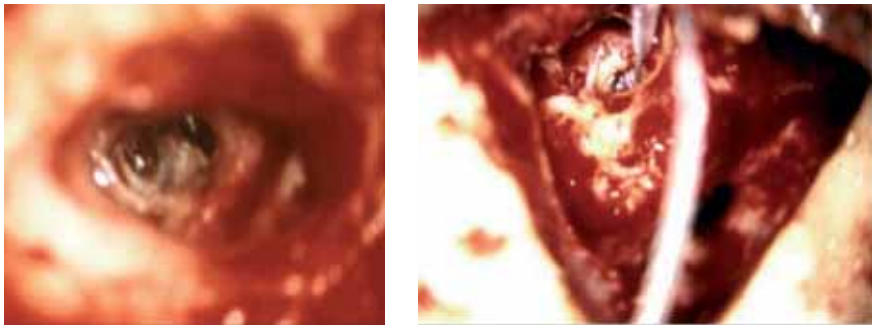

Figura 1. Fístula de Gusher.

Una vez completado el abordaje, se realiza la cocleostomía con fresa diamantada de 1-1,5 mm de diámetro mayor. En muchos casos el nicho de la ventana redonda se encontrará escondido bajo el proceso piramidal, por lo que se debe proceder al fresado cuidadoso en sentido anterior hasta exponer la rampa timpánica. Es necesaria en todos los casos la comprobación radiológica intraoperatoria.

El sellado de la cocleostomía mediante fascia o músculo permite aislar el oído interno del medio.

De esta forma, se reduce el riesgo de que microorganismos que habitualmente afectan al oído medio puedan invadir el oído interno produciendo laberintitis o meningitis. La realización de la cocleostomía y la posterior inserción del electrodo necesitan un entrenamiento específico.[3]

- **Cuidados con el nervio facial**

Durante la preparación quirúrgica es necesario realizar una monitorización del nervio facial, principalmente en todos los casos donde se sospeche una malformación congénita de oído interno, osificación aguda o cirugías previas. Por tanto, es necesario informar al equipo anestésico sobre el control de la miorrelajación durante el acto operatorio.

- **Colocación y fijación del dispositivo**

El borde anterior de la bobina externa de los dispositivos implantables debe guardar una distancia de unos 3 cm con el surco retroauricular, siguiendo una dirección que forme un ángulo de 30 a 45 grados respecto a la horizontal que determina el CAE. Por tanto, la incisión debe respetar siempre los márgenes de seguridad de 2 cm entre la incisión y la bobina receptora, contemplando un buen aporte vascular del colgajo cutáneo. Una vez colocado el receptor interno sobre su lecho, se debe sujetar con suturas sobrepuestas ancladas en el hueso adyacente. Según la edad del niño, hay que cuidar que la porción proximal de los electrodos quede con la libertad de movimiento necesaria para evitar el desplazamiento de su porción distal.

- **Fijación de los sistemas implantables de oído medio**

En la actualidad existen dos sistemas (figura 2):
Vibrant Med EL, cuyo sistema de fijación puede realizarse directamente a la cadena osicular en la rama larga del yunque próximo a la articulación incudo-estapedial; en otras situaciones clínicas puede hacerse en contacto con la ventana oval, la redonda o interponiendo un huesesillo o prótesis de oído medio. En el caso de cadena osicular íntegra es importante medir la presión ejercida sobre ella para minimizar la posible hipoacusia de transmisión. En otras localizaciones, el mayor peligro es el desplazamiento del sistema de estimulación (FMT). Para ello es importante su fijación utilizando sistemas de interposición con cartílago, fascia o pericondrio (figura 3).

Otologics. Este sistema actualmente dispone de un sistema totalmente implantable. Presentan un sistema de

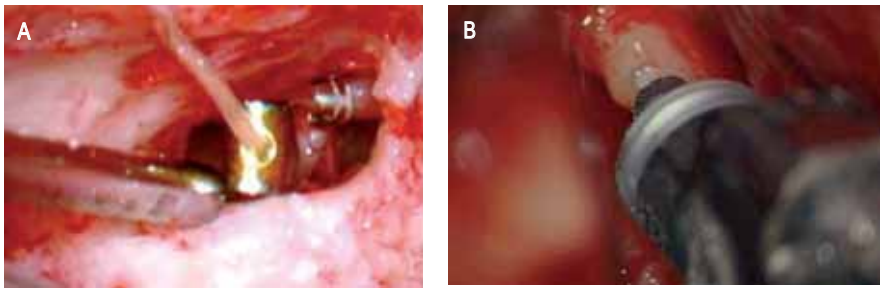

Figura 2. Sistema de fijación a la cadena.
A. Implante oído medio *Vibrant.*
B. Implante oído medio *Otologics.*

fijación en el cuerpo del yunque que se coloca utilizando un sistema de perforado osicular mediante sistema de láser. Tiene un sistema de monitorización de la presión ejercida en la cadena osicular para evitar la fijación de la cadena.

- **Cirugía en la población infantil**

Mención especial se debe hacer en relación con el niño pequeño, por debajo de dos años, en relación con la cirugía del implante coclear. En estos pacientes es fundamental la evaluación del peso, puesto que las pequeñas pérdidas hemáticas deben ser consideradas en el posoperatorio. Por otro lado, se deben evitar los procedimientos excesivamente largos de anestesia por problemas de hipotermia y cuidados posoperatorios.[4]

- **COMPLICACIONES QUIRÚRGICAS**

- **Implantes cocleares**

- **Complicaciones intraoperatorias**

- Fístula de líquido cefalorraquídeo

Generalmente se asocian a malformaciones congénitas con una comunicación con el CAI o presencia de un acueducto vestibular ensanchado. Se debe realizar un sellado sistemático de la cocleostomía y, en caso de persistir la salida de líquido, se procederá a bloquear la trompa de Eustaquio. Estas medidas pueden acompañarse, o no, de la colocación de un drenaje lumbar para disminuir la presión del líquido cefalorraquídeo.

- Lesiones del nervio facial

Más frecuente en casos de malformaciones congénitas, donde es más posible apreciar alteraciones de su trayecto intratemporal.

Durante el acto quirúrgico se debe realizar una monitorización del VII par.

- Alteración de la colocación de los electrodos

En casos de osificación de la cóclea, con disminución de su permeabilidad puede producirse una compresión de la guía portaelectrodos, doblándose sobre sí misma durante su inserción. En estas situaciones se plantea como alternativa la colocación de los electrodos en la rampa vestibular, el empleo de dispositivos con doble haz de electrodos o electrodos comprimidos, más cortos, que estimularían el sector permeable de la cóclea[5] (figura 4).

- Adelgazamiento excesivo de la pared posterior del CAE

Favorecido por la anatomía en casos de mastoides pequeñas y a consecuencia de una deficiente técnica quirúrgica existe el riesgo de adelgazar mucho la pared posterior del CAE e inducir una reabsorción de la misma, con el peligro de aparición de un colesteatoma. En todos los casos se necesita un refuerzo con cartílago y hueso de la zona expuesta.[6]

- **Complicaciones posoperatorias inmediatas**

- Infecciones de la herida quirúrgica

La incisión debe ser la mínina posible, evitando los grandes colgajos que favorecen la manipulación inne-

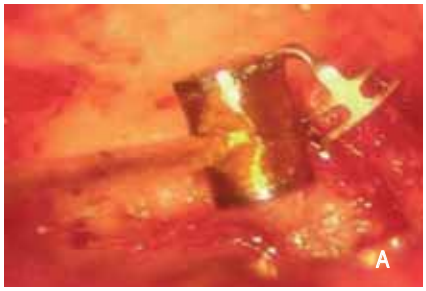

Figura 3. Sistemas de fijación y estimulación en implante oído medio.
A. Fijación a supraestructura del estribo.
B. Estimulación en ventana redonda.

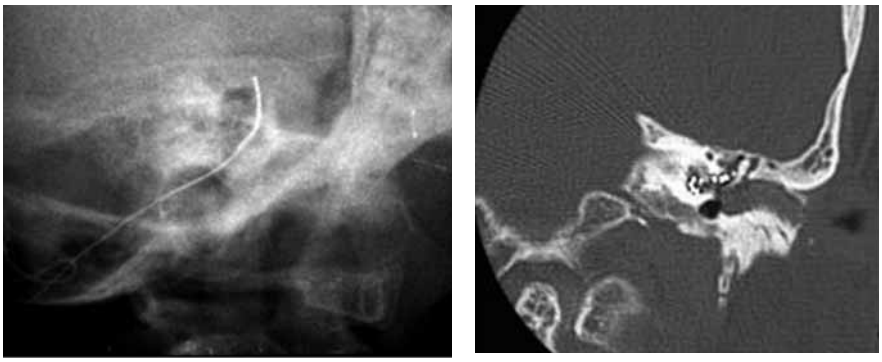

Figura 4. Mala disposición del portaelectrodo.

cesaria de los mismos y la formación de espacios muertos en los tejidos.

- Desplazamiento del sistema implantado

En casos de fijación defectuosa al lecho o lechos insuficientes de menor tamaño al del receptor. Otras complicaciones menores son paresia transitoria del nervio facial, inestabilidad o alteraciones del gusto.[7]

Complicaciones posoperatorias tardías

- Mastoiditis

El diagnóstico temprano y el tratamiento adecuado con antibióticos de amplio espectro es decisivo (figura 5).

- Extrusión del receptor

En la mayor parte de los casos por decúbito del colgajo musculocutáneo de recubrimiento. En muchos casos es necesaria la reimplantación (figura 6).

- Estimulación del VII par

Producida por la estimulación de los electrodos próximos al VII par. Este fenómeno es más frecuente en casos de otosclerosis. Esta complicación se resuelve con reprogramación del implante o el empleo de electrodos perimodiolares.

- Fallo técnico del sistema implantado

Hay síntomas de alerta que debemos tener en cuenta para diagnosticar un fallo, como: dolor intenso al conectar los

Figura 5. Infección del implante coclear.
A. Infección retroauricular en relación con implante coclear.
B. Hallazgo anatomopatológico del proceso infeccioso.

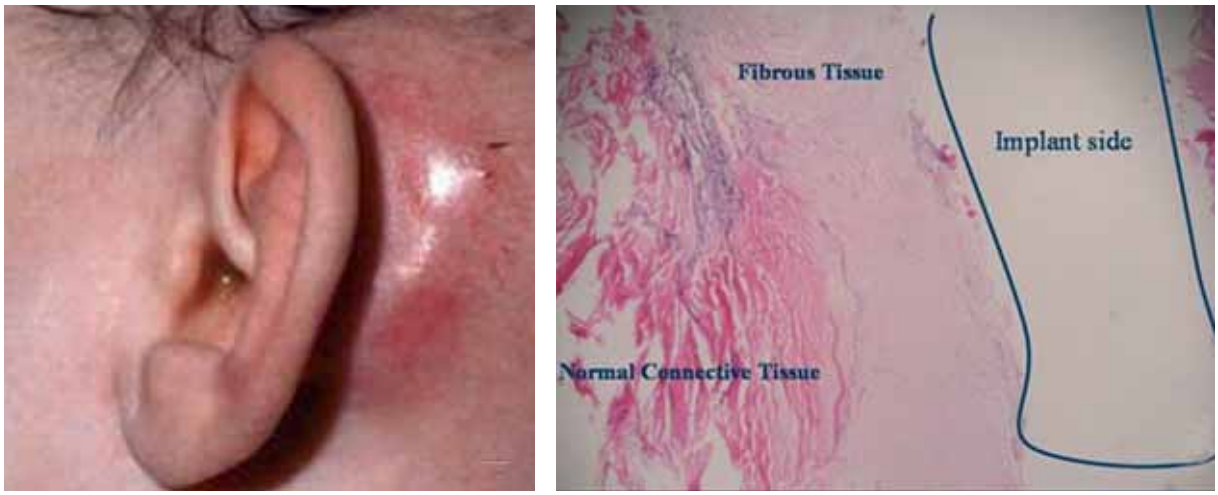

Figura 6. Extrusión de implante coclear.

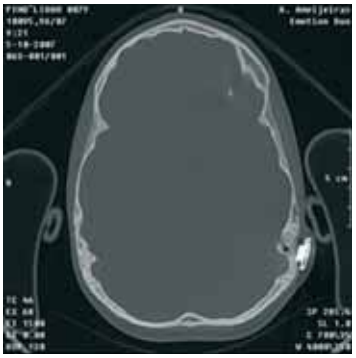

componentes externos, acúfenos o sensaciones auditivas intensas no controladas, ruido parásito de fondo, el sonido «va y vuelve», problemas en la escolarización no explicables, falta de respuesta y ausencia completa de sensación sonora.

- Infección tardía de la zona del receptor

El problema que generalmente se detecta es la presencia de bacterias productoras de «adherentes» a los materiales plásticos y metálicos. Se debe instaurar un tratamiento médico por vía parenteral, aunque en algunos casos es necesaria la explantación y la reimplantación posterior de un nuevo implante.[7]

- Meningitis

En la actualidad se ha demostrado que el riesgo de meningitis en pacientes implantados es similar al del resto de la población.[8,9]

- **Complicaciones específicas de los implantes de oído medio**

La mayor precaución debe tenerse en evitar la manipulación de las estructuras que pueden llevar a un deterioro de la capacidad auditiva, como:

- Manipulación brusca de la cadena.
- Fresado de las áreas pericocleares (ventanas).
- Fijación de la cadena osicular por el propio implante al contactar el sistema en las estructuras del oído medio.

Por último, cabe señalar en los dispositivos totalmente implantables la necesidad de recambiar la batería en un periodo de cerca de 10-12 años.

BIBLIOGRAFÍA

1. García-Ibáñez L. Cirugía del implante coclear. En: Manrique Rodríguez M, Ramos Macías A, López Villarejo P, García-Ibáñez E (eds.) Prótesis implantables en otocirugía. Barcelona: Scientific Communication Management; 2003. pp. 169-73.
2. Lenarz T, Lesinski-Schiedat A, Von der Haar-Heise S, Illg A, Bertram B, Battmer RD. Cochlear implantation in children under the age of two: the MHH experience with the clarion cochlear implant. Medizinische Hochschule Hannover. Ann Otol Rhinol Laryngol 1999;177:44-9.
3. Fayad JN, Linthicum FH. Hallazgos histopatológicos postimplantación coclear en implantes cocleares. Manrique M, Huarte A (eds.). Barcelona: Masson; 2002. pp. 215-21.
4. Balkany TJ, Hodges AV, Eshraghi AA, Butts S, Bricker K, Lingvai J. Cochlear implants in children. A review. Acta Otolaryngol 2002;122(4):356-62.
5. Ramos Macías A, Osorio Acosta A, Vasallo Morillas JR, Pérez Plasencia D. Técnica quirúrgica en casos de cócleas alteradas: osificaciones y malformaciones. En: Manrique Rodríguez M, Ramos Macías A, López Villarejo P, García-Ibáñez E (eds.). Prótesis implantables en otocirugía. Barcelona: Scientific

Communication Management; 2003. pp. 180-5.
6. Gantz BJ, McCabe BF, Tyler RJ. Use of multichannel cochlear implants in obliterated cochleas. Otolaryngol Head Neck Surg 1988;98:72-87.
7. Babighian G. Problems in cochlear implant surgery. Adv Otorhinolaryngol 1993;48:65-9.
8. Ramos A, Charlone R, de Miguel I, Pérez D, Vasallo JR, Cuyas JM. Complicaciones en los implantes cocleares. Acta Otorrinolaringolog Esp 2006; 57:122-5.
9. Cohen N, Ramos A, Ramsden R, Baumgarten W, O'Donoghue G, Lenarz Th, et al. International Consensus on meningitis in cochlear implants Acta Otolaryngol (Stockh) 2005;125:196-7.

II • RINOLOGÍA

Editor: Manuel Bernal Sprekelsen

1. COMPLICACIONES DE LA CIRUGÍA ENDOSCÓPICA NASOSINUSAL

Bernal Sprekelsen M, Cardelús Vidal S, Guilemany Toste JM, Alobid I

• INTRODUCCIÓN

Clásicamente, se dividen en complicaciones *leves*, aquellas que tienen una solución bien espontánea, bien con un tratamiento médico no invasivo; y en *graves*, aquellas que precisan transfusión de sangre, nuevo taponamiento posterior, reintervención o cuidados intensivos. Las complicaciones *catastróficas* son aquellas que dejan secuelas irreversibles o conducen al fallecimiento.

Dependiendo de la localización anatómica, se distingue una clasificación compartimental de las complicaciones:

- Órbito-oculares: hematoma → lesión grasa-músculo → diplopía → ceguera.
- Vasculares: esfenopalatina → etmoidales → carótida interna.
- Encefalomeníngeas: fístula LCR → meningitis → absceso.

Las complicaciones ocurren más en el lado derecho del paciente debido a que el cirujano (habitualmente diestro) se sitúa en ese lado.

Allí ha de cruzar endoscopio e instrumental para acceder a los senos y, además, tiene un peor ángulo de acceso.

Existen unos **condicionantes generales** que pueden predisponer a las complicaciones (tabla 1). Más específicamente, cuenta la experiencia y la habilidad del cirujano.

Tabla 1. Condicionantes que pueden favorecer una complicación

- Poliposis masiva
- Reintervención
- Extensión de cirugía
- Lado derecho
- Altura fosa olfatoria (Keros grado III)
- Celdilla de Onodi
- Dehiscencias óseas (cirugía o traumatismo previo)
- Cirujano experto (excepto ceguera)
- Anestesia general (falta de dolor como signo de alarma)
- Falta de visión (sangrado profuso)

Así, en la cirugía endoscópica nasosinusal existen estudios que demuestran la existencia de una curva de aprendizaje; es decir, la reducción progresiva de la tasa de complicaciones con la adquisición de experiencia.[1] Sin embargo, también se ha observado que los cirujanos expertos tienen una tendencia a tener complicaciones graves debido a que realizan intervenciones sobre casos de mayor envergadura, más extensos y reintervenciones.[2] Al comparar la tasa de complicaciones en una cirugía endoscópica simple, no se ha podido observar ninguna diferencia entre cirujanos expertos y cirujanos noveles.[3]

La tabla 2 muestra un resumen de diferentes estudios publicados sobre tasas aproximadas de complicaciones. Actualmente,

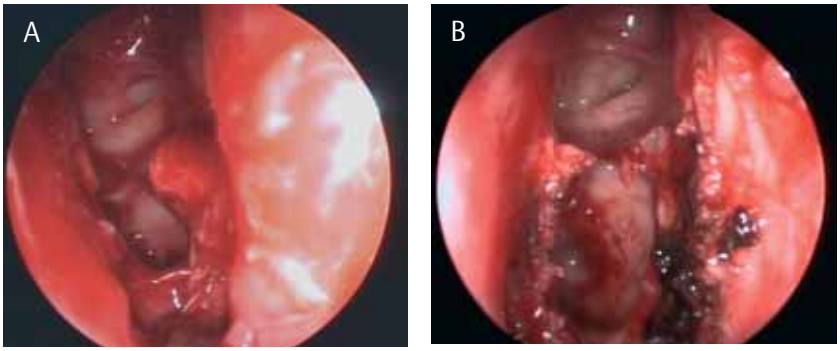

Figura 1. Fosa nasal derecha. Sangrado de rama nasal posterior de la esfenopalatina, que transcurre a lo largo de la cara anterior de seno esfenoidal. A. Sangrado activo en fase de sístole. B. Situación tras coagulación y posterior ampliación de la esfenoidotomía. Obsérvese la existencia de una celdilla de Onodi con el nervio óptico (*) y neumatizada por encima del seno esfenoidal.

se acepta que en un servicio de ORL con personal en formación la tasa aceptable de complicaciones ronde el 1%.

Tabla 2. Frecuencia de las complicaciones de la cirugía endoscópica nasosinusal

• Lesión de lámina papirácea:	1-3,9%
• Sangrado:	2%
• Fístula LCR:	0,5-2,5%
• Meningitis:	0,5%
• Ceguera:	0,3%
• Lesión de arteria carótida interna:	0-0,17%
• Hematoma retrobulbar:	0,25-0,4%

• TRATAMIENTO DE LA HEMORRAGIA GRAVE

El origen más frecuente de una hemorragia grave, intra o posoperatoria suele ser cualquiera de las ramas de la arteria esfenopalatina o de las dos (o tres) arterias etmoidales. Cabe resaltar que en el foramen esfenopalatino la esfenopalatina puede ramificarse hasta en 10 vasos. En un estudio sobre 75 cabezas, Simmen et al. hallaron en 73 (97%) dos o más ramas mediales a la *Crista ethmoidalis*; en 49 (67%), tres o más ramas; y en 26 casos (35%), cuatro o más.[4]

Las **ramas de la esfenopalatina** más frecuentemente involucradas son:

- La rama septal posterior, que recorre la cara anterior del seno esfenoidal cuando se realiza una esfenoidotomía (figuras 1A y 1B).
- Las ramas de la cola del cornete medio o inferior cuando se realiza una resección parcial de los cornetes (figura 2).

Ambos vasos pueden presentar la tendencia de una retracción espontánea, con parada del sangrado que puede reiniciarse con un golpe de tos o un estornudo.

Como ayuda para saber si lo que sangra es un vaso importante, cabe resaltar que:

Si mientras se cambia de instrumental o de aspirador la fosa nasal se llena de sangre al completo, esa arteria dé un nombre.[5]

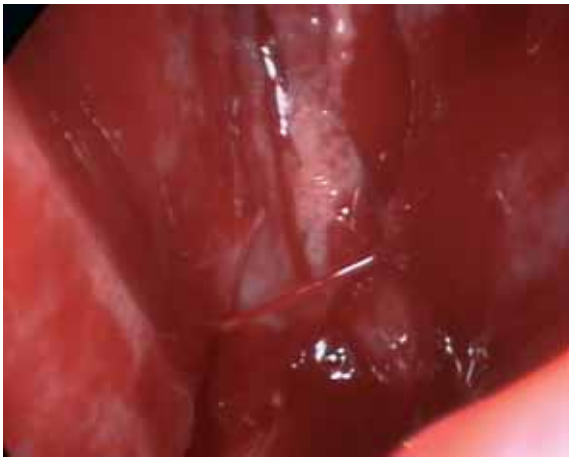

Figura 2. Sangrado de rama de la esfenopalatina derecha justo después de una maniobra quirúrgica sobre la cola del cornete medio.

Las complicaciones de la coagulación empleada se mantienen dentro de un margen aceptable. Se ha publicado la necrosis del cornete inferior aisladamente,[6] la aparición de formación de costras en un 34% y de parestesias del paladar y de la nariz en un 13%.[7] La formación de costras suele ser pasajera.

Los sangrados de las arterias etmoidales son cuantitativamente de mayor abundancia, especialmente el de la etmoidal anterior. La retracción arterial hacia órbita es rara y se produciría sólo con la sección completa de la misma.

En caso de no observarse los bordes lesionados, puede coagularse directamente sobre su canal óseo. Una secuela es la alteración de la sensibilidad a nivel de la cara externa de la nariz y parte anterior del septum por lesión del nervio etmoidal que acompaña la arteria en el interior del canal. La coagulación monopolar se consigue utilizando un aspirador metálico maleable o curvo, recubierto de polivinilo y que deja libre la terminación distal y la proximal (figura 3). La manipulación intranasal de pinzas bipolares en la zona de la arteria etmoidal anterior es técnicamente más dificultosa por la falta de angulación, no así en la arteria etmoidal posterior. En caso extremo, se puede realizar una coagulación o clipaje por un abordaje externo (figuras 4A y 4B).

• LESIÓN DE ARTERIA CARÓTIDA INTERNA

Hay que recordar que el grosor de la recubierta ósea del vaso tiene una media de un milímetro. Las dehiscencias óseas se cifran en un 8%.[8]

La casuística de esta complicación es aislada, por lo que los protocolos de actuación de urgencia deberán valorarse en cada caso. Entre otras maniobras, se recomienda:[9]

- Taponamiento nasal (10 días + antibióticos).
- Compresión cervical carótida ipsilateral (posible ligadura temporal del vaso a la espera de la arteriografía).
- Tipificar y cruzar sangre.
- Arteriografía con oclusión temporal con balón + EEG.
  - No hay alteraciones del EEG: embolización definitiva.
  - Hay alteración del EEG: intento de *bypass*.
  - Interconsulta a Neurocirugía.

El estudio radiológico previo para conocer la anatomía individual es la mejor profilaxis para evitar la lesión. Cuando hay imagen de tejido blando en seno esfenoidal, además de la TAC, se aconseja completar el estudio con una RMN. Si ésta fuera sospechosa de aneurisma u otro proceso vascular, la angio-RMN o la angiografía también están indicadas.

• LESIÓN DE LÁMINA PAPIRÁCEA Y/O PERIÓRBITA

Se trata de una complicación menor sin mayor trascendencia si se tienen en cuenta las reglas enumeradas en la tabla 3.

La resección de la grasa, absolutamente contraindicada aunque protruya en el campo quirúrgico, puede conllevar a hemorragias lentas hacia el interior de la órbita, al abrirse pequeños vasos sanguíneos de la misma grasa. Pueden realizarse suaves intentos de reposición, si bien el mejor procedimiento es evitar toda manipulación en la zona.

Figura 3. Imagen intraoperatoria de un sangrado arterial abordado mediante una aspirador forrado de una sonda de polivinilo que permite la coagulación monopolar.

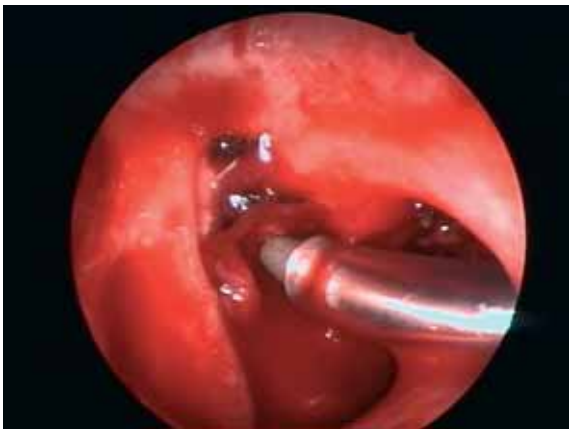

Tabla 3. Actitud ante la lesión de la lámina papirácea/periórbita

- NO resecar grasa
- NO reintroducir la grasa
- NO traccionar de la grasa
- NO sonarse
- NO retener presión en el estornudo (abrir la boca)
- Intento reposición/recubrir (facultativo)
- Antibiótico (facultativo)

Las cinco situaciones intraoperatorias propicias de la lesión son:[10]

- Infundibulotomía. Cuando la apófisis unciforme es muy posterior o el infundíbulo es atelectático, porque el Freer o las pinzas de Blakesley se introducen casi directamente hacia la órbita. Técnica para evitarlo: empleo de una sonda de Kuhn-Bolger para luxar la apófisis hacia el meato medio, en lugar de «profundizar» con pinzas. Alternativamente puede emplearse la pinza de mordida retrógrada (de Ostrum), que permite luxar la apófisis y su mordida alejándose de la órbita. En caso de aproximación a la órbita, realizar la «monitorización» del globo ocular.
- Apertura de bulla etmoidal pequeña o escasamente neumatizada y anclada a la lámina papirácea. Técnica para evitarlo: realizar la apertura de la bulla en su tercio inferior y medial.
- Dehiscencias naturales o defectos óseos por intervenciones previas facilitan la entrada en órbita. Recomendación: estudio exacto de la TAC antes de iniciar la cirugía.
- Ampliación demasiado craneal del ostium maxilar con la perforación de la lámina papirácea al sondar el seno maxilar con el aspirador curvo. Técnica de evitación: sondar por encima del «lomo» del cornete medio con el aspirador dirigido hacia afuera, nunca hacia arriba. Adicionalmente, monitorización del globo ocular en el momento de presionar sobre la fontanela con el instrumento.
- Abordaje etmoidal por vía transmaxilar, especialmente cuando existen celdillas de Haller que se encuentran en el suelo de la órbita. Recomendación: estudio preoperatorio de la TAC.

Otro momento de posible lesión de la lámina orbitaria puede darse durante el sondaje del seno frontal en la zona alta, más delgada, antes de entrar al frontal propiamente dicho.

La cirugía bajo anestesia local previene la lesión de la periórbita por el dolor que refiere el enfermo.

El prolapso de grasa orbitaria se reconoce por el color amarillento del tejido. Cuando existe una hemorragia profusa que impide reconocer la grasa, puede realizarse un test de presión suave sobre el globo ocular, controlando endoscópicamente posibles movimientos[1] de la misma. Este test es más inocuo que el test de tracción de la grasa orbitaria y el subsiguiente control ocular.

Figura 4. Visión endoscópica de la arteria etmoidal anterior izquierda expuesta por vía externa. A. Se puede observar la disección subperióstica de la lámina papirácea, quedando la periórbita intacta (*) y lateralizada. B. Arteria etmoidal anterior clipada. Periórbita y órbita lateralizadas mediante un separador.

El tratamiento de elección consiste en evitar la zona, y con ello las aspiraciones o las tracciones continuas de la grasa. De molestar el prolapso la continuación de la cirugía, pueden realizarse intentos de reposición, ayudándose de fragmentos de merocel embebidos en cola de fibrina para mantenerlos *in situ*[10] o cubriéndola con un fragmento de fascia lata o de silastic que posteriormente se retira.

Es importante prohibir al enfermo que se suene y aconsejarle retener la presión en los estornudos para evitar enfisemas intraorbitarios durante al menos una semana.

La prescripción profiláctica de antibióticos se debe valorar en cada caso. Si hubiera mucha inflamación o infección, se puede optar por la profilaxis; de lo contrario, el *wait and see*, junto a la evitación del estornudo y de sonarse la nariz durante 10 días, son suficientes.

- **Enfisema orbitario (figura 5)**

Suele ser más frecuente después de la cirugía sobre el saco lacrimal y secundario a los traumatismos centrofaciales con fractura de la lámina papirácea, cuyo signo patognomónico es precisamente el enfisema orbitario.

Básicamente, habrá que advertir al enfermo que debe acatar las dos precauciones mencionadas: evitar sonarse o estornudar con la boca cerrada durante diez días. Si el enfisema aumenta por estornudos incontrolados, deberá retirarse el taponamiento para facilitar la evacuación de la presión aérea.

- **Hematoma orbitario (figura 5)**

Puede producirse como consecuencia de una hemorragia lenta, por lesión de pequeños vasos de la grasa orbitaria; menos frecuentemente por la entrada de sangre a través de defectos en la lámina papirácea; debido a un taponamiento nasal excesivamente riguroso;[11] o bien como consecuencia de una hemorragia rápida por lesión de alguna de las arterias etmoidales, más frecuentemente la arteria etmoidal anterior.

En caso extremo, puede producirse una amaurosis y una ceguera (ver «Pérdida de visión [amaurosis, ceguera]») por estiramiento de la arteria oftálmica o por compresión del nervio óptico.

El nervio óptico es bastante resistente al estiramiento, como demuestran los casos de exoftalmos tiroideo. En el paciente despierto, uno de los primeros síntomas es la pérdida de la visión de los colores.

En los casos de hematoma de evolución lenta sin tensión, se ha de retirar el taponamiento nasal. Los suaves masajes del globo ocular pueden ayudar a reducir la tensión sobre el globo.[1,12]

La descompresión orbitaria está indicada cuando el hematoma orbitario se produce súbitamente, con una protrusión rápidamente progresiva del globo, ante la aparición de una anisocoria o midriasis sin reacción al estímulo de luz o la pérdida de visión del color rojo.[13]

La vía más rápida y más efectiva de descompresión es la cantotomía lateral asociada a la incisión del septum lateral inferior (cantolisis). Adicionalmente, puede realizarse una descompresión endoscópica. La búsqueda de la fuente de sangrado suele ser infructuosa por la retracción del vaso entre la grasa orbitaria.

Figura 5. Imagen de una combinación de hematoma orbitario con enfisema que afecta a ambos párpados (tras estornudo al despertar) momentos antes de retirar el taponamiento nasal.

Toda sospecha de compresión progresiva e invalidante sobre el nervio óptico debe conllevar una descompresión dentro de los siguientes 60-120 minutos, según diversos autores, para prevenir la ceguera irreversible.[5,14-16] Por ello debe existir una estrecha colaboración con el oftalmólogo: controles del fondo de ojo y la agudeza y el campo visual, incluso repetidos para tener constancia de un empeoramiento lo más precozmente posible.

El tratamiento medicamentoso (tabla 4),[16] junto a la retirada del taponamiento, va encaminado a prevenir el edema del nervio, pero debe considerarse inefectivo cuando, a pesar de ello, la agudeza visual empeora. El tratamiento medicamentoso también puede ser útil para las diplopías secundarias a edemas del músculo recto interno del globo ocular, que aparecen tras perforaciones de la lámina papirácea, seguidas de manipulaciones intraorbitarias.

Tabla 4. Tratamiento medicamentoso antiedematoso del hematoma/edema orbitario[10]

- Acetazolamida 500 mg iv.
- Manitol 0,5-1,0 mg/kg iv.
- Dexametasona 0,1-0,5 mg/kg

• LESIÓN DE LA BASE FRONTAL

La prevención de la lesión de la base del cráneo debe ser rutinaria y estudiarse de nuevo en cada enfermo:

- Estudio de la TAC para un mejor conocimiento de la anatomía, especialmente la altura de la fosa olfatoria, zona que con mayor frecuencia se lesiona y para cuyo estudio se precisan **cortes en sentido coronal.** Tener en cuenta la clasificación de Keros[17] de la profundidad de la fosa olfatoria, sabiendo que el tipo I (1-3 mm) es el más frecuente, con un 50% aproximadamente, y que la clasificación ya es aplicable a niños a partir del segundo año de vida.[18]
- Cirugía segura: búsqueda intraoperatoria de referencias anatómicas (*landmarks*: arteria etmoidal anterior, cornete medio, lámina papirácea, meato supraturbinal, reborde de la coana, etc.). No traccionar de la inserción anterior del cornete medio, anclado en la base del cráneo. No realizar maniobras quirúrgicas medialmente al cornete medio.
- Conocer sus «propias limitaciones»: abandonar los intentos de sondaje del seno frontal, no proseguir la intervención cuando el sangrado es abundante o la orientación anatómica no sea posible.

Las zonas predilectas de lesiones de la base anterior del cráneo son:

- **La lámina de inserción del cornete medio: las maniobras con aspiradores o pinzas curvas encaminadas a identificar la base del cráneo sobrepasan medialmente esta lámina en su zona más endeble, ya que siempre tiene menos de un milímetro de espesor.**
- **La fosita supraarterial ubicada justo por encima de la etmoidal anterior, que puede estar muy neumatizada y confundirse con el receso y ostium frontal.**

Otras zonas o momentos de peligro son el techo etmoidal propiamente dicho (*Fovea etmoidalis*), las maniobras de medialización del cornete medio que pueden desinsertarlo de la base del cráneo al hacer palanca sobre el mismo, el fresado del frontal en los procedimientos tipo Draf II y III, si la fresa se desplaza hacia atrás o al identificar la primera fila olfatoria.

Las **perforaciones intracraneales profundas** tienen como causa una grave desorientación anatómica intraoperatoria. Las consecuencias son potencialmente letales, debido a la lesión de la arteria comunicante de las arterias cerebrales anteriores, entrada en el sistema ventricular, etc.

Aparte de interrumpir inmediatamente la intervención, se debe pedir una TAC craneal y la interconsulta del neurocirujano y del neurólogo.

La lesión ósea del techo etmoidal, con o sin perforación de la duramadre, la lesión a nivel de las filas olfatorias, así como las lesiones circunscritas de la base anterior del cráneo, tienen solución en la misma intervención si son des-

cubiertas, ya sea por vía endoscópica,[19] ya sea por un abordaje externo.

Los resultados del cierre endoscópico de fístulas de LCR son excelentes.[20-24] Los pasos a seguir se enumeran en la tabla 5.

En nuestra opinión, la espera del cierre espontáneo de la fístula, como han propugnado otros autores, no parece la actitud más adecuada, debido a la posibilidad de padecer una meningitis bacteriana de origen rinógeno, aun muchos años después. Este riesgo se cifra en casi un 20%, sin contar con el riesgo de meningitis repetida. Este riesgo incluso existe cuando no hay una fístula activa, que puede haberse cerrado por diversas causas, como el prolapso de tejido noble, cicatrización de la aracnoidea o de la mucosa nasal.[25,26]

La cirugía endoscópica (endonasal en general) es capaz del cierre de una fístula preservando el olfato ipsilateral total o parcialmente.[20]

• PÉRDIDA DE VISIÓN (AMAUROSIS, CEGUERA)

Es rara. En más de 4.000 casos operados sobre sinusitis crónica no hemos observado ninguno con lesión del nervio óptico. El Servicio de Graz (Austria), con más de 8.000 intervenciones, tampoco ha tenido la ocasión de observar esta complicación.[10]

Anatómicamente, el nervio puede sufrir una lesión directa (50%) a dos niveles: en el seno esfenoidal y cuando atraviesa una celdilla etmoidal posterior, de «Onodi». Resulta importante diferenciar la definición de celdilla de Onodi: la anatómica, según Lang, es cuando existe una exposición de 180º de su circunferencia, hallándose en un 12% de los casos. Si se contabiliza cualquier dehiscencia del óptico, la definición quirúrgica, la cifra asciende a un 42%[10] (figura 5).

Las lesiones indirectas (50%) del nervio se producen debido a trombosis de la arteria central de la retina, el hematoma intraorbitario (ver arriba), edemas o infecciones posoperatorias. Otra fuente de riesgo es el uso de coagulación monopolar, así como el uso de vasoconstrictores en la vecindad, dado que pueden conllevar a un vasoespasmo reflejo de la arteria central de la retina.

Acaecida la pérdida de visión, la interconsulta urgente con el oftalmólogo va encaminada a comprobar las cuatro «p»:

- ***Percepción* de la luz.**
- ***Pupila* defectuosa.**
- ***Palidez* del nervio óptico.**
- ***Pulsatilidad* de la arteria central de la retina.**

Tabla 5. El cierre de fístulas de LCR[23,24]

- Exéresis de esquirlas óseas (para evitar osteítis circunscritas)
- Resección de la mucosa circundante, dejando denudado el hueso
- Separación de la duramadre del hueso circularmente
- Colocación de uno o varios fragmentos de fascia lata (en tejas) por debajo de la duramadre y cara interna del hueso (*underlay*). Excepción: en la lámina cribosa, donde medialmente no hay apoyo, la fascia lata ha de orientarse hacia la Crista galli
- Injerto libre de mucosa (cornetes) colocado el hueso denudado y cubriendo la fascia lata
- Fijación del colgajo con espongostán, colágeno o surgicel (cola de fibrina: facultativo). Apoyo con taponamiento
- Medidas higiénicas: inmovilización durante 2-3 días. Protección antibiótica (facultativo) y prohibición de sonarse o estornudar con la boca cerrada. Evitar esfuerzos físicos durante cuatro semanas. Evitar estreñimiento (aumento de presión intracraneal) con dieta o facilitadores de la evacuación

Uno de los signos más precoces de la reducción progresiva o parcial de la visión es la pérdida de visión del color rojo. La colocación de cualquier tarjeta o folio de ese color puede levantar la sospecha.

El tratamiento de las indirectas será etiológico. El de las lesiones directas, profiláctico: evitar la lesión gracias a un meticuloso estudio de la anatomía radiológica, identificación de celdillas de Onodi, de la neumatización del seno esfenoidal y del recorrido del nervio, preferentemente en **cortes axiales.**

No hay ningún estudio que haya demostrado una ventaja en la descompresión endoscópica del nervio óptico, pero dado que sí se conocen mejorías y recuperaciones parciales más que aceptables, puede ser recomendable realizar la descompresión. La toma de decisión ha de producirse en los primeros 90 minutos, tiempo máximo que la retina puede tolerar sin oxigenación.

El estudio sobre la utilidad en la reducción de complicaciones con el uso de un sistema de navegador no es concluyente o estadísticamente significativo, pero se observa una mayor duración de la intervención y, consecuentemente, una mayor pérdida hemática.[27] Lo que sí parece claro, aunque sea difícilmente demostrable, es que el navegador ayuda en el aprendizaje, reduciendo con ello la curva de la misma.

BIBLIOGRAFÍA

1. Stankiewicz JA. Complications of endoscopic sinus surgery. Otolaryngol Clin North Am 1989;22:749-58.
2. Keerl R, Stankiewicz J, Weber R, Hosemann W, Draf W. Surgical experience and complications during endonasal sinus surgery. Laryngoscope 1999;109(4):546-50.
3. Bernal-Sprekelsen M, Sudhoff H, Dazert S. Complications after endonasal surgery of the paranasal sinuses for inflammatory diseases. Laryngorhinootologie 2004;83(1):23-8.
4. Simmen DB, Raghavan U, Briner HR, Manestar M, Groscurth P, Jones NS. The anatomy of the sphenopalatine artery for the endoscopic sinus surgeon. Am J Rhinol 2006;20(5):502-5.
5. Simmen D. Comunicación personal 2003.
6. Moorthy R, Anand R, Prior M, Scott PM. Inferior turbinate necrosis following endoscopic sphenopalatine artery ligation. Otolaryngol Head Neck Surg 2003;129(1):159-60.
7. Snyderman CH, Goldman SA, Carrau RL, Ferguson BJ, Grandis JR. Endoscopic sphenopalatine artery ligation is an effective method of treatment for posterior epistaxis. Am J Rhinol 1999;13(2):137-40.
8. Lang J. Clinical Anatomy of the Nose Cavity and Paranasal. Sinuses. New York: Thieme; 1989.
9 Park AH, Stankiewicz JA, Chow J, Azar-Kia B. A protocol for management of a catastrophic complication of functional endoscopic sinus surgery: internal carotid artery injury. Am J Rhinol 1998;12(3):153-8.
10. Stammberger H. Komplikationen entzündlicher Nasennebenhöhlenerkrankungen einschließlich iatrogen bedingter Komplikationen. Eur Arch Oto Rhino Laryngol Suppl 1993;I:62-95.
11. Lange G. Operative Behandlung der entzündlichen Nasennebenhöhlen-Krankheiten. En: J Berendes, Link R, Zöllner F (eds.). Tomo I (1). Thieme: Stuttgart; p. 13.13-13.24.
12. Vleming M, Middleweerd RJ, de Vries N. Complications of endoscopic sinus surgery. Arch Otolaryngol Head Neck Surg 1992;118:617-23.
13. Rauchfuss A. Komplikationen der endonasalen Chirurgie der Nasennebenhöhlen. HNO 1990;38:309-16.
14. Langnickel R. Temporäre Erblindung nach endonasaler Siebbeinoperation. HNO 1978;26:172-3.
15. Sacks SH, Lawson W, Edelstein D, Green RP. Surgical treatment of blindness secondary to intraorbital hemorrhage. Arch Otolaryngol Head Neck Surg 1988;14:801-3.
16. Stankiewicz JA. Blindness and intranasal endoscopic ethmoidectomy: prevention and management. Otolaryngol Head Neck Surg 1989;101:320-9.
17. Keros P. On the practical value of differences in the level of the lamina cribrosa of the ethmoid. Z Laryngol

Rhinol Otol 1962;41:809-13.
18. Anderhuber W, Walch C, Fock C. Configuration of ethmoid roof in children 0-14 years of age. Laryngorhinootologie 2001;80(9):509-11.
19. Wigand ME. Endoskopische Chirugie der Nasennebenhöhlen und der vorderen Schädelbasis. Stuttgart, New York: Georg-Thieme-Verlag; 1989.
20. Hosemann W, Nitsche N, Rettinger G, Wigand ME. Die endonasale, endoskopisch kontrollierte Versorgung von Duradefekten der Rhinobasis. Laryngo Rhino Otol 1991;70:115-9.
21. Rice DH, Schaefer SD. Endoscopic paranasal sinus surgery. New York: Raven Press; 1988.
22. Stankiewicz JA. Cerebrospinal fluid fistula and endoscopic sinus surgery. Laryngoscope 1991;101:250-6.
23. Bernal-Sprekelsen M, Alobid I, Mullol J, Trobat X, Tomás-Barberán M. Closure of cerebrospinal fluid leaks prevents ascending bacterial meningitis. Rhinology 2005;43:277-81.
24. Bernal-Sprekelsen M, Molina C, Guilemany JM, Caballero M, Alobid M. El riesgo de meningitis bacteriana ascendente en los defectos de la base anterior de cráneo y su manejo quirúrgico. Acta Otorrinolaring Esp 2007;58(1):65-77.
25. Bernal Sprekelsen M, Bleda C, Carrau R. Ascending meningitis secondary to traumatic cerebrospinal fluid liquid leaks. Am J Rhinology 2000;14:257-9.
26. Daudia A, Biswas D, Jones NS. Risk of meningitis with cerebrospinal fluid rhinorrhea. Ann Otol Rhinol Laryngol 2007;116(12):902-5.
27. Fried MP, Moharir VM, Shin J, Taylor-Becker M, Morrison P. Comparison of endoscopic sinus surgery with and without image guidance. Am J Rhinol 2002;16(4):193-7.

2. CIRUGÍA SOBRE SEPTUM Y CORNETES

Benítez Silva P, Alobid I, Mullol Miret J

• INTRODUCCIÓN

La cirugía sobre el septum nasal y los cornetes es una intervención que debe estar en el catálogo de prestaciones de todos los otorrinolaringólogos. De manera general, podemos afirmar que la septoplastia debe acompañarse generalmente de la cirugía de los cornetes inferiores y a veces de la cirugía de la pirámide nasal, en cuyo caso hablamos de septorrinoplastia. Las complicaciones particulares de las septorrinoplastias se discutirán en el capítulo correspondiente. Sin embargo, gracias a las facilidades técnicas actuales para la cirugía reductora de volumen de los cornetes mediante radiofrecuencia, ésta puede asociarse a la septoplastia, obteniendo muy buenos resultados al minimizar el riesgo de hemorragias posquirúrgicas. Hemos realizado una clasificación de las complicaciones de la septoplastia y cirugía de cornetes en cuatro apartados: funcionales, hemorrágicas, infecciosas y otras complicaciones.

• COMPLICACIONES FUNCIONALES

• Respiratorias

• Perforación septal

Figura entre las complicaciones más frecuentes y serias de la cirugía septal, hasta el punto que en nuestro medio la primera causa de perforación septal es la cirugía previa sobre el septum nasal. Cuando se realiza una resección submucosa de Killian, la frecuencia de perforaciones septales varía entre el 2,7 y el 8%. Sin embargo, las técnicas conservadoras actuales (abordajes siguiendo los conceptos introducidos por Cottle) tienen una incidencia en perforaciones que oscila ente el 1,6 y el 5,4%, y ocurre incluso en manos de los más experimentados cirujanos.[1] La perforación septal se manifiesta con una gran variedad de síntomas, como costras, epistaxis, silbidos a la inspiración, dolor y sensación de obstrucción nasal.

Cabe destacar que las perforaciones anteriores y centrales afectan mucho más a la respiración que las posteriores.

También es interesante señalar que las perforaciones pequeñas, en general, producen más síntomas que las grandes. La herramienta más importante para enfrentarnos a las perforaciones septales es la prevención; para ello, debemos seguir un decálogo básico (tabla 1).

Tabla 1. Prevención de las perforaciones septales

- Buena iluminación
- Poca sangre en el campo operatorio
- Instrumental adecuado
- Las laceraciones intraoperatorias deben aislarse del campo quirúrgico
- Lesiones de mucosas mayores de 1 cm deben suturarse
- Conviene reconstruir el septum dando soporte con pequeñas láminas de cartílago o hueso, especialmente en las zonas del defecto

Si a pesar de todo nos encontramos con una perforación, deberemos plantearnos qué hacer. Si no hay síntomas, no

es necesario tratarla. A veces es suficiente el tratamiento sintomático con pomadas (lanolina/vaselina y glicerina a partes iguales), lavados con sueros salinos hipertónicos y antibióticos locales con o sin corticosteroides.

Los factores críticos para plantear el cierre quirúrgico son: la localización, el tamaño y la calidad de sus bordes (mucosos, óseos o cartilaginosos).

Las técnicas quirúrgicas a utilizar pueden ser:
- Cierre directo tras movilización de la mucosa.
- Colgajo de rotación en perforaciones inferiores a 2 cm.
- Colgajo en puente si la perforación oscila de 2 a 3 cm.
- Para perforaciones superiores a 3 cm se utilizan colgajos bucogingivales.

Por último, si la cirugía no está indicada o ha fallado, podemos plantearnos el uso de prótesis como el botón septal (lámina de silicona de 3 cm de diámetro).

Se recomienda el uso de las prótesis antes de plantear la cirugía, con el fin de poder evaluar el efecto del cierre de la perforación sobre los síntomas del paciente.

La colocación de la prótesis (figura 1) se realiza con anestesia local, siendo un procedimiento sencillo siempre y cuando sigamos la sistemática señalada en las fotografías (figuras 2 y 3).

• Corrección excesiva

En ocasiones es difícil conseguir la simetría quirúrgica de las fosas nasales, en especial cuando trabajamos sobre grandes dismorfias, pudiendo ocurrir un desplazamiento de las estructuras a la fosa menos afectada. Es el fenómeno conocido como sobrecorrección. En un estudio reciente sobre 1.124 pacientes esto ocurre en un 2%, aunque en el análisis por rangos de edad se observa que es una complicación mucho más frecuente en el grupo de 10 a 19 años. En dicho rango la incidencia alcanza el 7,3%,[2] sugiriendo un componente importante de remodelación y tracción cicatricial. Una buena manera de evitarlo es no perder la referencia de la premaxila, que actúa a modo de carril del septum.

• Modificación de la válvula nasal

Sobre la válvula nasal pueden actuar alteraciones de la zona septal anterior en forma de disminución del soporte que hagan aumentar el ángulo de la válvula; posteriormente, pueden actuar retracciones cicatriciales de la incisión hemitransfixiante que dibujen asimetrías valvulares.

Una de las maneras de evitar esta última es limitar la incisión hemitransfixiante a nivel craneal.

• **Figura 1.** Prótesis septal. Botón de silicona de 3 cm. de diámetro.



• **Figura 2.** Colocación del botón septal: primer paso. Gracias al punto de seda que aproxima los bordes de una de las láminas podemos introducir a través de la perforación la parte posterior y después la anterior de esta lámina.



• Sinequias

Las laceraciones mucosas en relación con las manipulaciones quirúrgicas, asociadas o no a la cirugía de cornetes, pueden condicionar la unión de las dos superficies por una cicatriz potente e hipertrófica, formando sinequias que ocasionan importantes alteraciones del flujo aéreo. De cara a su tratamiento, dejaremos pasar tres meses después del procedimiento que las originó. Actualmente se obtiene un buen resultado con la vaporización de las mismas con láser CO_2 y la colocación de una lámina de silicona durante tres semanas.

• Olfatorias

Cuando la septoplastia se acompaña como resultado de un incremento del flujo aéreo, también se produce una mejoría en la capacidad de identificación olfativa, aunque esta mejoría es menor cuando analizamos los umbrales olfativos.[3] Sin embargo, en la literatura se ha descrito que el 20% de los pacientes operados de septoplastia presentan una disminución de su capacidad olfativa, aunque la aparición de anosmia es muy rara, oscilando del 0,3 al 2,9%.[4,5]

• COMPLICACIONES HEMORRÁGICAS[6]

En opinión de algunos es la complicación más frecuente. Su prevención pasa por una buena historia clínica para descartar coagulopatías, pruebas analíticas preoperatorias y eliminación de fármacos prohemorrágicos.

Figura 3. Colocación del botón septal: segundo paso. Al retirar el punto, se despliega la lámina de silicona quedando bien encajada en la perforación.



• Hemorragia intraoperatoria

Es el principal factor limitante de una buena cirugía. Además, supone un riesgo para la formación de un hematoma septal. Se aconseja utilizar una infiltración cuidadosa con articaína, con adrenalina al 1/100.000, 15 minutos antes de empezar el despegamiento por planos. Asimismo, debemos utilizar coagulación mono o bipolar, especialmente en los vasos arteriales de la premaxila que no ceden con la compresión.

• Hemorragia posoperatoria

Las epistaxis tardías son excepcionales en la septoplastia.

Sin embargo, la asociación de cirugía de cornetes (resecciones parciales con cauterización del lecho) puede provocar de manera tardía, y por el desprendimiento de costras, hemorragias intensas.

Por ello, si decidimos realizar cirugía de cornetes, deberemos conocer esta posibilidad que, al igual que ocurre con la amigdalectomía, es imprevisible.

• Hematoma septal

Es una complicación clásica en la cirugía septal y en el traumatismo nasal. Su patogenia se fundamenta en la lentitud con la que se reabsorben las hemorragias subpericóndricas respecto a otras localizaciones. Los hematomas septales se originan por un aspirado insuficiente al cerrar la incisión septal al final de la cirugía, o bien por un sangrado persistente, aunque de bajo débito, en la premaxila o en su espina hacia el pericondrio o el periostio. Cuando destaponamos al paciente, el hematoma se manifiesta en forma de obstrucción nasal completa, y su diagnóstico es por inspección (mirar y tocar).

El tratamiento consiste en realizar una incisión horizontal y paralela al suelo de la fosa nasal, drenar el

hematoma y taponar; todo ello seguido de antibioticoterapia sistémica.

No está indicada la colocación de ningún drenaje (tipo Penrose o similar), dado que constituye una fuente de infección.

Es fundamental llevar a cabo un diagnóstico precoz con el fin de evitar su progresión a absceso septal, y con ello a la destrucción del septum óseo y cartilaginoso.

• COMPLICACIONES INFECCIOSAS

La infección es una complicación poco frecuente tras la septoplastia o la septorrinoplastia. Se han descrito: síndrome del *shock* tóxico, osteomielitis, meningitis, trombosis del seno cavernoso y endocarditis. La meningitis puede producirse por lesión de la línea perpendicular del etmoides en su inserción superior con ambas láminas cribosas. Es fundamental prestar atención a la aparición de complicaciones infecciosas, con el fin de disminuir la morbimortalidad que llevan asociadas.

• Absceso de tabique

Su origen es prácticamente siempre un hematoma septal infectado. Los gérmenes que participan con más frecuencia en su etiología son *Streptococcus pyogenes* y *Staphilococcus aureus*. Su patogenia es el resultado de la separación del pericondrio y del periostio del septum, el cual queda sin nutrición, sin defensa y a merced del efecto de las toxinas bacterianas. La necrosis del septum óseo y cartilaginoso ocurre en pocas horas, dando como resultado la perforación septal y, producto de la falta de soporte y retracciones cicatriciales, una deformidad estética con entidad propia: la nariz en silla de montar. Los síntomas son fiebre e intenso dolor con oclusión completa de las fosas nasales, aunque puede evolucionar a septicemia y meningitis. El diagnóstico, por inspección, es relativamente simple tras conocer la historia del paciente.

El absceso septal debe considerarse una urgencia y requiere tratamiento endovenoso de amplio espectro y drenaje del absceso.

Si el cartílago está necrosado, debe resecarse y reconstruirse en segundo tiempo cuando haya remitido la infección al completo. La colocación de cartílago sustitutorio en plena infección lleva a su necrosis. Por ello, debe colocarse material «plástico» que mantiene el espacio para la futura colocación del material definitivo y facilita la identificación del espacio entre ambas hojas de mucopericondrio en la reintervención posterior.

Más adelante puede reponerse el defecto de cartílago septal, en función de su tamaño, con cartílago auricular, costal o del banco de tejidos, dejando un drenaje durante 72 h.[7] Para su prevención debemos evitar el hematoma septal, así como estar atentos a cualquier paciente destaponado recientemente que no respire bien.

• OTRAS COMPLICACIONES

• Secuelas estéticas

Los estudios que utilizan evidencias fotográficas demuestran una incidencia muy baja de cambios estéticos, que oscilan del 0-1%.[8]

• Alteración de la sensibilidad en los dientes

Esta alteración es secundaria a la realización de los túneles inferiores anteriormente. No existen estudios prospectivos con un número significativo de pacientes que no asocien otros procedimientos respecto a la incidencia permanente de estas alteraciones.

BIBLIOGRAFÍA

1. Bateman ND, Woolford TJ. Informed consent for septal surgery: the evidence-base. J Laryngol-Otol Rhinol 2003;117:186-9.
2. Lee BJ, Cheng YS, Jang YJ. Overcorrected septum as a complication of septoplasty. Am J Rhinol 2004;18:393-6.
3. Damm M, Eckel HE, Jungehülsing M, Hummel T. Olfactory changes at threshold and suprathreshold levels following septoplasty with partial inferior turbinectomy. Ann Otol Rhinol Laryngol 2003;112:91-7.
4. Fiser A. Changes of olfaction due to aesthetic and functional nose surgery. Acta Oto-Rhino-Laryngologica Belg 1990;44:179-81.
5. Kimmelman CP. The risk to olfaction from nasal surgery. Laryngoscope 1994;104:981-8.
6. Gil-Carcedo LM, et al. Complicaciones en las rinoplastias. En: Sarandeses A y Fabra JM (Eds.) Cirugía funcional y estética de la nariz. Ponencia Oficial del 53 Congreso de la SEORL y PCF, 2002.
7. Huizing EH, de Groot JAM. Functional Reconstructive Nasal Surgery. New York: Thieme; 2003.
8. Vuyk HD, Langenhuijsen KJ. Aesthetic sequelae of septoplasty. Clin Otolaryngol 1997;22:226-32.

3. COMPLICACIONES EN LA CIRUGÍA DE LA VÍA LAGRIMAL

Bernal Sprekelsen M, Alobid I, Guilemany Toste JM, Tomás Barberán M

• INTRODUCCIÓN

Dado que la Dacriocistorrinostomía (DCR) endoscópica se realiza sobre la zona anterior de la pared lateral de la fosa nasal, la tasa de complicaciones se mantiene reducida. Aun así, existen complicaciones que deben conocerse en vista de la generalización de esta técnica: cómo prevenirlas y cómo tratarse.

• CLASIFICACIÓN DE LAS COMPLICACIONES DE LA DCR

• Complicaciones menores

Las complicaciones menores más frecuentes son la **equimosis** y el enfisema de la mejilla. Ambas son consecuencia directa de la resección de algunos límites de la pared lateral. El sangrado también puede producirse por la exposición de las partes blandas de la mejilla al orientarse demasiado anteriormente a la pared lateral. En estos casos, corren peligro los vasos mayores del saco lagrimal. También la disección de la cara anterior del saco puede producir mayor sangrado, si bien el sangrado posoperatorio suele ser raro y limitado.

Los enfisemas (figura 1) que potencialmente pueden aparecer debido a la disección de la pared lateral se evitan indicando al paciente que no se suene la nariz y que no estornude con la boca cerrada durante aproximadamente 10 días.

El sangrado al interior de la órbita suele autolimitarse, dado que los vasos que pueden lesionarse en sus inmediaciones no son importantes.

Nuestra curva de aprendizaje en la DCR demuestra que la tasa de complicaciones menores puede ser mayor al comienzo, si bien no se observan secuelas de importancia. Así, la tasa de **equimosis de la mejilla** (figura 2) (erróneamente descrita como «hematoma») ascendió a un 44%, el enfisema subcutáneo de mejilla o párpados a un 9%, y el enfisema orbitario a un 2,6%.[1]

Desde la utilización de un colgajo de mucoperiostio de base inferior (figura 3), que al final de la cirugía vuelve a reponerse, cubriendo nuevamente la pared lateral, estas tasas se han reducido considerablemente.

Cuando ahora aparece es porque el paciente se ha sonado la nariz precozmente. En estos casos, hay que evitar la pro-

Figura 1. Enfisema palpebral y conjuntival.

Figura 2. Equimosis de mejilla.

gresión mediante las instrucciones mencionadas al paciente. La reabsorción se produce en pocos días. La equimosis de mejilla se observa muy ocasionalmente. Su tratamiento puede hacerse en las primeras horas con apósitos de hielo, para evitar su progresión, y posteriormente con una pomada de heparina para acelerar su reabsorción.

Dado que la mayoría de casos de DCR se realizan sobre una dacriocistitis crónica cuando se produce un enfisema, se recomienda la prescripción profiláctica de antibióticos, mientras que en las equimosis dependerá de la presencia de pus en el saco lagrimal.[2]

Según la literatura, la tasa de complicaciones puede ascender si se simultanea la DCR con cirugía de senos paranasales. Fayet et al. observan sangrados moderados e intensos en 82 (27,3%) y en 35 casos (11,6%), respectivamente, cuando se asocia una unciformectomía.[3] La técnica quirúrgica también puede ser la desencadenante de complicaciones. El empleo de martillo y escoplo para la exéresis de la apófisis frontal del maxilar ocasiona una tasa de sangrado menor en aproximadamente un 18% (8/44 pacientes).[4]

Dolman et al. hallaron 11 casos (5,5%) de **epistaxis** que precisaron un taponamiento, y la lesión inadvertida de la periórbita en cinco casos.[5]

Efectivamente, cuando el saco lagrimal se ubica en posición más posterior, puede existir un contacto directo con la periórbita, sin separación ósea entre ambos. En esta situación, la incisión del saco puede acarrear la apertura de la periórbita y la protrusión de grasa orbitaria, así como la aparición de un hematoma palpebral, descrito en la literatura por exposición accidental de grasa orbitaria en un 12,5%.[6] En nuestra experiencia, la lesión de la periórbita se registró en un 10,5% (16 pacientes) de los casos.[1]

Figura 3. Colgajo de mucoperiostio de base inferior reposicionado al final de la operación en fosa nasal izquierda. Se puede observar que no alcanza a obliterar el canalículo común sondado. El colgajo se retrae levemente y, si se precisa, se puede acortar.

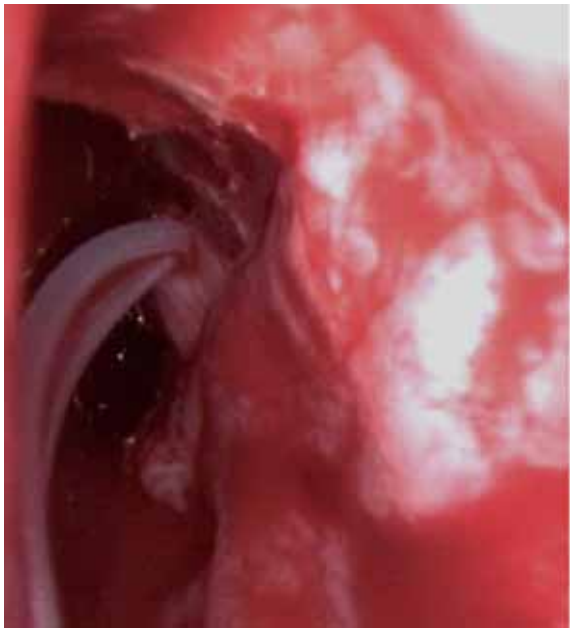

La **quemadura de primer y segundo grado** de la piel en la entrada de la nariz puede producirse por el contacto de la pieza de mano y/o del extremo proximal del diamante o la fresa.[7] Las medidas para evitarlo son emplear una pieza de mano alargada o terminales que tengan el mango protegido y fresen solamente en la punta (fresa de Stammberger); o bien prescindir del fresado y resecar la apófisis frontal del maxilar mediante pinzas de Kerrison.

Resulta interesante que, a pesar de la dilatación y el sondaje de los puntos lacrimales, apenas se observen **alteraciones de su esfínter** y que en la literatura estas lesiones sean muy raras.[8]

La fijación a tensión de la sonda puede conllevar una «canalización» del punto lagrimal hasta el canto interno. En nuestra serie común (Hospital Clínic de Barcelona y Hospital Son Dureta de Palma) solamente se recuerda un caso así. Si bien no va asociado a alteraciones funcionales, sí queda una imagen estéticamente mala. Para evitar esta situación, hay que abrir ambos párpados antes de fijar la sonda (figura 4) sin tensión alguna.

El sondaje de los canalículos debe realizarse con maniobras suaves para evitar la creación de una **vía falsa.** Primero, la introducción es vertical en el punto lagrimal; luego, horizontal a lo largo del canalículo inferior o superior, siguiendo por el común para luego volver a verticalizarse con leve oblicuidad hacia la fosa nasal. La mejor manera de comprobar que el sondaje es correcto consiste en visualizar la salida de ambos terminales por el canalículo común (figura 5). La **pérdida prematura de la sonda lagrimal** puede ocurrir por las manipulaciones del paciente o por una fijación indebida que lleva a la extrusión de la misma por los parpadeos. Así y todo, no se observa ningún efecto sobre el resultado funcional final. La anudación de los *stents* de silicona dentro de la fosa nasal no previene en absoluto su desplazamiento, lo que conlleva el roce de la córnea y la sensación de cuerpo extraño. No obstante, en la población infantil, la anudación intranasal se hace necesaria para evitar la manipulación.[9]

Figura 4. Colocación correcta de sonda lagrimal en ojo derecho, permitiendo la apertura palpebral sin tensión y evitándose el contacto con la conjuntiva.

Las sondas extruidas o desplazadas no precisan reposición, dado que el resultado funcional no depende del sondaje. De hecho, se retiran a las dos o tres semanas. Solamente en las estenosis presacales el sondaje precisa permanecer un tiempo mayor.[10]

La formación de **tejido de granulación** en el ostium interno puede variar entre un 6,6 y un 17,5%.[1,8]

Se observaron **sinequias** entre la cabeza del cornete medio y la pared lateral en un 22,4% de los casos.[1] Ello se previene preservando la mucosa del cornete, no medicalizándolo excesivamente para evitar su posterior lateralización o, sencillamente, realizando una resección de su cabeza en caso de estorbar.

La cicatrización obliterativa del ostium creado no es una complicación en sí, pero supone el fracaso de la DCR. Se evita creando un ostium grande y, sobre todo, resecando ampliamente el hueso circundante de la apófisis frontal del maxilar, dado que su persistencia (figura 5) puede servir de apoyo al crecimiento de tejido cicatricial.[11]

El **síndrome del sumidero** (*lacrimal sump syndrome*) se produce cuando el remanente del saco lagrimal acaba en forma de un saco tipo canguro (figura 6), almacenando

Figura 5. Salida de ambas terminaciones de la sonda por el canalículo común izquierdo. La estrella marca la porción superior de la apófisis frontal del maxilar que aún podría haberse resecado más para evitar la cicatrización demasiado cercana al ostium del canalículo común.

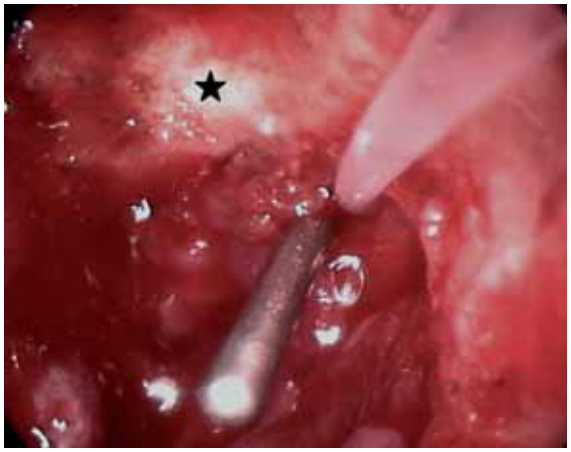

Figura 6. Apertura de lagrimal izquierdo con forma de saco de canguro.

moco por la persistencia de la inflamación de la mucosa, moco que puede acabar obstruyendo la apertura del canalículo común, con la consiguiente epífora. Se evita resecando inferiormente la pared medial del saco.[12]

• Complicaciones mayores

La lesión del **músculo recto medial** de la órbita no es típica de la DCR en sí, sino de cirugía asociada. Produce una **diplopía** que puede ser definitiva. No se ha dado en ningún caso de nuestra casuística. En la literatura se describe un caso de diplopía transitoria por tracción inadvertida del músculo recto medial.[5]

La lesión de la arteria etmoidal anterior solamente puede darse si la DCR se asocia a una cirugía de senos paranasales.

La **laceración canalicular** puede producirse por fuerzas de cizalla y tensión,[13] si bien en la técnica endoscópica no se observa. En estos casos, hay que sondar ambos canalículos y reconstruir mediante sutura.

El **hematoma retrobulbar** puede ser secundario a la infiltración peribulbar, más que a la cirugía misma sobre el saco.[14]

BIBLIOGRAFÍA

1. Bernal Sprekelsen M, Tomás Barberán M. Endoscopic dacriocystorhinostomy. Surgical technique and results. Laryngoscope 1996;106:187-9.
2. Bernal Sprekelsen M. La dacriocistorrinostomía endoscópica. Otorrinolaringológica (Arg.) 1995;4:61-8.
3. Fayet B, Racy E, Assouline M. Complications of standardized endonasal dacryocystorhinostomy with unciformectomy. Ophthalmology 2004;111:837-45.
4. Cokkeser Y, Everekliogiu C, Tercan M, Hepsen IF. Hammer-chisel technique in endoscopic dacryocystorhinostomy. Ann Otol Rhinol Laryngol 2003;112:444-9.
5. Dolman PJ. Comparison of external dacryocystorhinostomy with nonlaser endonasal dacryocystorhinostomy. Ophthalmology 2003;110:78-84.

6. Massegur H, Trias E, Adema JM. Endoscopic dacryocystorhinostomy: modified technique. Otolaryngol Head Neck Surg 2004;130:39-46.
7. Bernal-Sprekelsen M, Alobid I, Tomás-Barberán M, Della Rocca RC, Schaefer SD. Dacryocystorhinostomy. Surgical Technique. En: Weber RK, Keerl R, Schaefer SD, Della Rocca RC ed., Atlas of lacrimal surgery. Springer-Verlag Berlin Heidelberg 2007;61-8.
8. Zilelioglu G, Tekeli O, Ugurba SH, Akiner M, Akturk T, Anadolu Y. Results of endoscopic endonasal non-laser dacryocystorhinostomy. Doc Ophthalmol 2002;105:57-62.
9. Bernal Sprekelsen M, Massegur H, Tomas M. Endoscopic sinus surgery in children. Rev Laryngol Otol Rhinol 2003;124:145-50.
10. Keerl R, Weber R. Dacryocystorhinostomy-state of the art, indications, results. Laryngorhinootologie 2004;83:40-50.
11. Bernal Sprekelsen M, Alobid I, Mullol Miret J. Complications of endoscopic DCR. En: Weber RK, Keerl R, Schaefer SD, Della Rocca RC (eds). Atlas of lacrimal surgery. Berlin Heidelberg: Springer-Verlag; 2007;87-9.
12. Bernal Sprekelsen M, Alobid I, Guilemany JM, Tomás-Barberán M. Diagnostik und Therapie von chronischer Epiphora und rezidivierender Dakryozystitis. Laryngo-Rhino-Otol 2007;86:597-610.
13. Wulc AE, Aterberry JF. The pathogenesis of canalicular laceration. Ophthalmology 1991;98(8):1243-9.
14. McNab AA, Simmie RJ. Effectiveness of local anaesthesia for external dacryocystorhinostomy. Clin Experiment Ophthalmol 2002;30:270-2.

4. CIRUGÍA ENDOSCÓPICA AVANZADA DE LA BASE DE CRÁNEO

Prevedello DM, Carrau RL, Kassam AB, Casajuana Garreta E, Massegur Solench H, Snyderman CH, Gardner P, Vescan AD

• INTRODUCCIÓN

Las complicaciones mayores asociadas a los Abordajes Endoscópicos Ampliados (AEA) son similares a los que se describen en los abordajes tradicionales de la base de cráneo. Incluyen fístula de LCR, sangrado, neumoencéfalo, diplopía, neuropatía óptica traumática o por compresión, y accidentes cerebrovasculares. Su incidencia, gravedad de la morbilidad y su tratamiento varía, sin embargo, respecto a los abordajes tradicionales. Los AEA, debido a la vía de acceso, no producirán infecciones de incisiones externas. Son posibles otras infecciones, como meningitis, abscesos intracraneales y osteomielitis.

La cirugía de la base de cráneo, como otras subespecialidades, ha evolucionado hasta incluir abordajes «mínimamente» invasivos, tales como la cirugía endoscópica endonasal de la base de cráneo.[1-12] Como en otras técnicas quirúrgicas, la aceptación de nuevos abordajes requiere pasar por las pruebas de viabilidad, seguridad y eficacia.[13-15]

Cada punto de inflexión en cualquier disciplina quirúrgica se acompaña de un periodo de ajuste mientras el cirujano adquiere experiencia y destreza. Este periodo de tiempo requerido para conseguir la habilidad suficiente viene a menudo asociado a un aumento de la tasa de complicaciones, según se encuentran con nuevas dificultades.[11,16,17]

• SANGRADOS DEL SENO CAVERNOSOS, PLEXOS CAROTÍDEOS Y ARTERIA CARÓTIDA

Carrau RL, Prevedello DM, Kassam AB, Snyderman CH

Las lesiones vasculares son las más temidas en la cirugía de base de cráneo tradicional, puesto que representan la mayor causa de morbilidad y mortalidad.[18,19,20] Laws[19] comunica 18 casos de lesiones vasculares mayores en 3.061 pacientes (0,58%) tratados con cirugía transesfenoidal para la resección de varias patologías intrasellares. Estos casos serían comparables a los casos que nosotros clasificamos como nivel II (tabla 1). No hemos hallado ninguna situación de compromiso vascular durante la cirugía pituitaria.

Fenix-Erfan et al. informan de un 9,1% de lesiones cerebrovasculares asociadas con resecciones de lesiones benignas y malignas de la base de cráneo anterior usando un abordaje transbasal.[23] Estos casos serían comparables a nuestros niveles III (extradural) y IV (intradural). En nuestra experiencia, la incidencia de compromiso vascular en estos niveles es del 1% aproximadamente. Las complicaciones vasculares también se han asociado con la cirugía de cordomas (12%) y condrosarcomas (14%) de la base de cráneo.[23] Estos casos son equivalentes a los clasificados como niveles III, IV y V. El riesgo de lesionar un vaso mayor durante la cirugía de base de cráneo tradicional es significativo y ocurre en casi 1/4 parte de los casos (24%).[24] A pesar de todo, en nuestras series, las complicaciones vasculares ocurren en cerca del 1% de los pacientes, variando desde un 0,5% en el nivel II hasta el 6% en el nivel V. La lesiones vasculares están asociadas frecuentemente con los abordajes endonasales ampliados para las lesiones paramediales. Por lo tanto, las lesiones se relacionan claramente con los abordajes coronales combinados. Aún así, aunque el riesgo potencial para una hemorragia catastrófica es mucho mayor en el nivel V, por la necesidad de disecar todo el curso de la arteria carótida a lo largo de la base de cráneo ventral, nuestra incidencia de lesión de dicha arteria fue relativamente baja. Todos los casos de

Tabla 1. Niveles de complejidad en la cirugía endoscópica de base de cráneo

Nivel 1	Cirugía endoscópica nasosinusal	
Nivel 2	Cirugía de la hipófisis Fístulas LCR	
Nivel 3	Extradural	Transcribiforme Transplanum Transclival Transodontoidea
Nivel 4	Intradural	A. Con protección cortical Transplanum Transcribiforme Craneofaringiomas preinfundibulares B. Sin protección cortical Transplanum Transcribiforme Craneofaringiomas infundibulares Craneofaringiomas retroinfundibular Transclival intradural
Nivel 5	Cirugía cerebrovascular	A. Plano coronal B. Aneurismas

lesión de la arteria carótida interna fueron controlados de manera efectiva sin producir nuevos déficits (figura 1).

No está de más recordar que la cirugía que supone la disección de pequeños vasos que están en contacto directo con el cerebro o el tronco cerebral conlleva el mayor potencial de afectación neurológica.

En base a esta premisa, consideramos esencial un test de oclusión, con balón, de la arteria carótida interna para seleccionar a los pacientes que requieren un nivel V, especialmente en aquellos que han recibido radioterapia previa a la cirugía.

Puesto que nos concierne directamente, creemos que la incidencia o la necesidad de solucionar lesiones vasculares no es una contraindicación para un abordaje endoscópico ampliado.

Figura 1. Desgarro de la carótida interna izquierda. La flecha señala el punto de hemorragia y la acción de la pinza bipolar (BP) asociada a la aspiración.

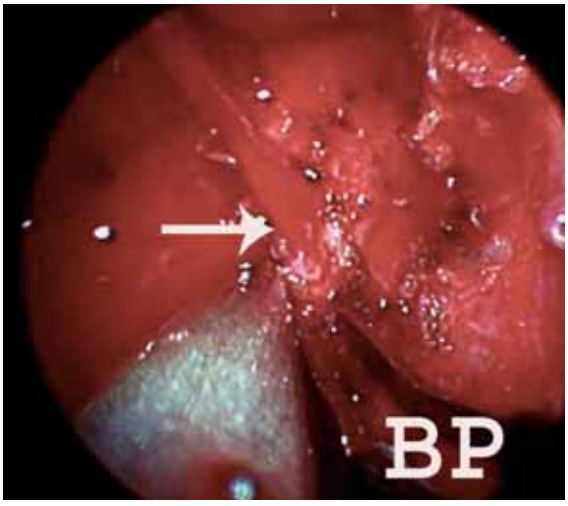

A pesar de todo, debe reconocerse que el riesgo de lesión vascular y la habilidad de tratarla están relacionados con la experiencia del equipo quirúrgico. En nuestra opinión, la experiencia adecuada en cirugías de niveles de complejidad inferior debe ser adquirida de manera progresiva antes de llegar a procedimientos de nivel IV y V.

La estrategia preoperatoria incluye desvascularización del tumor mediante embolización angiográfica siempre que sea posible. Sin embargo, la mayoría de tumores reciben irrigación de la circulación intracraneal (carótida interna, arteria oftálmica), y la embolización es muy difícil o supone un riesgo excesivo. Utilizando los AEA (Abordajes Endoscópicos Ampliados) es posible acceder de modo circunferencial a estas lesiones, obviando la necesidad de embolización en la mayoría de casos. Además, la desvascularización del tumor es una parte habitual del abordaje, de modo que a menudo se expone la base del tumor que facilita la ligadura/cauterización de los vasos que lo alimentan. La desvascularización continúa secuencialmente durante la resección[25] (figura 2).

Las técnicas hemostáticas han sido desarrolladas para controlar sangrados capilares, venosos o arteriales; todos ellos son un problema común durante los AEA y pueden presentarse como una complicación posoperatoria. La hemostasia intraoperatoria es uno de nuestros avances más importantes y nos ha permitido operar tumores intradurales.

Figura 2. Sección de la arteria etmoidal posterior después de la colocación de clips vasculares y cauterio bipolar.

- **Hemostasia capilar y venosa**

El sangrado capilar o venoso, como el que proviene de la mucosa o del hueso, responde a la irrigación con suero salino caliente (40º C).[26,27]

Para la aplicación extradural se aplica mediante cualquier irrigador, pero para la aplicación intradural utilizamos un catéter de drenaje ventricular. Para el sangrado venoso focal, aunque sea importante como el procedente del seno cavernoso o del plexo basilar, puede ser controlado con aplicación local de colágeno microfibrilar aplicado con una lentina pequeña. El colágeno microfibrilar se aplica embutido en una lentina seca y doblada a modo de «sándwich». Se introduce en la cavidad nasal y se despliega para aplicar el agente hemostático sobre el punto sangrante, mientras se mantiene presionada la lentina. Seguidamente, se aplica otro «sándwich» encima del primero, que se retira tirando del hilo testigo, manteniendo presionada la segunda lentina. Este intercambio puede repetirse tantas veces como sea necesario hasta controlar el sangrado. Esta técnica es extremadamente efectiva para el control del sangrado venoso (figuras 3A y 3B).

Un método alternativo consiste en el uso de pasta de trombina en matriz de gelatina, que puede ser aplicada sobre la zona de sangrado usando una jeringa específica y manteniendo presión con una lentina.

El intento de controlar el sangrado mediante cauterio va seguido invariablemente de una lesión mayor, con el consecuente aumento de sangrado. Es importante evitar tener múltiples zonas de sangrado al mismo tiempo. Cada sangrado debe ser controlado antes de proseguir con la cirugía.

- **Hemostasia arterial**

El sangrado arterial puede ser de bajo flujo o de alto flujo. En el caso de alto flujo, es de suma importancia segmentar el sangrado para poder aislar una porción específica de la arteria que permita un cauterio bipolar. La sangre dispersa el calor necesario para una cauterización efectiva; sin embargo, la cauterización difusa sin identificar el segmento lesionado no

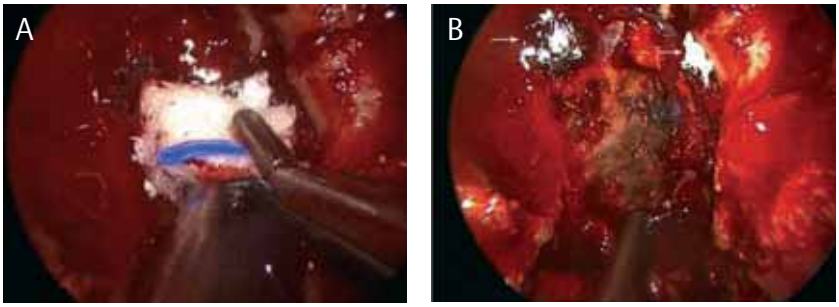

Figura 3.
A. Colocación del «sándwich» de colágeno fibrilar y lentina.
B. Colágeno microfibrilar colocado en las zonas sangrantes (flechas) con control total del sangrado.

suele ser efectiva. El aislamiento de la fuente de sangrado se realiza mediante aspirado. Una vez que el campo está relativamente seco (con la sangre extravasada circulando por dentro del aspirador) y el desgarro del vaso bajo visión directa, puede utilizarse el cauterio bipolar para cerrarlo (figura 1). Los sangrados arteriales de bajo flujo pueden ser controlados combinando las técnicas anteriormente descritas para el control del sangrado venoso.

Sin embargo, uno debe tener en mente que las pequeñas perforaciones, que son frecuentemente el origen de este tipo de sangrado, suelen estar cerca de estructuras neurovasculares críticas. Por tanto, es de extrema importancia evitar la lesión térmica de las estructuras adyacentes.

El taponamiento segmentario debe usarse juiciosamente en los casos de sangrado arterial de bajo flujo. Hay una gran variedad de materiales hemostáticos, tales como el colágeno microfibrilar y las películas de complejos polisacáridos, que pueden ser usados para tal fin. No solemos taponar, sin embargo, a no ser que dicho taponamiento pueda ser aplicado focalmente sin que exista la posibilidad de una retracción del vaso o un sangrado retrógrado dentro del parénquima cerebral.

La prevención del sangrado catastrófico se evita con un conocimiento detallado de la anatomía de la base de cráneo y la realización de una disección que transcurra desde un territorio con una buena visualización a otro que necesita una mejor exposición (desde lo conocido a lo desconocido). El neurocirujano ha de atenerse a los principios quirúrgicos previamente subrayados.

Si se lesiona una arteria mayor (sangrado arterial de alto flujo), el cirujano debe controlar la hemorragia mientras decide si el sacrificio de la arteria es posible sin producir ningún déficit neurológico. Preoperatoriamente debe disponerse de un plan de contingencia.

Mientras que el sacrificio de una arteria en la cavidad nasosinusal no produce ningún déficit, no ocurre así intracranealmente, especialmente si es intradural.

El sangrado arterial en la cavidad nasosinusal puede ser controlado mediante succión y electrocauterio si se está a suficiente distancia del nervio óptico u otras estructuras neurovasculares críticas. Intraduralmente puede utilizarse, de forma alternativa, cauterio bipolar o clips vasculares; el cirujano debe reflexionar rápidamente para decidir la manera en que la lesión puede ser reparada. Los pequeños desgarros pueden controlarse usando electrocauterio bipolar (figura 4). Los grandes desgarros se pueden reparar usando clips para aneurisma o, más excepcionalmente, con suturas con clips en U.[21,22]

La lesión de la Arteria Carótida Interna (ACI) necesita una consideración especial. Hemos utilizado múltiples técnicas para parar el sangrado procedente de la ACI, incluyendo el taponamiento, el cauterio bipolar o los clips para aneurisma (figura 5).

Sin embargo, para la mayoría de lesiones, el método más seguro probablemente es el sacrificio del vaso mediante angiografía y la embolización con espirales endovasculares u otros métodos.

Figura 4. Cauterio bipolar de desgarro arterial.

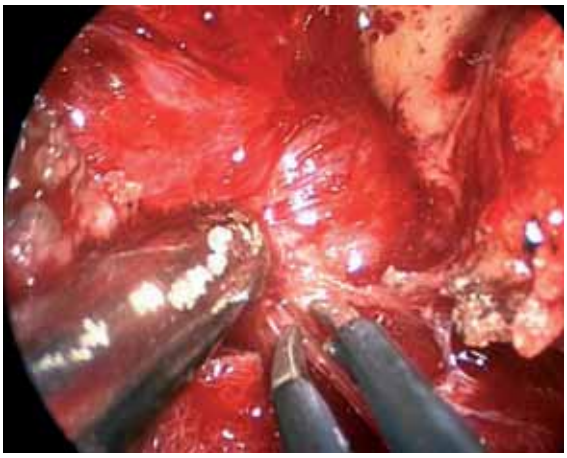

Figura 5. Utilización de clips de aneurisma para el control de un sangrado de carótida interna.

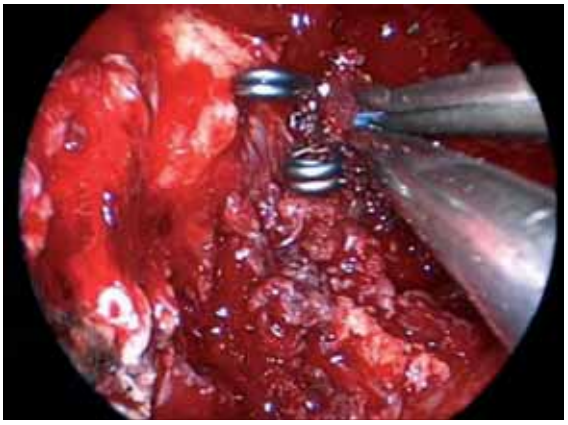

Debemos resaltar que la hemorragia debe ser controlada antes de trasladar al paciente a la sala de radiología intervencionista. En un futuro próximo se dispondrá de *stents* internos que permitirán preservar el vaso en casos seleccionados. Siempre que sea posible, es aconsejable realizar un test de oclusión antes de sacrificar el vaso. Todas las medidas disponibles deben utilizarse para evitar una hipoperfusión del cerebro, incluyendo la corrección de la hipovolemia y la transfusión, la hipertensión controlada para mantener la irrigación cerebral, la heparinización para evitar los embolismos la utilización de oxígeno al 100%.

Incluso en aquellos casos en que el sangrado esté bien controlado o la arteria haya sido reparada en la sala operatoria, es obligatoria una angiografía posoperatoria. También es necesario realizar una angiografía entre los 5 y los 14 días para descartar la formación de un pseudoaneurisma.[21,22]

• GRANDES DEFECTOS DE LA BASE DE CRÁNEO

Carrau RL, Snyderman CH, Prevedello DM, Kassam AB, Massegur H

La fístula de LCR es nuestra complicación más frecuente. Entre todos los aspectos del tratamiento quirúrgico, planificación, abordaje, extirpación, reconstrucción y curas posoperatorias, es el apartado de la reconstrucción el que requiere el mayor esfuerzo y un perfeccionamiento constante. La prevención y el tratamiento de las fístulas LCR posoperatorias ha evolucionado siguiendo la identificación secuencial de aquellos factores que contribuyen a su aparición. Por tanto, lo que sigue es un reflejo de nuestra curva de aprendizaje. Estos factores incluyen el tamaño del defecto, extensión de la disección intracraneal y el espacio muerto resultante, la necesidad de abrir una cisterna aracnoidea o un ventrículo, el tipo de patología (p. ej. craneofaringioma), las características del paciente (p. ej. obesidad mórbida), la irradiación de la base de cráneo o del cerebro previa a la cirugía, el sangrado subaracnoideo y la técnica de reparación.

Deschler et al.[28] y Fénix-Erfan et al.[23] publicaron una tasa de fístulas LCR del 13 y del 29% después de abordajes tradicionales de la base de cráneo anterior. Sekhar et al.[24] encontraron una tasa del 20,3% en pacientes con abordajes tradicionales de base de cráneo afectos de cordoma o condrosarcoma. Nuestra tasa de fístulas LCR posoperatoria fue de 18,6%, la cual es similar en los procedimientos anteriormente descritos.

• Reconstrucción con injertos libres

En nuestros inicios, las técnicas de reconstrucción después de AEA estaban basadas en el uso de injertos libres de tejido. Estas técnicas fueron adoptadas por la experiencia

acumulada en el tratamiento de las fístulas de LCR espontáneas y las asociadas con cirugía endoscópica nasosinusal y traumatismos.[29] Mejoramos y modificamos las técnicas para poder cerrar mayores defectos que suponían altos flujos de LCR. Los injertos de varias capas eran fundamentales para cubrir completamente el defecto y conseguir una perfecta reconstrucción transdural.

Primero colocamos un injerto subdural (entre el cerebro y la duramadre) de matriz de colágeno (*Duragen, Integra Life Sciences*) (figura 6A); esto disminuye la salida de LCR y ayuda a obliterar el espacio muerto intradural. Este injerto subdural debe extenderse más allá de los márgenes del defecto en 5-10 mm en todas las direcciones. La matriz de colágeno es blanda y maleable; por tanto, puede ser fácilmente manipulada cerca de las estructuras neurovasculares. Después del injerto subdural, colocamos un injerto de dermis acelular (*Alloderm, Life Cell Corp*, Branchburg, New Jersey) (figura 6B) o fascia, dentro del espacio epidural (entre la dura y la base de cráneo). Ocasionalmente, el defecto carece de un margen óseo que soporte el injerto. En estos casos, el injerto de dermis acelular se aplica extracraneal (en el lado nasal del defecto). Independientemente del tipo de tejido, es crítico denudar de mucosa toda la periferia del defecto. Esta área estará en contacto directo con el injerto y permitirá su revascularización evitando la formación de un mucocele entre el injerto y el defecto. Si es posible, el injerto se sutura a la dura restante utilizando U-clips de nitinol (*Medtronic U-clips*, Memphis, TN) (figura 6C). Debe reconocerse que, aun usando U-clips, la sutura endonasal es técnicamente difícil, y que los U-clips únicamente proporcionan unos puntos de anclaje que previenen la migración del injerto, pero que no sellan la línea de sutura (figura 6E).

Una vez quedemos satisfechos con la colocación del injerto, los márgenes se refuerzan con celulosa oxidada y cola sintética (*Duraseal, Confluent Surgical*, Waltham, MA), que se reparte por encima de los límites del injerto. Se utiliza esponja de gelatina absorbible para mejorar la fijación. Un taponamiento absorbible fija el injerto y lo aísla del flujo aéreo nasal; también contribuye a pegar el injerto recubriendo las concavidades y convexidades de la base de cráneo. Ello produce una mejor distribución de la presión ejercida por el taponamiento no absorbible y reduce la posibilidad de adherencias del injerto con el taponamiento, reduciendo por tanto los movimientos del conjunto durante su extracción, a los 3-5 días posoperatorios. Como capa final de soporte, utilizamos un balón de una sonda de Foley del número 12 o una esponja expandible de 10 cm. Esto estabiliza y refuerza los márgenes de la reconstrucción y previene una hernia cerebral.

Es crítico que la inserción y el inflado del balón se realicen bajo visión endoscópica. El excesivo inflado puede resultar en una compresión de las estructuras intracraneales o del nervio óptico. En efecto, el uso del balón está relativamente contraindicado si los nervios ópticos o el quiasma han sido expuestos durante la disección. El taponamiento con esponja expandible es más adecuado en estos casos. Habitualmente sacamos el taponamiento a los 3–5 días de la cirugía.

Para defectos moderados de la base de cráneo, también usamos un injerto libre de mucosa procedente del cornete medio en lugar de la dermis acelular. Los injertos de grasa abdominal pueden servir como fijador de los márgenes o como un recubrimiento biológico para la reconstrucción multicapa. La grasa abdominal también es útil para obliterar los espacios tales como el seno esfenoidal, el receso clival o los defectos nasofaríngeos después de un abordaje transnasal del clivus inferior o del odontoides (figura 6D). Esto añade morbilidad por la incisión abdominal, como la cicatriz y la infección potencial, el hematoma o la formación de seroma.

El injerto libre en multicapa resulta en una incidencia de fístula de LCR posoperatoria que oscila entre un 20 y un 30%. A pesar de todo, casi todas estas fístulas pueden ser controladas con una segunda cirugía endoscópica para asegurar la reconstrucción y, en algunos casos, con un drenaje lumbar durante 3-5 días. Estas revisiones endoscópicas nos han enseñado que la mayoría de fístulas de LCR secundarias son debidas a la migración del injerto o por la formación de fístula en el área más decli-

Figura 6.

A. Matriz de colágeno (flecha, dg) colocada intradural como primera capa del cierre de un defecto quirúrgico de base de cráneo.
B. Injerto de dermis acelular.
C. Sutura con U-clips del injerto de dermis acelular.
D. Balón de sonda de Foley (sF) utilizado como último eslabón para sostener el injerto multicapa.
E. Grasa abdominal colocada en defecto quirúrgico.

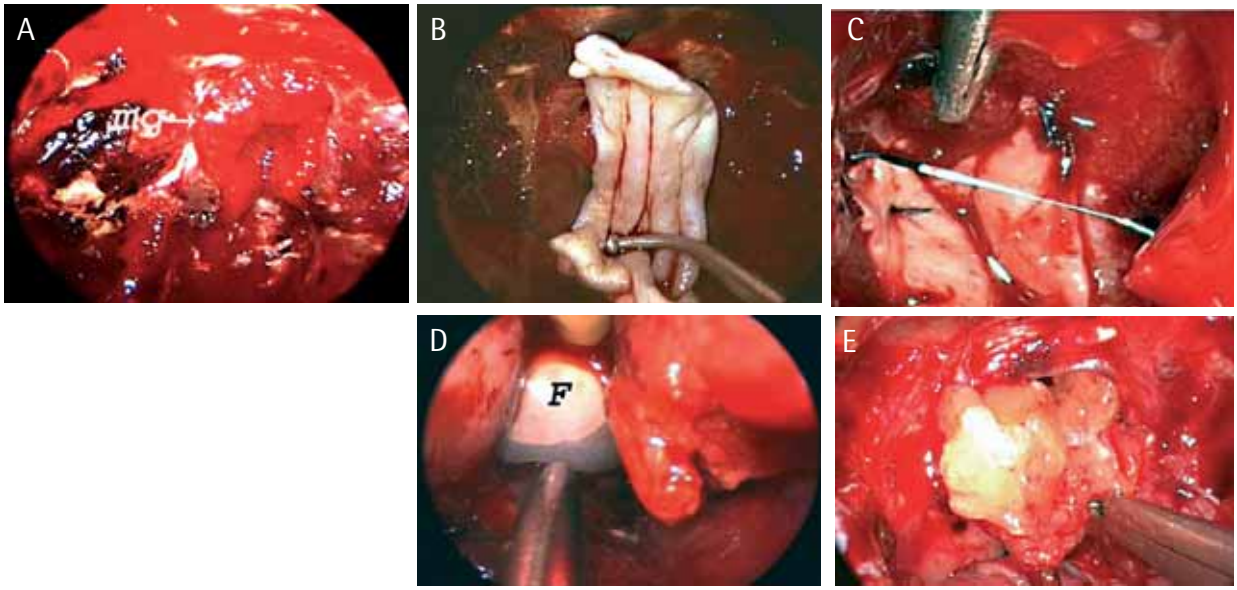

ve. La incidencia global de meningitis bacteriana posoperatoria en nuestras primeras 440 AEA fue menos del 3%, que es similar a la incidencia asociada con la de las técnicas de abordaje de base de cráneo abiertas. A pesar de ello, en esos momentos consideramos que una incidencia de 20-30% de fístula de LCR era excesivamente alta y decidimos buscar opciones que proporcionaran injertos vascularizados.

• Reconstrucción con colgajos vasculares pediculados

• Colgajo nasoseptal o de Hadad-Bassagasteguy

Durante los últimos dos años hemos adoptado el uso de injertos con pedículo vascular como nuestro método preferido de reconstrucción. La técnica que usamos más comúnmente es la de Hadad-Bassagasteguy (HB), que es un colgajo vascular que comprende el mucoperiostio y mucopericondrio del tabique nasal, pediculado a la arteria nasoseptal, una rama de la arteria septal posterior (una rama terminal de la arteria maxilar interna)[30] (figura 7A).

Se hace descongestión con oximetazolina al 0,05%. El septum nasal se infiltra con una solución de lidocaína con 0,5-1% de epinefrina al 1/100.000 a 1/200.000 para hidrodisección del mucopericondrio y para mejorar la hemostasia. El cornete inferior es luxado lateralmente para exponer toda la superficie del tabique nasal, desde el surco olfatorio hasta el suelo nasal. Para facilitar la técnica bimanual, como parte de nuestro abordaje más usual, normalmente nosotros extirpamos uno de los cornetes medios, normalmente el derecho. La resección del cornete medio también facilita la exposición del receso esfenoetmoidal, facilitando la visualización del pedículo vascular del HB. La lateralidad del injerto viene determinada por varios factores.

Las lesiones que requieran una disección del receso pterigoideo lateral o de la fosa pterigomaxilar comprometerán la irrigación del colgajo; por tanto, el injerto deberá ser preparado en el lado contrario a la lesión. Del mismo modo, una lesión que invada el rostrum del esfenoides o el mucoperiostio septal obligará a obtener el colgajo del lado contralateral.

Los defectos que resultan de la resección de las lesiones mediales que no requieren una disección lateral significativa pueden ser reconstruidos con un colgajo obtenido desde los dos lados. En estos casos, el lado se decide por la anchura de la cavidad nasal o la ausencia de crestas septales (que aumentan el riesgo de perforación del colgajo durante su disección). Para los cirujanos diestros, el lado derecho es normalmente el más fácil de disecar, especialmente si el cornete medio ha sido extirpado. El tamaño y la forma del posible defecto deben ser tenidos en cuenta a la hora de diseñar y obtener el colgajo. En general, es mejor sobreestimar el tamaño y, al final, recortar el colgajo, aunque raramente es necesario.

Para obtener el colgajo se requieren dos incisiones paralelas que siguen el plano sagital del septum, una sobre la cresta maxilar y otra unos 2 cm por debajo del extremo superior del septum (así se preserva parte del epitelio olfativo). Estas incisiones se juntan mediante una incisión vertical a nivel de la cabeza del cornete inferior o tan cerca de la columela como sea posible. Modificamos la situación de estas incisiones dependiendo de las áreas específicas que deseamos reconstruir o para asegurar unos márgenes oncológicos adecuados. La incisión superior se extiende lateralmente hasta cruzar el rostrum del seno esfenoidal a nivel del ostium natural, con una inclinación inferior. La incisión inferior se extiende siguiendo el margen libre del septum posterior y, entonces, se lateraliza cruzando la coana posterior (por debajo del suelo del esfenoides). Usamos un electrobisturí de aguja (figura 7B), aislado, para incidir la mucosa, aunque también puede utilizarse bisturí o tijera. La disección del colgajo se inicia en la parte anterior usando un disector de Cottle o un aspirador-disector, siguiendo el plano subpericóndrico (figura 7C).

Todas las incisiones deben ser completadas antes de levantar el colgajo, porque de lo contrario se hace difícil orientar el colgajo y mantener su tensión una vez ha sido desinsertado.

La disección del colgajo en la cara anterior del esfenoides debe hacerse con sumo cuidado, puesto que es la parte que contiene el pedículo vascular. El colgajo se guarda en la nasofaringe o dentro del seno maxilar hasta que se utiliza para la reconstrucción.

Además de las anteriores variaciones, el colgajo de HB puede ser modificado en longitud y anchura. Todo el mucoperiostio y el mucopericondrio ipsilateral pueden ser preservados para cubrir los defectos que incluyen la base de cráneo anterior, desde la pared posterior del seno frontal a la silla turca y de órbita a órbita. Puede obtenerse un colgajo más amplio extendiendo la incisión inferior de forma más lateral, en el suelo de la fosa nasal. Un estudio anatomo-radiológico del colgajo HB que compara el tamaño relativo de la base anterior de cráneo con el del colgajo nasoseptal mostró que los mayores defectos de la base de cráneo pueden ser completamente cubiertos con el colgajo de Hadad-Bassagasteguy.[30,31] Además, los colgajos bilaterales son conceptualmente posibles, aunque raramente utilizados.

Se hace una reparación en multicapa después de la extirpación de las lesiones. La matriz de colágeno (*Duragen, Integra Life Sciences*) se coloca como se ha descrito previamente. El colgajo HB se sitúa en la cara nasal, por encima de los márgenes del defecto óseo. Debemos resaltar que la mucosa alrededor del defecto debe ser completamente extirpada antes de colocar el injerto, para prevenir una mala cicatrización o la formación de un mucocele (figura 7D). El colgajo HB se refuerza con celulosa oxidada o cola sintética (*Duraseal, Confluent Surgical Inc*, Waltham, MA) (figura 7E), tal como se ha descrito para los colgajos libres.

Las colas sintéticas no se utilizan nunca entre los injertos o bajo el colgajo, puesto que impide el contacto directo con el tejido y su cicatrización.

Es de suma importancia separar el colgajo del taponamiento nasal usando algún tipo de material, como esponja o película de gelatina absorbible.

Esto impedirá la tracción del injerto cuando se retire el taponamiento. Además, debe tenerse en consideración que puede ocurrir una torsión o un desplazamiento del injerto subyacente durante la colocación del taponamiento; por tanto, el cirujano debe estar atento y el taponamiento debería ser colocado y retirado bajo visión endoscópica directa. El taponamiento se retira a los 3-5 días. Se utilizan placas de silicona para proteger la pared septal denudada y se dejan durante unos 10-20 días.

La utilización del colgajo nasoseptal para la reconstrucción de los defectos de base de cráneo nos ha supuesto una disminución de nuestra incidencia de fístula LCR posoperatorias.[30] Esta incidencia ha sido reducida a tasas inferiores al 5%, comparable a las técnicas abiertas tradicionales. Esta técnica ofrece varias ventajas, tales como que no se hace necesario un segundo abordaje o que no es necesaria ninguna incisión externa, además de que el colgajo puede ser preparado endoscópicamente. El mayor inconveniente de este colgajo es que debe ser proyectado antes de la extirpación de la lesión, ya que su vascularización podría verse comprometida durante la esfenoidotomía y la septectomía posterior. Además, el colgajo de HB no está siempre disponible, debido a cirugías previas o a que el tumor compromete el pedículo o los límites del mismo. En pacientes bien seleccionados, el colgajo HB puede ser rediseñado y reutilizado; sin embargo, hemos desarrollado dos nuevos colgajos pediculados:

Figura 7.

A. Coana de fosa nasal izquierda en espécimen inyectado, en la que se puede observar el curso de la arteria septal posterior (S: Septum, AC: Arco Coanal, O: Ostium del seno esfenoidal, NS: arteria septal posterior, CM: Cornete Medio, CI: Cornete Inferior).
B. Inicio de la incisión a nivel de coana (fosa nasal derecha) con electrobisturí de aguja para la creación del colgajo de Hadad-Bassagasteguy (CM: Cornete Medio, C: Coana, S: Septum).
C. Disección subpericóndrica-subperióstica del colgajo de Hadad-Bassagasteguy (fosa nasal derecha. S: Septum, CM: Cornete Medio, HB: colgajo).
D. Colocación del colgajo de Hadad-Bassagasteguy (HB) sobre el defecto de base de cráneo.
E. Cola sintética para fijación del colgajo.

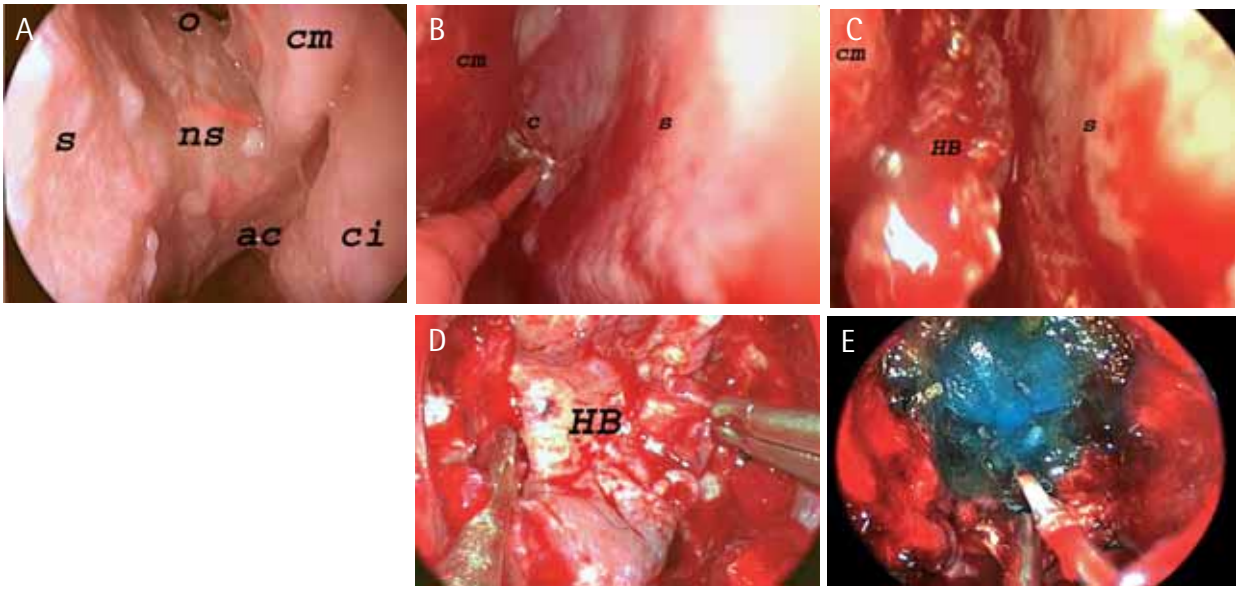

• Colgajo de cornete inferior pediculado

Los pacientes que han sufrido una septectomía o grandes esfenoidotomías en cirugías previas no tienen la posibilidad de creación de un colgajo HB, puesto que su irrigación se ha visto comprometida. Es entonces cuando deben ser considerados los injertos libres u otros colgajos regionales. El colgajo de cornete inferior pediculado está basado en la arteria turbinal inferior, una rama terminal de la arteria nasal postero-lateral; rama de la arteria esfenopalatina.[32] Su diseño y preparación requiere el conocimiento de la anatomía de la arteria nasal postero-lateral. Esta arteria desciende de forma vertical o anteroinferior, por encima de la lámina perpendicular de proceso ascendente del hueso palatino, proporcionando una rama medial que irriga al cornete medio. La arteria tiene un curso descendente y penetra en el cornete inferior en su parte superior, a 1 cm o 1,5 cm de su extremo posterior.[33] Algunos autores han descrito que esta arteria terminal puede encontrarse incluida en el hueso (50%) (figura 8) o en tejido blando (14%), o siguiendo un patrón mixto (36%).[34] La arteria transcurre superficial 1,2 cm de promedio antes de penetrar en el hueso y en el tejido blando para dividirse en varias ramas (de 2 a 6).[34]

Para preparar este colgajo, se descongestiona la cavidad nasal y se inyecta una solución de lidocaína al 1% con epinefrina al 1/100.000 en la pared lateral de la fosa nasal, justo por delante del cornete inferior. Habitualmente, preparamos el colgajo de cornete inferior del mismo lado del defecto óseo, para minimizar la distancia entre el pedículo y el defecto. La medialización del cornete ayuda a exponer totalmente su cara lateral. Teniendo en cuenta que el colgajo de cornete inferior es considerablemente menor que el colgajo HB, se hace necesario obtener la totalidad de la superficie del cornete para asegurar un tamaño adecuado. Es mejor identificar primero la arteria esfenopalatina en su salida del orificio esfenopalatino y seguirla distalmente hasta identificar la arteria nasal postero-lateral. Se practican dos incisiones paralelas siguiendo el plano sagital del cornete inferior: una justo por encima de la inserción lateral y otra siguiendo el extremo caudal. Se juntan las dos incisiones con una sección vertical de la cabeza del cornete. Se inicia la elevación del mucoperiostio desde la parte anterior del cornete inferior. La cantidad de hueso que puede disecarse es variable. La lesión del pedículo vascular es más frecuente en su punto de entrada. Además, es importante preservar la arteria nasal postero-lateral en su curso descendiente sobre el proceso ascendente del hueso palatino. Cabe la posibilidad de que su curso sea anterior a la pared posterior del seno maxilar; por tanto, debe tenerse en consideración cuando se amplíe la antrostomía maxilar en sentido posterior. Puede obtenerse un colgajo más amplio si se extiende la incisión inferior hasta incluir el mucoperiostio del cornete e, incluso, el del meato medio. Una vez elevado, el mucoperiostio se despliega y moviliza para cubrir el defecto de la base de cráneo. El colgajo puede aplicarse directamente a la dura, al hueso o sobre un injerto libre. Tal como se ha descrito en las otras técnicas, es crítico extirpar todo el tejido devascularizado y la mucosa entre el defecto y el colgajo. Se fija y se tapona la fosa nasal siguiendo los pasos descritos en las otras técnicas. De acuerdo al análisis anatómico del colgajo de cornete inferior, la superficie es aproximadamente de 4,97 cm^2 (2,8 cm de longitud por 1,7 cm de anchura).[35] Los colgajos bilaterales también pueden obtenerse si es necesario cubrir defectos más amplios.

Las limitaciones del colgajo de cornete inferior consisten en que el ángulo de rotación del pedículo es mucho menor

Figura 8. Arteria turbinal inferior incluida en el hueso (fosa nasal derecha. CE: *Crista Etmoidalis*, EP: arteria esfenopalatina, TP y asterisco: arteria turbinal inferior).

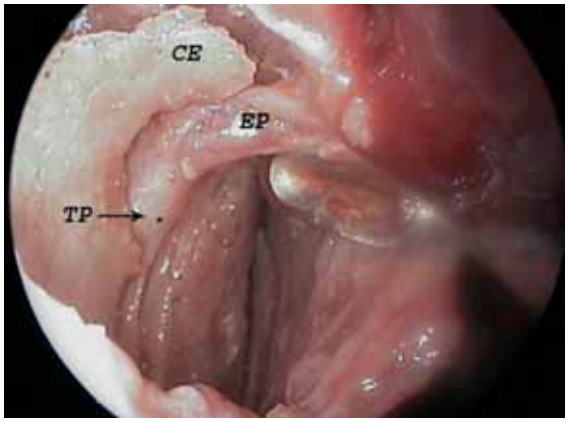

que el del colgajo de HB. Es más adecuado para defectos posteriores de la silla turca o parasellares, áreas mediocli-vales, puesto que su tamaño limita su uso para la reconstrucción de defectos de la base anterior de cráneo. Otra desventaja es la formación de costras en el periodo posoperatorio. El recubrimiento mucoso de la zona donante se produce a las 3-4 semanas.[32]

• Colgajo de fascia temporoparietal

El colgajo temporoparietal es una opción bien conocida para la reconstrucción de diversos defectos de cabeza y cuello. Su anatomía y técnica quirúrgica han sido bien descritas.[36] Recomendamos su utilización en pacientes en los cuales no puede obtenerse ningún colgajo viable, especialmente en aquellos pacientes que han sido sometidos a radioterapia.

El colgajo de fascia temporoparietal es una capa de fascia consistente que está conectada a los tabiques fibrosos que recubren el tejido subcutáneo. Su irrigación depende de la arteria temporal superficial, que se incorpora a la fascia temporoparietal a la altura del arco cigomático.[37] En la mayoría de pacientes, la arteria se divide en la rama frontal anterior y la parietal posterior a nivel del arco cigomático (61-88%); a pesar de todo, el punto de bifurcación puede ser superior al arco (4-26%) o inferior a éste (7-12%).[37,38] La rama frontal del nervio facial transcurre justo por debajo de la fascia temporofacial después de cruzar la cara superficial del arco cigomático.[39] La fascia temporofacial se extiende en forma de abanico desde la región preauricular, abarcando un área tan amplia como 14 x 14 cm.[40]

Su preparación y transposición dentro de la cavidad nasal se hace después de la resección completa, una vez se ha delimitado el defecto final. Es posible obtenerlo de ambos lados; sin embargo, nosotros lo utilizamos del mismo lado del defecto. Las incisiones o cicatrices previas pueden modificar el lado escogido.

Si no se ha realizado como parte del abordaje endoscópico ampliado, practicamos una etmoidectomía anterior y posterior completa y una antrostomía maxilar. Se identifican y se colocan clips en las arterias esfenopalatina y la nasal posterior, y se cortan a nivel del agujero esfenopalatino. Se extirpa la pared posterior del seno maxilar siguiendo, de forma retrógrada, la arteria esfenopalatina. La extirpación de hueso se amplía lateralmente hasta incluir la pared lateral del seno maxilar, abriendo una amplia comunicación con la fosa infratemporal. La arteria palatina descendente se identifica y se diseca de su canal para permitir el desplazamiento del contenido de la fosa pterigopalatina en sentido inferior y lateral. El ganglio pterigopalatino puede ser preservado, pero el nervio vidiano debe ser sacrificado para permitir su desplazamiento. Estas dos maniobras permiten exponer la base de ambas apófisis pterigoideas. En este momento, se rebaja el proceso anterior de las apófisis pterigoides usando una fresa de alta velocidad. Este paso da acceso a la fosa infratemporal, permite la movilización de la arteria maxilar interna y ensancha el corredor para la transposición del colgajo de fascia temporoparietal.

El colgajo se prepara usando la técnica convencional, a través de una incisión hemicoronal que llegue hasta los folículos pilosos (figura 9A).

Es necesario poner atención para no lesionar la arteria temporal superficial, que transcurre justo por debajo de la piel.

La disección de la arteria del tejido subcutáneo permite elevar el colgajo. Cuando se ha expuesto suficiente superficie, se incide la fascia en su límite lateral y se separa del cráneo y de la fascia profunda hasta su pedículo. La capa superficial de la fascia temporal profunda se incide verticalmente, y la fascia se separa del músculo y de la superficie lateral del arco cigomático. Esto crea un túnel amplio entre la capa superficial de la fascia temporal profunda que permitirá el pedículo sin que sufra compresión. La cantotomía lateral permite exponer el músculo temporal, que se separa de la pared orbitaria lateral y de la fisura pterigomaxilar. Esto crea un túnel que comunica el temporal, la fosa infratemporal y el abordaje transpterigoideo. Se pasa una guía metálica dentro de la nariz, bajo control endoscópico, para posteriormente tunelizar los tejidos

Figura 9.
A. Incisión hemicoronal y obtención del colgajo de fascia temporoparietal.
B. Tunelización con dilatador y guía metálica.
C. Tracción del colgajo desde la fosa nasal con la guía metálica.

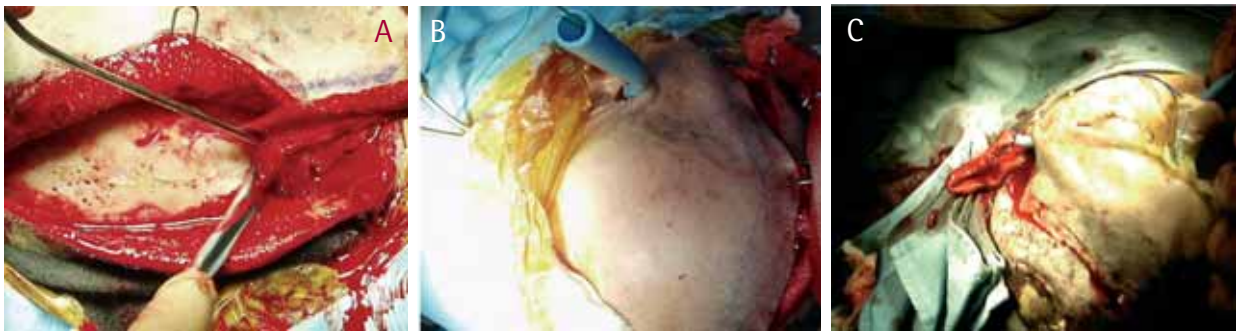

blandos con dilatadores percutáneos de traqueostomía (figura 9B).

Cuando se ha creado un túnel adecuado, se retiran los dilatadores, y el colgajo se fija a la guía metálica. Tirando de la parte nasal de la guía, el colgajo pasa a través del túnel hacia la cavidad nasal. Se ayuda la maniobra desde la parte externa (figura 9C). Evitamos la rotación del colgajo durante este paso, puesto que resultaría en un compromiso de la irrigación. Se sutura la incisión externa y se deja un drenaje aspirativo. La reconstrucción de la base de cráneo se realiza de la misma forma en que se ha descrito para las otras técnicas.

El colgajo de fascia temporoparietal proporciona una amplia superficie, procedente de una zona que, habitualmente, no se irradia en tumores de base de cráneo. Es maleable pero gruesa y tiene un excelente arco de rotación. No obstante, requiere un abordaje externo con su cicatriz y un cierto riesgo de alopecia y de lesión de la rama frontal del nervio facial, y la creación de un corredor endoscópico.

- **Uso de drenaje lumbar**

No somos partidarios del drenaje lumbar rutinario en el periodo posoperatorio.

En general, cualquier paciente que desarrolla una fístula de LCR posoperatoria se reopera tan pronto como es posible para cerrar endoscópicamente el defecto. Si el paciente tiene un alto flujo, se propone un drenaje lumbar que se mantiene durante 3-5 días, utilizando un drenaje intermitente de 50 ml de LCR cada 8 h. Preferimos esto a un drenaje abierto, puesto que puede producirse un excesivo drenaje con los cambios de posición del paciente.

Hemos identificado varios factores que pueden contribuir a la fístula de LCR, tales como un alto índice de masa corporal (asociada a una alta presión ventricular), la cirugía de los craneofaringiomas o las lesiones que afectan las cisternas, o que requieren la apertura de las cisternas aracnoideas o de los ventrículos (figuras 10 y 11), escasa capacidad de cicatrización secundaria al uso de corticoides, diabetes, enfermedad de Cushing o radionecrosis.

Excepcionalmente, los pacientes tienen fístulas LCR que persisten después de una reexploración endoscópica, cierre y drenaje lumbar. En tales situaciones, la presión de LCR se mide y, si se detecta un hidrocéfalo a alta presión, se realiza una derivación permanente.

• COMPLICACIONES SISTÉMICAS Y HORMONALES

Casajuana E, Massegur H, Snyderman CH, Gardner P, Mintz A

Las complicaciones sistémicas suelen tener relación directa con la cirugía transesfenoidal para la resección de adenomas pituitarios.

La enfermedad de Cushing es la patología más común de la glándula pituitaria asociada con complicaciones sistémicas.[41]

Fahlbusch et al. observan una tasa de trombosis venosa profunda por embolismo pulmonar del 4% y una tasa de mortalidad del 2%, relacionada con la neumonía posoperatoria.[42] Sen et al. tienen una tasa de complicaciones sistémicas del 6,9% en pacientes sometidos a cirugía de base de cráneo para el tratamiento de los cordomas.[43]

Hentschel et al.[44] encuentran un 32% de complicaciones sistémicas mayores después de una cirugía de base de cráneo estándar en pacientes mayores de 70 años. Las complicaciones sistémicas fueron significativamente más frecuentes en los pacientes de mayor edad que en el grupo de jóvenes (11%). Dias et al. tienen una tasa de complicaciones sistémicas del 10% cuando estudian una población con una edad media de 60 años que sufrieron cirugía de la base de cráneo tradicional.[45]

Figura 10. Después de resección de craneofaringioma. Visión endoscópica de las Arterias Cerebrales Anteriores y comunicante anterior (ACA), Quiasma óptico (Q).

En nuestra experiencia, la tasa de complicaciones sistémicas después de AEA es menor del 5%. Los pacientes mayores de 60 años son más propensos a este tipo de complicaciones. Los procedimientos de nivel IV también están asociados a una mayor incidencia de complicaciones sistémicas.

Gran parte de las lesiones abordables mediante cirugía endoscópica endonasal transesfenoidal se localizan en la región hipotálamo-hipofisaria, cuyo papel en la regulación endocrinológica es fundamental. La incidencia de insuficiencia hipofisaria anterior y/o posterior en pacientes intervenidos mediante esta técnica quirúrgica es menor que en los casos sometidos a microcirugía transesfenoidal.[46-50] En las series históricas de cirugía pituitaria transesfenoidal publicadas por Ciric, la incidencia media de insuficiencia adenohipofisaria y de diabetes insípida es del 19,4 y del 17,8%, respectivamente[46] mientras que en la serie de Cappabianca en base a 146 casos intervenidos por vía endonasal endoscópica (125 macroadenomas, 21 microadenomas) la incidencia es del 13,6 y del 3,4%,[51] siendo estos resultados similares a los obtenidos por otros autores.[52]

Evitar resecar la fina capa de tejido hipofisario anterior normal, situada bajo la superficie del diafragma selar, será suficiente en la mayoría de los casos para prevenir la aparición posoperatoria de insuficiencia pituitaria anterior. Por otro lado, minimizar la manipulación sobre el tallo hipofisario reduce el riesgo de diabetes insípida.[46]

Figura 11. Visión endoscópica del III ventrículo.

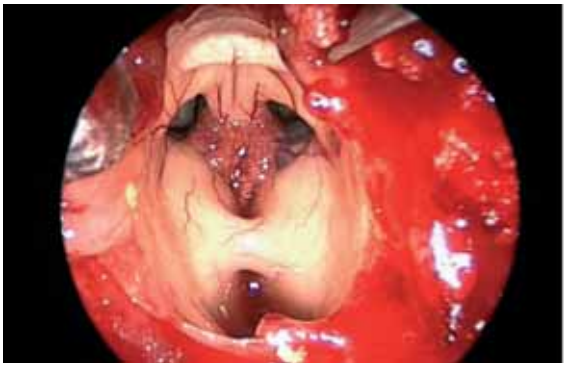

En los craneofaringiomas, la resección total de la tumoración debe ser el objetivo final de la cirugía, a pesar de asociarse a una mayor incidencia de insuficiencia hipofisaria, que podrá suplirse mediante tratamiento hormonal sustitutivo. En pacientes previamente intervenidos con recidiva tumoral, existe un mayor riesgo de déficits hipofisarios posquirúrgicos que en aquellos intervenidos por primera vez.[53,54]

Antes de practicar cualquier procedimiento quirúrgico a nivel hipofisario se debe realizar un estudio hormonal completo, solicitando niveles plasmáticos de FSH, LH, GH, IGF-1, TSH, T4, T3, prolactina, ACTH y cortisol, así como niveles de cortisol en orina de 24 h.

El diagnóstico de diabetes insípida se basa en los valores de sodio y osmolaridad plasmáticos (aumentados) y densidad y osmolaridad urinarias (disminuidas).[53] Si la diuresis es >1.200 ml en 6h, se iniciará tratamiento con desmopresina endovenosa o subcutánea hasta normalizarse la diuresis y los valores de sodio y osmolaridad.

Debe tenerse en cuenta que en caso de administrarse sueroterapia excesiva la producción de orina aumentará, sin que esto implique una alteración en el eje hipotálamo-hipofisario. En la mayoría de los casos la alteración es transitoria y el tratamiento puede ser suspendido a los pocos días; si el déficit de ADH persiste, será necesario mantener el tratamiento con desmopresina endonasal.

En pacientes con hipocortisolismo posquirúrgico, es de vital importancia la administración de corticosteroides (sobre todo en los casos con enfermedad de Cushing).

Debe administrarse hidrocortisona 100 mg/8 horas el día de la cirugía, continuando con la misma dosis durante las primeras 24 h tras la intervención y reduciéndola en los días sucesivos hasta 30 mg por día (20-0-10). Se ha de mantener esta dosis hasta la recuperación de la función normal del eje hipotálamo-hipofisario-adrenal, lo cual puede ocurrir en pocas semanas o tardar hasta un año.

Otra alteración a tener en cuenta es la posible aparición días o semanas después de la cirugía de hiponatremia, que deberá ser corregida para evitar síntomas como náuseas, vómitos y alteración del nivel de conciencia.[55]

Evidentemente, la valoración de los pacientes por endocrinólogos pre y posquirúrgicamente es básica para un correcto seguimiento y para la administración de tratamiento hormonal sustitutivo si es necesario.[51]

• AFECTACIÓN DE PARES CRANEALES

Prevedello DM, Carrau RL, KassamAB, Snyderman AH, Gardner P

La cirugía transesfenoidal microscópica en pacientes con tumores que es equivalente a la que requiere un nivel II, tal como adenomas pituitarios, estuvo asociada con una tasa de deterioro visual que variaba entre 0,6 y 2,6%.[56-58] El deterioro visual en pacientes a los que se les practicaba una resección transcraneal de los meningiomas del *Tuberculum sellae*, que son equivalentes al nivel IV, ocurre en 10-29% de los casos.[59-62]

Sekhar et al.[24] comunican que el 33% de los pacientes a los que se les practicó una cirugía de base de cráneo tradicional por un cordoma sufrieron un déficit de algún par craneal. Del mismo modo, los condrosarcomas se asociaron a una incidencia de nuevos déficits neurológicos posoperatorios en un 41% de los casos.

La incidencia de lesión nerviosa en nuestros casos de niveles II y III es menor del 1%, y en los casos de niveles IV y V, menor del 8%.

Como es lógico, la incidencia de lesiones nerviosas se relaciona con los procedimientos de niveles IV y V.

Mientras que las disecciones intradurales comportan un mayor riesgo de complicaciones, nuestra incidencia puede compararse favorablemente a las de los abordajes tradicionales.[19,24,45,58-60,63] Tal y como se ha discutido previamente, esto tiene relación con una adecuada selección de los pacientes, a la experiencia y entrenamiento del equipo

quirúrgico, y al soporte institucional y de los servicios auxiliares. La experiencia adecuada en los niveles II y III es absolutamente imprescindible antes de progresar a abordajes que requieren una mayor complejidad (figura 12).

Laws[19] encontró 4 casos (0,14%) de hemorragia posoperatoria en 3.061 pacientes que se sometieron a cirugía transesfenoidal microscópica. Sudhakar[58] et al. tienen una tasa personal de hematoma posoperatorio después de cirugía transesfenoidal del 0,8%. Además, en una revisión de la literatura encuentra una incidencia de algo más del 3%. Fénix-Erfan et al. tienen una tasa del 2,3% de compresión cerebral, debido al uso de un injerto utilizado para la reconstrucción después de un abordaje transbasal para lesiones de la base de cráneo anterior.[23] Origitano et al. tienen un 7,4% de incidencia en déficits neurológicos secundarios a hematomas posoperatorios o por problemas con el colgajo de reconstrucción después de cirugía de base de cráneo para tumores malignos.[63]

En nuestros pacientes tenemos alrededor de un 2% de complicaciones posoperatorias mediatas. Puesto que todos estos pacientes tenían un estado neurológico correcto inmediatamente después de la cirugía, consideramos que fueron situaciones no relacionadas con el tipo o el nivel de complejidad del abordaje.

Los hematomas dentro de los restos tumorales y los déficits visuales causados por un excesivo inflado del balón intranasal son complicaciones que pueden ocurrir después de cualquier abordaje de base de cráneo, independientemente de la complejidad de la disección quirúrgica.

• DESCOMPRESIÓN DEL NERVIO ÓPTICO[64-79]

Vescan AD, Carrau RL, Snyderman CH, Prevedello DM, Kassam AB

• Introducción

La pérdida de visión debido a lesión del nervio óptico es una circunstancia catastrófica. Las lesiones del nervio óptico pueden ser clasificadas basándose en la región anatómica afectada o en la etiología del trauma. Basados en la anatomía, la lesión puede ser clasificada como intraorbitaria, intracanalicular o intracraneal. Si están basadas en la etiología, pueden clasificarse en dos grandes grupos: traumático y no traumático. La lesión traumática del nervio óptico puede ser subclasificada como directa o indirecta. La lesión directa incluye la penetrante en la órbita o el canal óptico como la que resulta por la entrada de un cuerpo extraño o una fractura del ala menor del esfenoides. La lesión indirecta resulta, generalmente, de un traumatismo craneal. El mecanismo exacto de pérdida de visión después de un traumatismo indirecto no se explica fácilmente; no obstante, puede incluir un hematoma, un edema neural, la interrupción de la circulación microvascular y el transporte axonal, así como la avulsión del nervio. Las causas no traumáticas incluyen la compresión por tumores benignos o malignos, lesiones osteofibrosas, patologías inflamatorias tales como la enfermedad de Graves y las infecciones. Además, las neoplasias e infecciones como la mucormicosis pueden afectar la irrigación o invadir directamente el nervio.

El tratamiento óptimo para la neuropatía traumática no está bien definido. Las opciones terapéuticas incluyen la observación, altas dosis de corticoides intravenosos y la descompresión quirúrgica. En 1999, el *International Optic Nerve Trauma Study* (IONTS) trató

Figura 12. Visión endoscópica del tronco cerebral con el VI par dirigiéndose hacia el canal de Dorello, el V par en la parte superior y el tronco estato-acústico en la parte inferior.

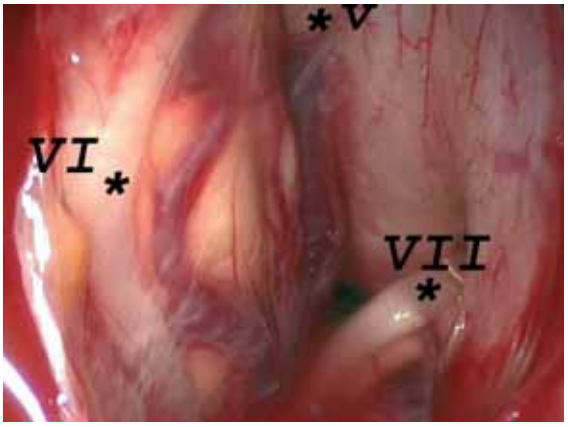

de contestar a la cuestión de cuál era la mejor opción terapéutica. Intentaron estudiar a pacientes tratados con una megadosis de esteroides y compararlos con los que, además, fueron sometidos a una descompresión del nervio óptico extracraneal adicional. Debido a la dificultad de reunir suficientes pacientes, se abandonó el proyecto y se optó por un estudio comparativo no aleatorio con grupos de tratamiento concurrentes. No se encontraron pruebas suficientes para saber cuál de los dos tratamientos, corticoterapia a altas dosis o descompresión del nervio óptico, era el mejor. Sin embargo, concluyeron que el tratamiento debe adaptarse a cada caso. Diversas publicaciones apoyaron o rechazaron la descompresión del nervio óptico (como coadyuvante al corticoide) para el tratamiento de la neuropatía óptica.

A pesar de la controversia, se acepta universalmente la descompresión del nervio óptico para aliviar su compresión (figura 13).

Esta intervención no está exenta de complicaciones; entre las más destacadas se encuentran las siguientes:

Figura 13. Descompresión del nervio óptico derecho y control intraoperatorio mediante navegador.

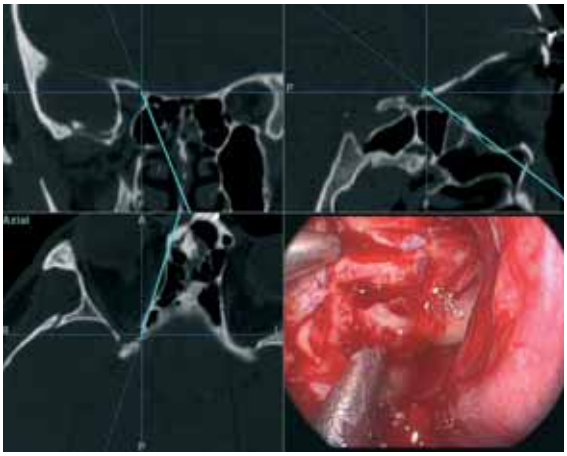

- **Fístula de LCR**

Si se produce una fístula de LCR, es mejor abordarla con una reexploración inmediata y la reparación endoscópica. Debe tenerse en cuenta que la acumulación de soluciones para la irrigación en la cavidad nasal, con el consecuente drenaje, puede parecer una fístula de LCR en el periodo posoperatorio inmediato. Sin embargo, es prudente realizar un test de beta2-transferrina o proteína beta-trace para confirmar la rinolicuorrea en un posoperatorio.

- **Epistaxis**

Si se produce una epistaxis abundante, normalmente procede de una rama de la arteria esfenopalatina, de la arteria etmoidal posterior o de la anterior; todas ella controlables con endoscopia. La angiografía con embolización está reservada para aquellos pacientes que no son candidatos quirúrgicos. El taponamiento nasal a ciegas en el contexto de un nervio óptico dehiscente puede aumentar la pérdida de visión.

- **Enfisema subcutáneo**

Debido a la dehiscencia de la pared medial de la órbita y del canal óptico, el sonado de la nariz o el estornudo pueden resultar en una significativa colección de aire y edemas faciales. Los pacientes deben ser advertidos sobre estas circunstancias. La observación y el uso de antibióticos, si existen signos de infección, pueden ser necesarios en estos casos.

- **Deterioro de la visión**

Puede darse un deterioro de la visión después de la descompresión del nervio óptico, relacionado con una lesión térmica del nervio debido a una irrigación inadecuada durante el adelgazamiento del canal óptico o a un accidente vascular que afecte a la arteria oftálmica. Además, pueden incrustarse pequeños fragmentos de hueso en el nervio durante la fractura externa del canal óptico si se utiliza una cucharilla.

BIBLIOGRAFÍA

1. Bragg K, Vanbalen N, Cook N. Future trends in minimally invasive surgery. AORN Journal 2005;82:1006-14, 1016-08; quiz 1019-22.
2. Cappabianca P, Alfieri A, de Divitiis E. Endoscopic endonasal transsphenoidal approach to the sella: towards functional endoscopic pituitary surgery (FEPS). Minim Invasive Neurosurg 1998;41:66-73.
3. Cappabianca P, Cavallo LM, de Divitiis E. Endoscopic endonasal transsphenoidal surgery. Neurosurgery 2004;55:933-40.
4. Carrau RL, Jho HD, Ko Y. Transnasal-transsphenoidal endoscopic surgery of the pituitary gland. Laryngoscope 1996;106:914-8.
5. Doglietto F, Prevedello DM, Jane JA, Han J Jr., Laws ER Jr. Brief history of endoscopic transsphenoidal surgery-from Philipp Bozzini to the First World Congress of Endoscopic Skull Base Surgery. Neurosurg Focus 2005;19:E3.
6. Jane JA Jr., Han J, Prevedello DM, Jagannathan J, Dumont AS, Laws ER Jr. Perspectives on endoscopic transsphenoidal surgery. Neurosurg Focus 2005;19:E2.
7. Kassam A, Snyderman CH, Mintz A, Gardner P, Carrau RL. Expanded endonasal approach: the rostrocaudal axis. Part I. Crista galli to the sella turcica. Neurosurg Focus 2005;19:E3.
8. Kassam A, Snyderman CH, Mintz A, Gardner P, Carrau RL. Expanded endonasal approach: the rostrocaudal axis. Part II. Posterior clinoids to the foramen magnum. Neurosurg Focus 2005;19:E4.
9. Kassam AB, Gardner P, Snyderman C, Mintz A, Carrau R. Expanded endonasal approach: fully endoscopic, completely transnasal approach to the middle third of the clivus, petrous bone, middle cranial fossa, and infratemporal fossa. Neurosurg Focus 2005;19:E6.
10. Kassam AB, Snyderman C, Gardner P, Carrau R, Spiro R. The expanded endonasal approach: a fully endoscopic transnasal approach and resection of the odontoid process: technical case report. Neurosurgery 2005;57:E213.
11. Kumar U, Gill IS. Learning curve in human laparoscopic surgery. Curr Urol Rep 2006;7:120-4.
12. McIntyre T, Jones DB. Training methods for minimally invasive bariatric surgery. Surg Technol Int 2005;14:57-60.
13. Laarman GJ, Kiemeneij F, Mueller R, Guagliumi G, Cobaugh M, Serruys PW. Feasibility, safety, and preliminary efficacy of a novel ePTFE-covered self-expanding stent in saphenous vein graft lesions: the Symbiot II trial. Catheter Cardiovasc Interv 2005;64:361-8.
14. Mendelson DN, Abramson RG, Rubin RJ. State involvement in medical technology assessment. Health Aff (Millwood) 1995;14:83-98.
15. Prevedello DM, Doglietto F, Jane JA, Jagannathan J Jr., Han J, Laws ER Jr. History of endoscopic skull base surgery: its evolution and current reality. Journal of Neurosurgery 2007;107:206-13.
16. Misra M, Schiff J, Rendon G, Rothschild J, Schwaitzberg S. Laparoscopic cholecystectomy after the learning curve: what should we expect? Surg Endosc 2005;19:1266-71.
17. Savassi-Rocha PR, Almeida SR, Sanches MD, Andrade MA, Frerreira JT, Diniz MT, et al. Iatrogenic bile duct injuries. Surg Endosc 2003;17:1356-61.
18. Kryzanski JT, Annino DJ, Heilman CB Jr. Complication avoidance in the treatment of malignant tumors of the skull base. Neurosurg Focus 2002;12:e11.
19. Laws ER Jr. Vascular complications of transsphenoidal surgery. Pituitary 1999;2:163-70.
20. Cavallo LM, Briganti F, Cappabianca P, Maiuri F, Valente V, Tortora F, et al. Hemorrhagic vascular complications of endoscopic transsphenoidal surgery. Minim Invasive Neurosurg 2004;47:145-50.
21. Kassam AB, Mintz AH, Gardner PA, Horowitz MB, Carrau RL, Snyderman CH. The expanded endonasal approach for an endoscopic transnasal clipping and aneurysmorrhaphy of a large vertebral artery aneurysm: technical case report. Neurosurgery 2006;591(1):162-5.
22. Kassam A, Snyderman CH, Carrau RL, Gardner P, Mintz A. Endoneurosurgical hemostasis techniques: lessons learned from 400 cases. Neurosurg Focus 2005;19(1):E7.
23. Feiz-Erfan I, Han PP, Spetzler RF, Horn EM, Klopfenstein JD, Porter RW, et al. The radical transbasal approach for resection of anterior and midline skull base lesions. J Neurosurg 2005;103:485-90.
24. Sekhar LN, Pranatartiharan R, Chanda A, Wright DC. Chordomas and chondrosarcomas of the skull base: results and complications of surgical management. Neurosurg Focus 2001;10:E2.

25. Harris AE, Hadjipanayis CG, Lunsford LD, Lunsford AK, Kassam AB. Microsurgical removal of intraventricular lesions using endoscopic visualization and stereotactic guidance.Neurosurgery 2005;56(1):S125-32.
26. Stangerup SE, Dommerby H, Lau T. Hot water irrigation as a treatment of posterior epistaxis. Rhinology 1996;34:18-20.
27. Stangerup SE, Thomsen HK. Histologic changes in the nasal mucosa after hot water irrigation. An animal experimental study. Rhinology 1996;34:14-7.
28. Deschler DG, Gutin PH, Mamelak AN, McDermott MW, Kaplan MJ. Complications of anterior skull base surgery. Skull base surgery 1996;6:113-8.
29. Hegazy HM, Carrau RL, Snyderman CH, Kassam A, Zweig J. Transnasal endoscopic repair of cerebrospinal fluid rhinorrhea: a meta-analysis. Laryngoscope 2000;110:1166-72.
30. Hadad G, Bassagasteguy L, Carrau RL, Mataza J, Kassam A, Snyderman CH, et al. A Novel Reconstructive Technique After Endoscopic Expanded Endonasal Approaches: Vascular Pedicle Nasoseptal Flap. Laryngoscope 2006;116(10):1882-6.
31. Pinheiro-Neto CD, Prevedello DM, Carrau RL, Snyderman CH, Mintz A, Gardner P, et al. Improving the Design of the Pedicled Nasoseptal Flap for Skull Base Reconstruction: A Radioanatomic Study. Laryngoscope 2007;117(9):1560-9.
32. Fortes FS, Carrau RL, Snyderman CH, Prevedello D, Vescan A, Mintz A, et al. The Posterior Pedicle Inferior Turbinate Flap: A New Vascularized Flap for Skull Base Reconstruction. Laryngoscope 2007;117:1329-32.
33. Padgham N, Vaughan-Jones R. Cadaver studies of the anatomy of arterial supply to the inferior turbinate. J Royal Soc Med 1991;84:728-30.
34. Hadar T, Ophir D, Yaniv E, Berger G. Inferior turbinate arterial bloody supply: histologic analysis and clinical implications. J Otolaryngol 2005;34:46-50.
35. Murakami CS, Kriet D, Ierokomos A. Nasal reconstruction using the inferior turbinate mucosal flap. Arch Facial Plast Surg 1999;1:97-100.
36. Fortes FS, Carrau RL, Snyderman CH, Kassam A, Prevedello D, Vescan A, Mintz A, Gardner P. Transpterygoid Transposition of a Temporoparietal Fascia Flap: A New Method for Skull Base Reconstruction after Endoscopic Expanded Endonasal Approaches. Laryngoscope 2007;117(6):970-6.
37. Moore KL, Dalley AF. Clinically oriented anatomy. 5th Ed. Baltimore: Lippincott Williams and Wilkins, 2006, pp. 788-98.
38. Pinar YA, Govsa F. Anatomy of the superficial temporal artery and its branches: its importance for surgery. Surg Radiol Anat 2006;28:248-53.
39. Casoli V, Dauphin N, Taki C, Pelissier P, Boudard P, Caix P, et al. Anatomy and blood supply of the subgaleal flap. Clin Anat 2004;17:392-9.
40. David SK, Cheney SL. An anatomic study of the temporoparietal fascial flap. Arch Otolaryngol Head Neck Surg 1995;121:1153-6.
41. Semple PL, Laws ER Jr. Complications in a contemporary series of patients who underwent transsphenoidal surgery for Cushing's disease. Journal of Neurosurgery 1999;91:175-9.
42. Fahlbusch R, Buchfelder M, Muller OA. Transsphenoidal surgery for Cushing's disease. Journal of the Royal Society of Medicine 1986;79:262-9.
43. Sen C, Triana A. Cranial chordomas: results of radical excision. Neurosurg Focus 2001;10:E3.
44. Hentschel SJ, Nader R, Suki D, Dastgir A, Callender DL, DeMonte F. Craniofacial resections in the elderly: an outcome study. Neurosurgery 2004;101:935-43.
45. Dias FL, Sa GM, Kligerman J, Lopes HF, Wance JR, Paiva FP, et al. Complications of anterior craniofacial resection. Head Neck 1999;21:12-20.
46. Ciric I. Complications of Transsphenoidal Microsurgery, in Schmidek HH. chmidek and Sweet Operative Neurosurgical Techniques: Indications, Methods and Results. 5th Ed. Philadelphia: WB Saunders; 2006;1:326-31.
47. Black PM, Zervas NT, Candia GL. Incidence and management of complications of transsphenoidal operation for pituitary adenomas. Neurosurgery 1987;20:920-4.
48. Ciric I, Ragin A, Baumgartner C, Pierce D. Complications of transsphenoidal surgery: results of a national survey, review of the literature and personal experience. Neurosurgery 1997;40:225-37.

49. Elías WJ, Laws ER Jr. Transsphenoidal approaches to lesions of the sella, in Schmidek HH. Schmidek and Sweet Operative Neurosurgical Techniques: Indications, Methods and Results. 5th Ed. Philadelphia: WB Saunders; 2000;1:373-84.
50. Faria MA Jr, Tindall GT. Transsphenoidal microsurgery for prolactin-secreting pituitary adenomas. J Neurosurgery 1982;56:33-43.
51. Cappabianca P, Cavallo LM, Colao AM, de Divitiis E. Surgical complications associated with the endoscopic endonasal transsphenoidal approach for pituitary adenomas. J Neurosurgery 2002;97:293-8.
52. Sethi DS, Leong JL. Endoscopic pituitary surgery. Otolaryngol Clin N Am 2006;39:563-83.
53. Frank G, Pasquini E, Doglietto F, Mazzatenta D, Sciarretta V, Farneti G, et al. The Endoscopic Extended Transsphenoidal Approach for Craniopharyngiomas. Neurosurgery 2006;59(1):75-83.
54. Honegger J, Buchfelder M, Fahlbusch R. Surgical Treatment of Craniopharyngiomas: endocrinological results. J Neurosurgery 1999;90:251-7.
55. Jho HD, Jho DH. Endoscopic Transsphenoidal Surgery, in Schmidek. Schmidek and Sweet Operative Neurosurgical Techniques: Indications, Methods and Results. 5th Ed. Philadelphia: WB Saunders; 2006;1:332-47.
56. Barrow DL, Tindall GT. Loss of vision after transsphenoidal surgery. Neurosurgery 1990;27:60-8.
57. Ciric I, Ragin A, Baumgartner C, Pierce D. Complications of transsphenoidal surgery: results of a national survey, review of the literature, and personal experience. Neurosurgery 1997;40:225-36.
58. Sudhakar N, Ray A, Vafidis JA. Complications after trans-sphenoidal surgery: our experience and a review of the literature. Br J Neurosurg 2004;18:507-12.
59. Fahlbusch R, Schott W. Pterional surgery of meningiomas of the tuberculum sellae and planum sphenoidale: surgical results with special consideration of ophthalmological and endocrinological outcomes. Neurosurgery 2002;96:235-43.
60. Pamir MN, Ozduman K, Belirgen M, Kilic T, Ozek MM. Outcome determinants of pterional surgery for tuberculum sellae meningiomas. Acta Neurochirurgica 2005;147:1121-30.
61. Prevedello DM, Thomas A, Gardner P, Snyderman CH, Carrau RL, Kassam AB. Endoscopic endonasal resection of a synchronous pituitary adenoma and a tuberculum sellae meningioma: technical case report. Neurosurgery 2007; 60:E401.
62. Schick U, Hassler W. Surgical management of tuberculum sellae meningiomas: involvement of the optic canal and visual outcome. Neurology, neurosurgery, and psychiatry 2005;76:977-83.
63. Origitano TC, Petruzzelli GJ, Leonetti JP, Vandevender D. Combined anterior and anterolateral approaches to the cranial base: complication analysis, avoidance, and management. Neurosurgery 2006;58:327-36.
64. Kountakis SE, Maillard AA, El-Harazi SM, Longhini L, Urso RG. Endoscopic optic nerve decompression for traumatic blindness. Otolaryngol Head Neck Surg 2000;123:34-7.
65. Cook MW, Levin LA, Joseph MP, Pinczower EF. Traumatic optic neuropathy: A meta-analysis. Arch Otolaryngol Head Neck Surg 1996;122:389-92.
66. Levin LA. Mechanisms of optic neuropathy. Current Opinion in Ophthalmology 1997;8:9-15.
67. Luxenberger W, Stammberger H, Jebeles JA, Walch C. Endoscopic optic nerve decompression: the Graz experience. Laryngoscope 1998;108:873-82.
68. Levin LA, Joseph MP, Rizzo JF III, Lessell S. Optic canal decompression in indirect optic nerve trauma. Ophthalmology 1994;101:566-9.
69. Levin LA, Beck RW, Joseph MP, Seiff S, Kraker R. The treatment of traumatic optic neuropathy: the International Optic Nerve Trauma Study. Ophthalmology 1999;106(7):1268-77.
70. Jiang RS, Hsu CY, Shen BH. Endoscopic optic nerve decompression for the treatment of traumatic optic neuropathy. Rhinology 2001;39(2):71-4.
71. Rajiniganth MG, Gupta AK, Gupta A, Bapuraj JR. Traumatic optic neuropathy: visual outcome following combined therapy protocol. Archives of Otolaryngology - Head and Neck Surgery 2003;129(11):1203-6.
72. Yang WG, Chen CT, Tsay PK, De Villa GH, Tsai YJ, Chen YR. Outcome of traumatic optic neuropathy - surgical versus nonsurgical treatment. Annals of Plastic Surgery 2004;52(1):36-42.

73. Anderson RL, Panje WR, Gross CE. Optic-nerve blindness following blunt forehead trauma. Ophthalmology 1982;89(5):445-55.
74. Acheson JF. Optic nerve disorders: role of canal and nerve sheath decompression surgery. Eye 2004;18(11):1169-74.
75. Chen C, Selva D, Floreani S, Wormald PJ. Endoscopic optic nerve decompression for traumatic optic neuropathy: an alternative. Otolaryngol Head Neck Surg 2006;135(1):155-7.
76. Thakar A, Mahapatra AK, Tandon DA. Delayed optic nerve decompression for indirect optic nerve injury. Laryngoscope 2003;113(1):112-9.
77. Lubben B, Stoll W, Grenzebach U. Optic nerve decompression in the comatose and conscious patients after trauma. Laryngoscope 2001;111(2):320-8.
78. Pletcher SD, Sindwani R, Metson R. Endoscopic orbital and optic nerve decompression. Otolaryngol Clin N Am 2006;39:943-58.
79. Metson R, Pletcher SD. Endoscopic orbital and optic nerve decompression. Otolaryngol Clin N Am 2006;39:551-61.

5. COMPLICACIONES EN LA CIRUGÍA EXTERNA DE LOS SENOS PARANASALES

Ortega Fernández C, Gil-Carcedo Sañudo E, Vallejo Valdezate LA, Ortega del Álamo P, Gil-Carcedo García LM

• INTRODUCCIÓN

La cirugía endoscópica nasal ha hecho disminuir de manera radical el número de abordajes externos en el tratamiento de las enfermedades de los senos paranasales, pero son técnicas que siguen y seguirán realizándose en determinadas indicaciones. La prevención puede evitar en parte las complicaciones; se precisa: exacto conocimiento de la enfermedad que se trata, estudio perfecto por TC y eventualmente por otros medios de imagen, experiencia en esta cirugía, actuación en campos exangües, buena visualización (la cirugía externa debe apoyarse en endoscopios que al «ver detrás» evitan la resección de estructuras que se resecarían sólo «para ver»).

• CLASIFICACIÓN DE LAS COMPLICACIONES DE LOS ABORDAJES EXTERNOS DE LOS SENOS

• Mayores o menores

Las mayores pueden ser intratables y permanentes (ceguera, diplopía, anosmia, lesión del SNC, hemorragia cataclísmica por lesión de la carótida interna, muerte), o corregibles con tratamiento (hematoma orbitario, diplopía, pérdida de visión, lesión del sistema lagrimal, hemorragia naso-paranasal, fístula de LCR, meningitis, absceso cerebral, hemorragia intracraneal o neumoencéfalo (figura 1).

Las menores son: anestesia o dolor dentario, labial o del territorio trigeminal; equimosis, hematoma o enfisema palpebral o facial; dacriocistitis; epífora; sangrado controlado espontáneamente; broncospasmo; o infección poscirugía.

Figura 1. Neumoencéfalo como complicación de una lesión de la pared posterior del seno frontal.

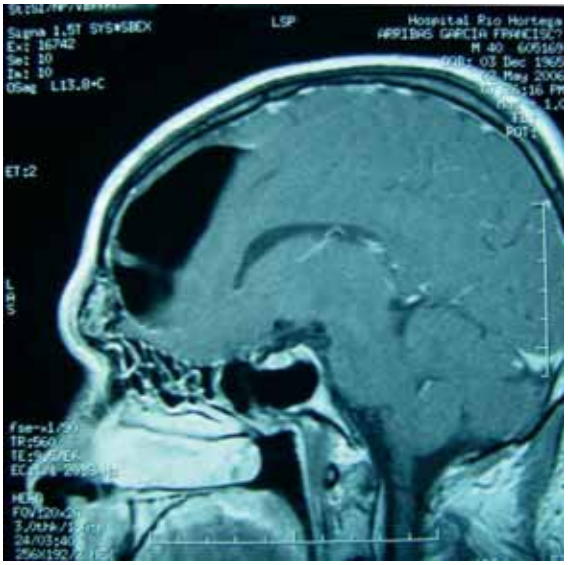

• Inmediatas o tardías (diferidas)

Aunque la gran mayoría de las complicaciones son inmediatas,[1] también pueden ocurrir a medio o largo plazo. Las diferidas rara vez son complicaciones orbitarias o endocraneales (figura 2); algunas complicaciones típicamente tardías son mucoceles, osteomielitis frontal u oilomas.[2]

• CIRUGÍA MAXILAR

• Complicaciones en la punción del seno maxilar

Técnica relativamente sencilla que sigue desempeñando su papel en el diagnóstico y el tratamiento de la sinusitis

Figura 2. Infrecuente complicación orbitaria diferida. Una sinusitis mantenida en un paciente ya intervenido de sinusitis frontal origina una destrucción del techo de la órbita. Imagen de la reintervención: visión del globo ocular desde el seno frontal.

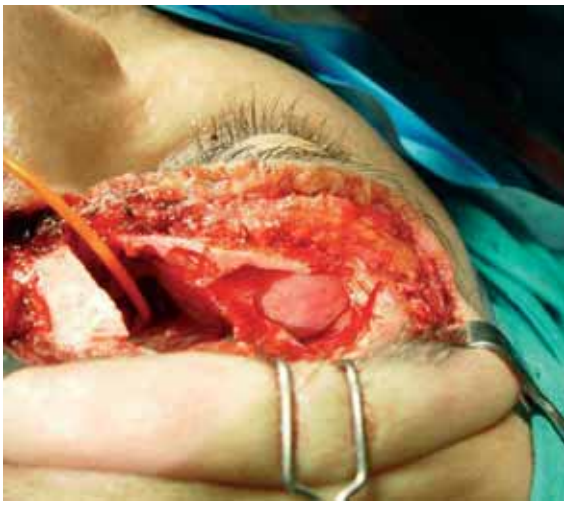

maxilar. Es un método indicado para evacuar el empiema del seno maxilar. Si la punción se realiza en el lugar adecuado, y con la angulación correcta, las complicaciones no son frecuentes. La punción puede realizarse por el meato inferior o por la fosa canina en el espacio sublabial.

• Complicaciones de la punción por el meato inferior

Puede acontecer dolor en el momento de la punción por no realizar una correcta anestesia del meato o por ser la pared del seno excesivamente gruesa. Entonces se debe abandonar la técnica y pasar a realizar la punción por vía sublabial.

Si colocamos el trocar en un ángulo equivocado, se puede llegar a la órbita; la irrigación en esta posición va a ocasionar un inmediato dolor, hinchazón y exoftalmos. Esta situación se puede originar también si existe una dehiscencia congénita, postraumática entre seno y órbita.

Si el ostium del seno está ocluido por inflamación o pólipos, al introducir el líquido de lavado se producirá dolor por hiperpresión; en esta situación se debe volver a aspirar el líquido introducido.

.

Si la punción se realiza excesivamente posterior se puede lesionar la arteria del meato inferior, ocurriendo una hemorragia que se controla fácilmente con cauterización o taponamiento.[3]

• Complicaciones de la punción por vía sublabial

Puede ocurrir celulitis de la mejilla por contaminación por el pus de la sinusitis.

• Complicaciones del abordaje al seno maxilar con técnica de Caldwell-Luc

La técnica de Caldwell-Luc es un procedimiento cada vez menos utilizado.[4] Sus complicaciones son frecuentes, pero generalmente menores. Un campo quirúrgico exangüe, la correcta posición de la cabeza y un buen conocimiento anatómico minimizan las complicaciones.

- **Edema** prolongado, acúmulo seroso o hematoma de la mejilla. Se evitan con una incisión adecuada y un abordaje netamente subperióstico.
- **Enfisema subcutáneo.** Evitar sonarse violentamente en el posoperatorio.
- **Lesión del nervio infraorbitario.** Produce algias faciales, hipoestesia o parestesia de la mejilla. Los síntomas ocurren por extender la disección demasiado arriba lesionando el nervio; pueden aparecer también por neuroma de amputación. Se evitan no disecando a ciegas hacia arriba o con la correcta exposición del tronco nervioso; también se debe controlar la separación/tracción efectuada por el ayudante. Además, al cabo de muchos años el seno maxilar puede «encoger» en sentido vertical, traccionando del nervio infraorbitario y causando dolores crónicos.
- **Lesión de las raíces dentarias,** de los alvéolos o del nervio dentario superior. Se debe prever en el estudio preoperatorio por imagen. Se evita realizando un primer trépano exactamente en la fosa canina para, a través de él, controlar toda la cavidad sinusal antes de ampliar las osteotomías.
- **Fístula oroantral.** Inusual si se realiza una buena sutura sublabial.
- **La lesión del globo ocular.** Citada por algún autor,[3,5] es una eventualidad excepcional. Se explica por inva-

sión orbitaria en una desorientación inexcusable o por dehiscencias congénitas o postraumáticas del suelo de la órbita.

• COMPLICACIONES DE LA ETMOIDECTOMÍA EXTERNA

La etmoidectomía externa es una técnica clásica descrita por Chiari (1912)[6] y modificada por Montgomery (1971).[7] Sus indicaciones se han reducido en nuestra época, pero esta vía de abordaje todavía hoy se utiliza en casos concretos.[8]

Para evitar las complicaciones es fundamental un conocimiento anatómico perfecto de la región etmoidal y de las paredes de la órbita; es aconsejable durante el aprendizaje practicar la técnica en cadáver. Las complicaciones posibles de esta intervención son:

- **Hemorragia.** Se evita realizando una hemostasia perfecta por coagulación bipolar de las arterias angular y etmoidal anterior. Cuando es necesario llegar a la arteria etmoidal posterior y existe posibilidad de sangrado, se debe ligar ésta con un clip vascular. En esta localización la coagulación bipolar es peligrosa por la proximidad del nervio óptico; si se realiza, debe ser muy cuidadosa y a baja intensidad. Ramas etmoidales o meníngeas pueden sangrar en la zona de la cribosa;[8] debe resolverse la hemorragia con coagulación bipolar o taponamiento con Surgicel®.
- **Diplopía.** Para progresar por la zona superior interna de la órbita es necesario levantar, junto con el periostio, la tróclea o la polea cartilaginosa por donde pasa el tendón del músculo oblicuo superior; al concluir la actuación, esta estructura debe quedar perfectamente recolocada.
- **Meningitis.** Posible en los raros casos en que se utiliza esta vía para la resección de tumores benignos próximos a la cribosa, para abordaje de la hipófisis o como acceso al seno cavernoso. Se evita con una profilaxis y con un cuidado exquisito en la manipulación de la cribosa y de la duramadre cuando se expone.
- **Ceguera.** Posible cuando por esta vía se llega a la proximidad del nervio óptico o cuando se aborda la órbita con fines de descompresión o biopsia. En el posoperatorio debe evaluarse continuamente la visión, pues una hemorragia en el posoperatorio inmediato por compresión puede poner en peligro la función del ojo; ante esta eventualidad, se debe drenar el hematoma con urgencia inmediata.
- **Lesión de la vía lagrimal.** Se evita con un meticuloso despegamiento y desplazamiento del saco lagrimal.

• COMPLICACIONES DEL ABORDAJE OSTEOPLÁSTICO DEL SENO FRONTAL

Excelente vía de acceso que sigue siendo de utilidad para el tratamiento de la patología del seno frontal.

- Complicaciones originadas por **trazado anómalo de la osteotomía.** Tanto si la técnica es unilateral como si es bilateral, el diseño de la osteotomía es fundamental (figura 3). Si por falta de experiencia o excesiva cautela el trazado de la osteotomía es escaso, va a complicarse la intervención al disponer de un campo incómodo.

Figura 3. En la técnica osteoplástica es importante el diseño de la osteotomía para evitar complicaciones posquirúrgicas.

Una complicación que puede ser grave es la penetración en la cavidad craneal por encima del perfil del seno o a través de su tabla interna; tradicionalmente se confecciona una plantilla del perfil del seno recortándola de la radiografía mento-naso-placa.

Siempre realizamos primero un minitrépano para orientarnos sobre el tamaño del seno por palpación.

- **Enfisema subcutáneo.** Complicación generalmente menor. Se elude con un buen cierre por planos del abordaje y evitando «sonados» violentos en el posoperatorio.

- **Fractura del techo de la órbita** al rebatir el colgajo óseo. Clásicamente se deja adherido el periostio al hueso para fijar el fragmento y que rote como con una bisagra inferior. Una fractura desafortunada del límite óseo inferior puede extenderse por el techo de la órbita.

Para evitar fracturas incontroladas no siempre dejamos ese «puente» de periostio, seccionamos con sierra todo el perfil óseo y extraemos todo el fragmento óseo, que luego reacoplamos con miniplacas.

- **Hundimiento del colgajo osteoplástico.** Puede ocurrir si la osteotomía es ancha y cortada «a pico». La osteotomía debe biselarse hacia adentro para un mejor acoplamiento del fragmento óseo. De todas maneras, esta eventualidad no ocurre fijando correctamente el hueso con miniplacas, a pesar de que en ocasiones nos vemos obligados a realizar la reconstrucción con varios fragmentos óseos (figura 4).
- **Infección y fistulización.** Se evita utilizando la política de profilaxis antibiótica y con manipulación quirúrgica correcta de los tejidos, evitando que permanezcan partes blandas de aspecto séptico o desvitalizado (figura 5). Dependiendo de la enfermedad que ha hecho necesaria la cirugía, debe respetarse toda la mucosa sinusal, preservar sólo la mucosa del conducto fronto-nasal o resecar la totalidad. En cualquier caso, tenemos que tomar muestras para bacteriología que van a facilitar el tratamiento si surge esta complicación. A la infección posquirúrgica puede seguir una fistulización hacia el exterior (figura 6).
- **Depilación** definitiva de las cejas. Si utilizamos la incisión ciliar, no se deben afeitar las cejas, ya que a veces el pelo de esta zona se regenera mal; si es necesario, se puede recortar el pelo, no rasurarlo (figura 7).
- Complicaciones debidas a las decisiones tomadas respecto al **infundíbulo, ostium y receso frontal,** y a la via-

Figura 4. Incluso si la tabla anterior del frontal se ha dividido en varios fragmentos, una buena inmovilización con miniplacas asegura la estabilidad de la reconstrucción ósea.

Figura 5. Sinusitis frontal que ocurre como complicación tardía.

Figura 6. Sinusitis frontal como complicación tardía. Se produjo fístula en el párpado inferior.

Figura 7. En los abordajes ciliares el pelo de la ceja se debe recortar, no rasurar. Se aprecia la sonda de recanalización; la recanalización del conducto fronto-nasal puede facilitar complicaciones derivadas de la situación de las fosas nasales

bilidad de la cavidad del seno: conservación del infundíbulo, ostium y receso frontal. Obliteración del seno o cranealización.

Después de un procedimiento quirúrgico sobre el seno frontal se debe decidir entre: mantener su ventilación natural, obliterar toda la cavidad u obliterar el infundíbulo y cranealizar el seno eliminando su pared posterior.

Cuando se mantiene la ventilación por el ostium, la complicación posible es la aparición de sinusitis por continuidad con la mucosa de las fosas nasales (figuras 8A, 8B y 8C). Para tratar de evitarlo, se debe asegurar una amplia ventilación de la cavidad sinusal (figura 7).

Cuando se decide obliterar la cavidad sinusal, se puede utilizar grasa abdominal,[9,10] productos sintéticos[11,12] o un colgajo pediculado de pericráneo (figura 9).

En la cranealización del seno frontal[10] debe ocluirse perfectamente la comunicación con las fosas nasales. Insistimos en que para lograrlo con seguridad es necesario utilizar colgajo pediculado de pericráneo.[13]

Tanto en la obliteración como en la cranealización del seno frontal debe evitarse la penetración de gérmenes desde la cavidad nasal para eludir la posibilidad de que puedan ocasionar la aparición de complicaciones sépticas endocraneales: absceso extradural, paquimeningitis, cerebritis, absceso cerebral, meningitis o tromboflebitis. Una técnica depurada y la utilización de un gran colgajo de pericráneo evita estas situaciones.[14,15]

• COMPLICACIONES DEL ABORDAJE AL SENO ESFENOIDAL

Las complicaciones pueden surgir por problemas en la vía de abordaje, por desorientación al perder la dirección de línea media (figura 10) o por actuaciones incorrectas ya en la cavidad del seno.

- **Desestructuración o perforación del tabique nasal.** La complicación más frecuente es la perforación septal, que ocurre entre el 1 y el 3% de los casos.[16] Se evita aplicando los principios de septorrinoplastia y una perfecta reconstrucción.
- **Parestesias transitorias de los incisivos superiores.** Ocurren hasta en un 50% de los casos, sobre todo cuando se amplían los márgenes de la apertura piriforme.[16]

Figura 8. Mujer VIH positiva que padece sinusitis frontal refractaria a tratamiento.
A. Se drenó el seno y se recanalizó el conducto fronto-nasal.
B. Al mes aparece una imagen típica de *Pott´s puffy tumor.*
C. Había ocurrido osteomielitis del frontal en el posoperatorio.

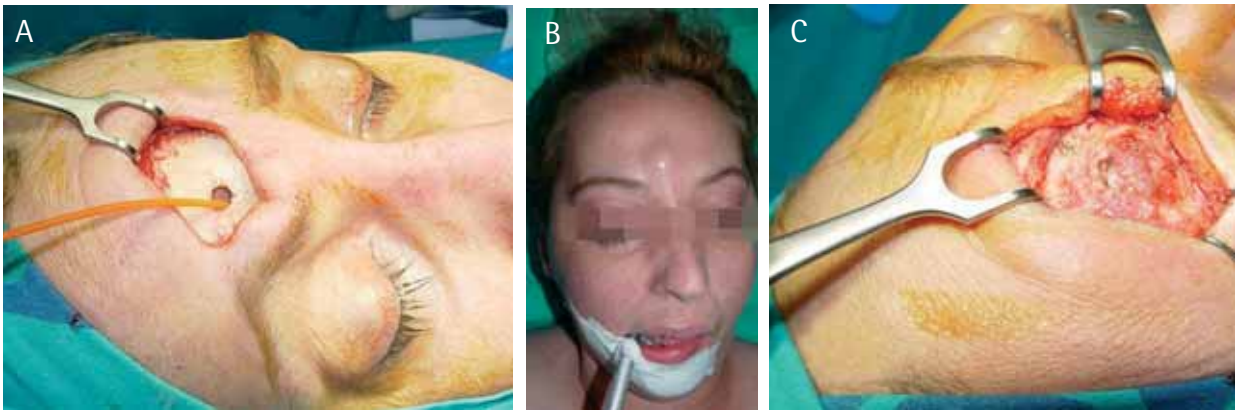

Figura 9. La utilización de colgajo de pericráneo proporciona seguridad frente a posibles infecciones fronto-etmoido-craneales en el posoperatorio.

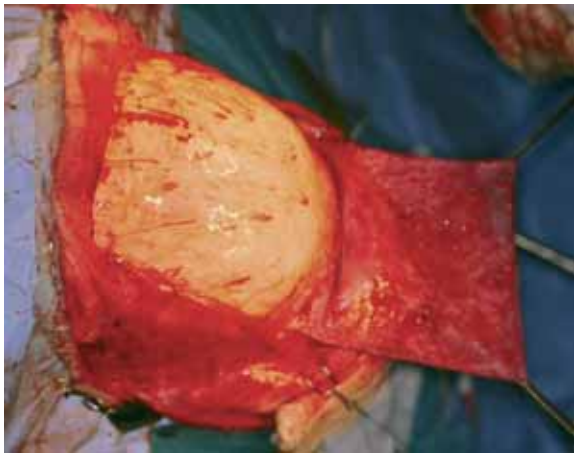

- **Lesión del seno cavernoso o de la carótida interna.**[5] Se debe actuar con precaución en las paredes laterales de la cavidad esfenoidal. El sangrado venoso se controla bien con taponamiento, obliteración y sellado de los senos esfenoidales. En una lesión arterial se debe intentar el control con coagulación bipolar o clipado y taponamiento.
- **Lesión del óptico.** Es posible cuando no se prevé el trayecto del conducto óptico dentro del seno esfenoidal. Debe tenerse en cuenta la rara eventualidad de un nervio óptico dehiscente dentro de la cavidad sinusal. El control radiológico, que detecta la dirección de la acción del escoplo en el seno esfenoidal, evita un trayecto excesivamente craneal que pudiera lesionar el quiasma óptico. Se ha citado la posibilidad de lesión del conducto óptico en una apertura violenta del separador de Cushing-Landau en el abordaje transeptal.[17]
- **Compromiso de la silla turca y su contenido, y meningitis.** Una actuación imprudente sobre la pared posterior de los senos esfenoidales puede perforar la duramadre y originar meningitis.
- Por razón no conocida, el **motor ocular externo** es el par que se lesiona con más facilidad. Este nervio se localiza en la adventicia lateral de la carótida. Puede ser lesionado en el abordaje del seno esfenoidal, produciéndose una parálisis de la abducción del globo. Se trata con corticoides y suele ser transitoria.

Recomendaciones

El control radiológico orienta perfectamente en sentido cráneo-caudal. Con su utilización se evita –sobre todo en senos excesivamente neumatizados– una inadecuada actuación sobre el clivus con posible lesión de la arteria basilar (figura 10).

Figura 10. El seguimiento intraoperatorio por imagen (RX o navegador) es necesario para evitar complicaciones en la cirugía transeptoesfenoidal.

Un correcto taponamiento de las fosas nasales impide el acúmulo de sangre en los túneles superiores confeccionados para el abordaje. Es fundamental para evitar abscesos de tabique tras el abordaje a los senos esfenoidales (figura 11).

Excepto en los abordajes endoscópicos, nosotros utilizamos generalmente la vía transeptal para acceder ampliamente a los senos esfenoidales,[18] ya que es la más segura pues se atiene rigurosamente a una progresión por la línea media. Se detecta bien el pico o rostrum del esfenoides, que se reseca, localizándose con facilidad las cavidades sinusales y el tabique intersinusal. Las alternativas como abordaje por rinoplastia abierta o a través de una de las fosas nasales con incisión posterior en el septum[16] evitan la incisión intraoral, pero son –en nuestro criterio– menos seguras.

Para evitar la perforación septal, el abordaje debe ser realizado por una persona experta en septorrinoplastia, que avance meticulosamente por el plano subpericondral-subperióstico y que al final de la intervención reconstruya perfectamente el esqueleto osteo-cartilaginoso del tabique nasal (figura 12).

Es fundamental conocer la disposición del fino tabique óseo intersinusal; la asimetría entre seno derecho e izquierdo es la norma. La disposición del cuerpo del esfenoides debe estudiarse por TC axial, coronal y sagital, con atención extrema a la morfología de las paredes lateral y posterior del seno y del trayecto de los nervios ópticos, que se debe conocer perfectamente.

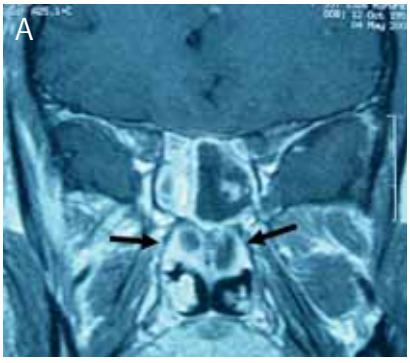

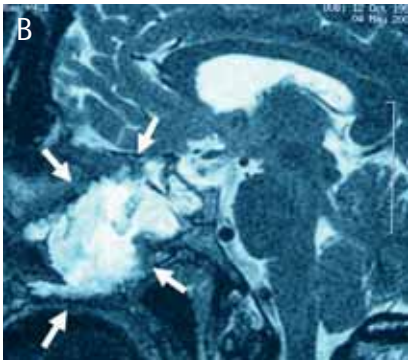

Figura 11. Absceso de tabique que ocurre tras un abordaje transeptal al seno esfenoidal.
A. y B. Imágenes coronal y sagital; las flechas señalan el volumen del absceso.

Figura 12. Para evitar complicaciones en el abordaje transeptoesfenoidal es fundamental una perfecta reparación de la totalidad del tabique nasal. Para ello, debe extraerse el septum en tres piezas (cartílago cuadrangular, vómer y lámina vertical de etmoides) que se utilizan en el tiempo de reconstrucción.

Aconsejamos revisar la anatomía de la región en el trabajo de Massegur et al.[19]

Se debe operar siempre con orientación por la imagen, bien por radiología intraoperatoria convencional, bien con abordaje guiado por navegador. Con ello se evita el riesgo de progresar craneal o lateralmente con resultado de lesión del quiasma, penetración en la cavidad craneal, lesión del óptico o de la carótida intracavernosa.

COMPLICACIONES DEL ABORDAJE POR FACIAL *DEGLOVING*

Es un abordaje muy útil y con abundantes indicaciones. Evita las incisiones externas, pero tiene complicaciones relacionadas con las incisiones internas, el amplio despegamiento de partes blandas y la a veces imprescindible separación potente necesaria para una buena exposición del campo (figura 13). Las complicaciones más frecuentes son:

- Anestesia bilateral del territorio del infraorbitario. Algias, parestesias.
- Estenosis o sinequias en el vestíbulo nasal. Hematoma facial.
- Ensanchamiento o asimetría de la base de la pirámide por tracción cicatricial.
- Trastorno de los centros de crecimiento cuando se realiza antes de los 10 años.
- Epífora.
- Fístula oroantral.[20]

Para evitar las complicaciones es fundamental realizar una perfecta disección en los planos óseos de abordaje; el avance debe ser subperióstico. La incisión entre cartílago inferior (alar) y cartílago superior (lateral) no debe penetrar en estas estructuras cartilaginosas.

La sutura vestibular para reparar la incisión circunferencial debe ser extremadamente cuidadosa.

Figura 13. Las complicaciones del *facial degloving* se producen por imprecisión de las incisiones endonasales o imperfección de las suturas en el tiempo de reconstrucción.

• COMPLICACIONES DE LOS ABORDAJES PARALATERONASALES

Se utilizan con frecuencia el abordaje de Moure y el de Weber-Ferguson, que es similar al de Moure con una extensión por la línea media del labio inferior. Las progresiones por el surco palpebral inferior, por la ceja u otras están bien descritas en distintos trabajos,[21-23] lo mismo que el trazado de las diferentes osteotomías, que varía según el objetivo quirúrgico final. Las complicaciones que más hay que tener en cuenta son:

- **Lesión del saco o la vía lagrimal.** Esta eventualidad se evita con un trazado correcto de la incisión en partes blandas y un meticuloso diseño de las osteotomías (figura 14). La posible obstrucción o la dacriocistitis posterior se deben resolver mediante dacriocistorrinostomía láser.
- **Complicaciones debidas a alteración de la cicatrización** de las partes blandas. La más frecuente es la retracción del ala con o sin asimetría de las narinas. Se evita con incisiones bien trazadas y confeccionadas cuidadosamente, y con una sutura perfecta y por planos. Una vez producido, el defecto estético puede ser de difícil solución. La estenosis de la narina se debe a una sutura no cuidadosa en el vestíbulo nasal.

  La formación de queloide evoluciona al margen de la técnica quirúrgica. Para paliarlo aplicamos un apósito de Metiform® sobre la sutura, que se cambia cada tres días. Debe utilizarse hasta comprobar una cicatrización «plana»; En otras localizaciones lo usamos sistemáticamente; en los abordajes paralateronasales sólo si se aprecia que comienza esta desagradable complicación.
- **Complicaciones relacionadas con las osteotomías.** Las alteraciones cosméticas se producen por confección irregular de las osteotomías, por mala inmovilización de las fracturas realizadas o por anomalías en el callo de fractura (figura 14). Una vez establecida la complicación, la solución es su corrección mediante septorrinoplastia.
- **Complicaciones de la «charnelización» de la pirámide nasal.** Además de las relacionadas con las osteotomías, pueden aparecer deformidades o perforaciones septales; se evitan con un buen manejo de la técnica quirúrgica. Si aparecen, se tratan con septoplastia o con obturación de la perforación (quirúrgica o con prótesis de silicona).

Figura 14.
A. Abordaje paralateronasal.
B. A pesar de la agresividad del abordaje, una buena reconstrucción evita deformidades faciales.

• COMPLICACIONES EN LOS ABORDAJES COMBINADOS

El acceso transfacial tiene las complicaciones descritas en los abordajes paralateronasales. El abordaje trascraneal necesita una incisión coronal muy visible en los varones

alopécicos; en sus límites supratragales se puede lesionar la arteria temporal superficial. Complicaciones posibles en esta técnica son:

- **Complicaciones de la propia craneotomía.** Trazado inadecuado al propósito quirúrgico. Lesión meníngea, cerebral o del seno longitudinal, por sección ósea con medios no adecuados (figura 15).
- **Licuorrea.** Debida a una dehiscencia en la reparación del suelo de la fosa craneal anterior. Una vez suturada meticulosamente la dura, borde a borde o con injerto de fascia temporal, nosotros utilizamos para este cierre el colgajo de pericráneo, muy fiable y seguro (figura 9). Si aparece rinolicuorrea, el primer manejo incluye tratamiento postural, evitación de tos y estreñimiento, y descompresión con derivación lumbar; si persiste el problema, es necesaria la reintervención para reparar la fístula y comprobar la estanqueidad.
- **Meningitis u otras infecciones endocraneales.** Si ocurre en el posoperatorio inmediato, debe achacarse a contaminación del espacio leptomeníngeo durante la cirugía. Si ocurre pasados unos días, debe buscarse una fístula de LCR, la causa más probable. El manejo de la situación es similar al de la meningitis por otras causas.
- **Lesión del nervio óptico. Lesión del globo ocular.** Si la exéresis de la lesión se extiende ampliamente hacia atrás, puede ser dañado un nervio óptico o el quiasma. Esta eventualidad debe preverse y citarse en el consentimiento informado. Si las manipulaciones son incorrectas, puede dañarse el contenido orbitario (figura 16).
- **Cicatrización inestética.** Ya mencionábamos la peculiaridad en los pacientes calvos. Ocasionalmente pueden ser visibles los bordes de la craneotomía, por muy meticuloso que se haya sido en su confección. La solución pasa por una nueva exposición de la calota y la interposición de un tejido (p. ej. *Gore-tex*) entre hueso y partes blandas.

Figura 15. La craneotomía necesaria para el abordaje combinado del etmoides se logra con seguridad mediante sierra protegida *Midas Rex®*.

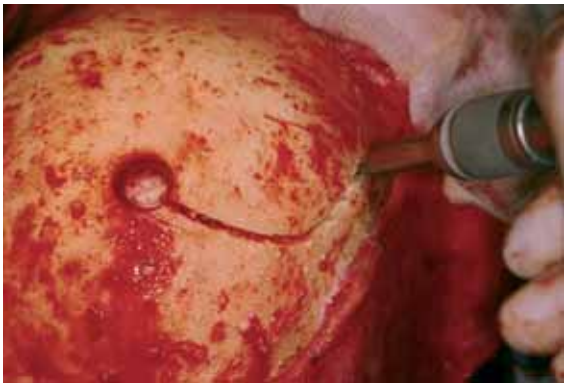

Figura 16. Una actuación cuidadosa evita la posible lesión del contenido orbitario.

BIBLIOGRAFÍA

1. Rudert H. Complications, Management and Avoidance. En: Sinus Surgery. Levine HL, Pais M. (eds). Thieme; 2005;269-84.
2. Gil-Carcedo LM, Martín-Gil J, Gil-Carcedo E, Vallejo LA, Martin-Gil FJ. Characterization of nasal paraffinoma following septorhinoplasty by attenuated total reflection – Fourier transform infrared spectroscopy (ATR-FTIR). Rhinology 2006;44: 156-9.
3. Gluckman JL. Convencional Surgery for Infection of the maxillary sinus. En: The Sinuses. Donald PJ, Gluckman JL, Rice DH (eds.) New York: Raven Press; 1994;247-54.
4. Davis WE, Templer JW, Lamear WR. Middle meatus antrostomy. Patency rates and risks factors. Otolaryngol Head Neck Surg 1991;104:467-72.
5. Loré JM, Medina JE. Antrostomía de Caldwell-Luc. En: Atlas de Cirugía de Cabeza y Cuello. Loré JM, Medina JE. (eds.) 4.ª ed. Ed. Med. Panamericana; 2007:217-9.
6. Chiari O. Zur Kasuistik der Erkrankungen der Unterkieferspeicheldruse. Wien Clin Wochenschr 1912;25:1562-7.
7. Montgomery WW. Symposium on surgery of the nasal sinuses. Otolaryngol Clin North Am 1971;4:97-126.
8. Loré JM, Medina JE. Etmoidectomía externa. En: Atlas de Cirugía de Cabeza y Cuello. Loré JM, Medina JE. 4.ª ed. Ed. Med. Panamericana; 2007;223-5.
9. Fattahi T, Jonson C, Steinberg B. Comparison of 2 preferred methods used for frontal sinus obliteration. J Oral Maxillofac Surg 2005;63:487-91.
10. Constantinidis J, Weber R, Brune M, Draf W, Iro H. Cranialization of the frontal sinus. Indications, technique and results. HNO 2000;48:361-6.
11. Petruzzelli GJ, Stankiewicz JA. Frontal sinus obliteration with hydroxyapatite cement. Laryngoscope 2002;112:32-6.
12. Peltola M, Aitasalo K, Suonpaa J, Varpula M, Yli-Urpo A. Bioactive glass S53P4 in frontal sinus obliteración: a long-term clinical experience. Head Neck 2006;28:834-41.
13. Donath A, Sindwani R. Frontal sinus cranialization using the pericranial flap: an added layer of protection. Laryngoscope 2006;116:1585-8.
14. Parhiscar A, Har-El G. Frontal sinus obliteration with the pericranial flap. Otolaryngol Head Neck Surg 2001;124:304-7.
15. Ducic Y, Stone TL. Frontal sinus obliteration using a laterally based pedicled pericranial flap. Laryngoscope 1999;109:541-5.
16. Yanasigawa K, Sasaki CT. Complications of Sublabial Transseptal Transsphenoidal Hypophysectomy. En: Complications in Head and Neck Surgery. Eisele DW. St Louis: Mosby; 1993;492-7.
17. Donald PJ. Conventional Surgery for Ethmoid and Sphenoid Sinusitis. En: The Sinuses. Donald PJ, Gluckman JL, Rice DH (eds.). New York: Raven Press; 1994;233-46.
18. Gil-Carcedo LM, De Campos JM, Gil-Carcedo E, Vallejo LA, Izquierdo JM. Abordaje transeptoesfenoidal. Evolución de la técnica personal. Casos clínicos. Acta ORL Esp 2005;56:8-15.
19. Massegur H, Oliver B, Bernal M. Cirugía Endoscópica Avanzada. En: Tratado de Otorrinolaringología y Cirugía de Cabeza y Cuello. 2.ª ed. Buenos Aires: Ed. Med. Panamericana; 2007;805-20.
20. Woods RH, Price JC. Complications of Midfacial Degloving and Resection of Juvenile Nasopharyngeal Angiofibroma. En: Complications in Head and Neck Surgery. Eisele DW. St Louis: Mosby; 1993;481-9.
21. Gil-Carcedo LM, González M. Monostotic Fibrous Dysplasia of the Ethmoid. Surgical treatment using a combined endocranial and transfacial approach. J Laryngol Otol 1986;100:429-34.
22. Gil-Carcedo LM. Abordaje quirúrgico a los tumores del tabique nasal. En: Gil-Carcedo LM (eds.). Tratamiento quirúrgico de los tumores de cabeza y cuello. Madrid: Garsi;1992;10514.
23. Gil-Carcedo E, Gil-Carcedo LM, Vallejo LA, de Campos JM. Tratamiento del estesioneuroblastoma. Revisión de la literatura. Acta Otorrinolaringol Esp 2005;56:389-95.

III • RIESGOS Y COMPLICACIONES EN LA CIRUGÍA DE LA CAVIDAD ORAL Y OROFARÍNGEA

Editor: Manuel Bernal Sprekelsen

1. RIESGOS Y COMPLICACIONES EN LA CIRUGÍA DE LENGUA Y SUELO DE BOCA

Llorente Pendás JL, Álvarez Marcos C, Suárez Nieto C

• TIPOS DE TRATAMIENTO: CIRUGÍA Y RADIOTERAPIA

El tratamiento del cáncer de lengua se apoya en la cirugía, la radioterapia y la quimioterapia, bien como tratamientos únicos o de forma combinada. En la actualidad hay dos tipos de abordajes terapéuticos básicos: el de la cirugía con radioterapia complementaria y los protocolos de preservación de órgano. La tabla 1 recoge algunas pautas y sus indicaciones según el estadio de la enfermedad.

Desde el punto de vista quirúrgico, un dato a tener en cuenta en las resecciones de la lengua es que resulta difícil determinar el límite sano de la resección, sobre todo en las lesiones infiltrantes.

Para ello debemos apoyarnos no sólo en un adecuado control visual, sino también en la palpación de la zona indurada. Es muy recomendable, sobre todo en casos dudosos, utilizar biopsias intraoperatorias del remanente lingual, con el fin de garantizar la benignidad de los márgenes quirúrgicos.

Aunque no es estrictamente necesario, en la cirugía oral, debido a la magnitud de la resección, en ocasiones es preciso dejar intubado al paciente durante 24-48 h, o bien realizar una traqueotomía provisional. La colocación de una sonda nasogástrica o la realización de una gastrostomía temporal suele ser la norma.

• COMPLICACIONES

Las complicaciones y secuelas en el tratamiento del cáncer de la lengua y del suelo de la boca vendrán en gran parte determinadas por factores propios del tumor, del paciente y de la modalidad terapéutica empleada. En este capítulo nos centraremos en las complicaciones relacionadas con el tratamiento quirúrgico. En lo concerniente al tumor, el número y la gravedad de las complicaciones quirúrgicas, todo depende de su tamaño y de la zona donde asiente.[1] En este aspecto debemos tener en cuenta si la cirugía es realizada como terapia única o asociada a radio y quimioterapia, además del tipo de reconstrucción. Hay que tener presente la posible aparición de secuelas y complicaciones relacionadas con el tratamiento de los ganglios cervicales, tratadas en un capítulo aparte, que se suelen asociar e incrementan las complicaciones de la cirugía del tumor primario.

• DEHISCENCIA

En la cirugía de la lengua y del suelo de boca las dehiscencias, en general, son bien toleradas, ya que suelen tener una alta capacidad de cicatrización. Incluso, en determinadas circunstancias, es preferible dejar cicatrizar por segunda intención que fijar con puntos forzados el remanente lingual para lograr el cierre directo.

La fijación del remanente lingual es una causa que empeora sustancialmente la fase oral de la deglución y el mecanismo de articulación del habla.

Tabla 1. Estadificación y tratamientos propuestos en el cáncer de lengua

Estadificación		Tratamiento principal	Tratamiento opcional
Estadio I	T1N0 M0	Glosectomía parcial + vaciamiento cervical selectivo	Radioterapia radical convencional o braquiterapia
Estadio II	T2N0 M0	Glosectomía parcial + vaciamiento cervical funcional y radioterapia complementaria si N+	
Estadio III	T1 o T2 N1 M0 T3 N0 o N1 M0	Glosectomía + vaciamiento cervical bilateral y radioterapia complementaria	Protocolo de preservación de órgano[3,4]
Estadios IV A, B, C	Cualquier T4, cualquier N2 o N3, cualquier M1	Glosectomía total o casi total con eventual mandibulectomía + vaciamiento cervical + método reconstructivo y radioterapia complementaria	Protocolo de preservación de órgano (casos seleccionados)

Es una norma de utilidad extremar la higiene oral con lavados y colutorios antisépticos durante el posoperatorio. En caso de que se produzca necrosis de los tejidos, éstos deben ser extirpados para evitar sobreinfecciones.

Un grado mayor de dehiscencia, producida por infección y necrosis, es la fístula, que puede llegar a formar verdaderos orostomas (figura 1).

Debemos esperar la aparición de una fístula cuando hay una dehiscencia con necrosis, infección de la herida (60%) y radioterapia previa (30%) se puede prevenir su aparición con el adecuado control de la herida, la correcta higiene oral, la profilaxis antibiótica y haciendo una protección adecuada del eje carotídeo durante el vaciamiento.

Generalmente acontecen en resecciones amplias y complejas de la lengua y del suelo de boca. Si tienen un tamaño pequeño, se puede plantear un tratamiento conservador, empleando medidas locales y tratamientos médicos que controlen la infección. Si los orostomas tienen un tamaño igual o superior a 3 cm de diámetro, y el cierre está estabilizado, suelen requerir el uso de colgajos libres (figura 2).

• INFECCIÓN

Dando por hecho que la cavidad oral es séptica, no es una complicación frecuente cuando las resecciones son limitadas, aunque superan el 30% en las resecciones complejas. Hay algunas circunstancias que nos pueden hacer sospechar el probable desarrollo de una infección, como son el estado nutricional del paciente (alcoholismo, tabaco, alteraciones deglutorias por el tumor), las enfermedades de

Figura 1. Orostoma tras glosectomía total.

base (respiratorias, hepáticas, diabetes), la radioterapia previa, la pobre higiene bucal (boca séptica, periodontitis), el tamaño tumoral y el tipo de ejecución técnica del procedimiento quirúrgico (en el 36% de las reconstrucciones con colgajos).

Puede haber infecciones de partes blandas del cuello cuando a través de una fístula pasa saliva y detritus a las zonas donde se realizaron los vaciamientos ganglionares, debido principalmente a las resecciones muy amplias y al fracaso de los métodos reconstructivos empleados.

Aunque no podemos evitar la aparición de infecciones, sí podemos prevenirlas en lo posible reduciendo su frecuencia antes de la cirugía, haciendo un adecuado aporte nutricional del paciente, instaurando una higiene oral contundente y realizando una profilaxis antibiótica consensuada que cubra el tiempo transcurrido desde la incisión cutánea hasta las primeras 24 h de la intervención.

Se ha observado que las infecciones en este tipo de cirugía tienen un origen polimicrobiano: bacilos gram, *Staphylococcus aureus* y múltiples anaerobios. Por tanto, la profilaxis preoperatoria debe utilizar amoxicilina-clavulánico 1 g/iv./8 h, reservando la cefazolina 1 g/8 h y la clindamicina 600 mg + gentamicina 80 mg/8 h para los casos más complejos y con reconstrucciones importantes. Durante la intervención quirúrgica, el cirujano también puede reducir el número de infecciones si evita la manipulación y el traumatismo excesivo de los tejidos, realiza un cierre cuidadoso de la mucosa y una buena hemostasis, coloca drenajes y selecciona adecuadamente la reconstrucción.

Figura 2. Reconstrucción y cierre del orostoma con un colgajo libre.

Una situación especialmente grave es la radionecrosis, que se observa sobre todo en los pacientes intervenidos en la mandíbula que recibieron radioterapia de forma pre o posoperatoria. La radionecrosis mandibular se puede precipitar por extracciones o manipulaciones dentales. El tratamiento consiste en el uso de antibióticos, preferiblemente ciprofloxacino 750 mg/vo./12 h, durante un tiempo prolongado (meses), y ocasionalmente desbridamiento quirúrgico conservador.

• HEMORRAGIA

El sangrado posoperatorio puede ser de cuantía leve o importante. En casos de sangrado leve hacia la cavidad oral, se deben instaurar medidas locales, como enjuagues de agua helada, compresiones y torundas con adrenalina, o bien cauterizaciones con bisturí eléctrico o con nitrato de plata.

Cuando se trata de sangrados activos e importantes que pueden comprometer la situación hemodinámica del paciente, se debe ir sin demora al quirófano para hacer hemostasia y ligar el vaso sangrante, haciendo abordajes pequeños para mantener en lo posible la reconstrucción previa. La presencia de necrosis y fístulas amplias, sobre todo en pacientes previamente irradiados, conlleva el mayor riesgo de sangrados masivos por la vena yugular interna o la arteria carótida. En el caso de vaciamiento radical del cuello, hay que proteger la arteria carótida con una plastia del músculo angular del omóplato.

• MANDÍBULA

Las actuaciones más frecuentes que se realizan sobre la mandíbula en la cirugía del suelo de boca y de la lengua suelen ser la mandibulotomía, que forma parte del abor-

daje y permite exponer la lesión, y la mandibulectomía marginal, que permite resecar el margen óseo en continuidad con el tumor.

Las fracturas controladas que suponen las mandibulotomías pueden dar origen a pérdida de piezas dentales, infección y osteítis, retraso en la fusión ósea, inestabilidad de los fragmentos, pseudoartrosis, rotura de la línea mucosa, contaminación e infección. Estos problemas representan el 9-14% de las mandibulotomías, además de la anestesia del labio inferior y de la encía.

Para prevenir estas complicaciones debe hacerse una correcta aposición de los fragmentos mandibulares y una adecuada fijación con miniplacas de titanio. Es importante respetar el periostio para facilitar la regeneración ósea.

Una vez producida la osteítis deben realizarse curas locales minuciosas, desbridando y resecando los fragmentos necróticos, además de instaurar una higiene oral adecuada y la profilaxis antibiótica, como ya indicamos en el apartado referente a la infección. Una situación especialmente grave (ver apartado «infección») es la referente a la osteorradionecrosis.

Cuando el tumor está en contacto con el hueso, es preciso realizar una mandibulectomía marginal de forma curvada, superior desde el punto biomecánico para prevenir fracturas de forma escalonada; pero no está exenta de las mismas complicaciones infecciosas expuestas en la mandibulotomía, aunque si se preserva el canal del nervio dentario inferior se evitan las complicaciones nerviosas sensitivas.
En las ocasiones en que el tumor invade el hueso de forma importante, es necesario realizar una mandibulectomía segmentaria. Esta situación es especialmente compleja en los tumores de suelo de boca que afectan al mentón. Después de la resección ósea debe realizarse una reconstrucción mandibular, preferiblemente con un colgajo libre que aporte hueso (cresta ilíaca, peroné, escápula, radio), para estabilizar el defecto desde el punto de vista funcional y estético.

• LESIONES NERVIOSAS

Sobre todo por las ramas del trigémino que se pueden ver afectadas en los abordajes de la cavidad oral.

La lesión de los nervios sensitivos dentario inferior y lingual ocasionan pérdida de sensibilidad lingual (heridas por los dientes), labios, encías y carrillos, con babeo y alteraciones deglutorias. La lesión del nervio marginal del facial se puede producir durante la elevación del colgajo cervical al abordar la cavidad oral, produciendo una deformidad cosmética del labio inferior. La lesión del nervio hipogloso, bien por estar englobado por el tumor o por una sección accidental, complica aún más las funciones deglutoria y fonatoria, que suelen estar ya muy comprometidas.

Siempre que sea posible se debe respetar la indemnidad de los nervios, pero garantizando la resección tumoral.

• ALTERACIONES DE LA DEGLUCIÓN

Las alteraciones de la deglución son frecuentes tras la cirugía de suelo de boca y lengua, siendo proporcionales al déficit creado y al tipo de reconstrucción. Se afecta fundamentalmente la fase preparatoria y oral de la deglución cuando se realiza una cirugía de suelo de boca y lengua móvil; mientras que la fase faríngea se ve más alterada en la cirugía de la base lingual.[2] Hay que tener en cuenta que estos pacientes, además de verse sometidos a la resección lingual, suelen tener una pésima higiene bucal y dental que imposibilita la correcta masticación, por lo que en la mayoría de las ocasiones sólo pueden hacer una dieta semiblanda y líquida.

Para minimizar las inevitables secuelas deglutorias que acontecen tras este tipo de cirugía, podemos seguir las siguientes recomendaciones

- No fijar excesivamente el remanente lingual, permitiendo la mayor movilidad posible. Se ha visto que se puede resecar hasta un 50% de la lengua sin que aparezcan alteraciones importantes de la deglución, siempre que el muñón lingual sea móvil.

- En el caso de glosectomías totales o casi totales se debe reconstruir la lengua con colgajos libres, de forma que tenga un volumen suficiente para alcanzar el paladar blando y el duro, permitiendo así la progresión del bolo alimenticio (figuras 3, 4 y 5). También se pueden utilizar prótesis dentales que obliteran espacios libres en la cavidad oral y compensan la pérdida del grosor lingual.

En los casos de resecciones amplias de la base de lengua, la alteración fundamental va a ser la aspiración por alteración de la fase faríngea.

Cuando la aspiración debe ser evaluada y tratada con diversas maniobras de rehabilitación, técnicas quirúrgicas parciales (epiglotopexia, cierre laríngeo parcial) o total (laringectomía total o exclusión laríngea).[2] Una situación especialmente compleja ocurre en tumores centrales en la base de la lengua que comprometen a los dos nervios hipoglosos, debiendo en la mayoría de estos casos realizar una técnica total para conseguir una deglución adecuada y evitar la aspiración. Es frecuente tener que realizar una gastrostomía (PEG) temporal o más raramente, cuando la aspiración es masiva, definitiva.

• ALTERACIONES DE LA FONACIÓN

La cavidad oral forma parte de la cavidad de resonancia del sonido producido por los pliegues vocales laríngeos. Además, la lengua es el principal órgano articulador capaz de modificar dicha cavidad y ser origen de la mayor parte de producciones fónicas y fonéticas del ser humano. Los sonidos vocálicos y la mayor parte de los consonánticos vienen determinados por los cambios producidos en los puntos de articulación de la cavidad de resonancia. Así, en mayor o menor medida, todas las vocales y consonantes se van a ver afectadas tras una glosectomía, siendo estos déficits proporcionales a la resección efectuada (figura 6).

Son sobre todo las consonantes dentales (t, d, z, n, r, rr, l), palatales (ch, y, s, ñ, ll) y velares (k, g, j) las que, dependiendo del lugar o lugares del déficit anatómico o funcional lingual (anterior, medio o posterior), se van a ver alteradas.

Figura 3. Corte sagital de un TAC en un paciente al que se reconstruyó la lengua tras una glosectomía total con un colgajo libre. Se observa el contacto del colgajo con el paladar blando.

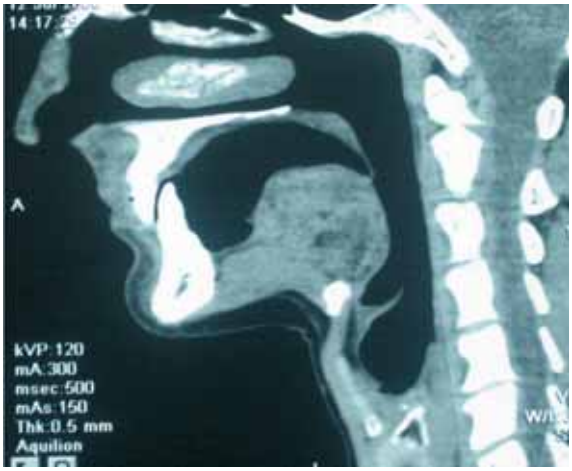

Figura 4. Imagen intraoral de un colgajo libre reconstruyendo una glosectomía total. Se observa el aporte de volumen necesario para la correcta deglución y fonación. La parte anterior es el suelo de la boca protruido de forma submucosa por el colgajo.

Por regla general, podemos decir que la resección de lesiones centrales y anteriores, aunque más pequeñas y menos frecuentes, producen más alteración en la fonación que las resecciones laterales y posteriores, más frecuentes y de mayor tamaño.

Figura 5. Imagen intraoral del volumen conseguido en una glosectomía subtotal con un colgajo libre, en la que se ven aún los puntos en la línea de sutura.

Figura 6. Mínima secuela en la zona de la hemilengua derecha a los 10 años de una glosectomía parcial intraoral.

Es necesario, como ocurría en el apartado de alteraciones deglutorias, facilitar la movilidad del muñón lingual, haciendo una reconstrucción mandibular y lingual adecuada que permita mantener la función mandibular, el volumen de la cavidad de resonancia y el grosor lingual. Así, se podría establecer contacto con los dientes, paladar duro y blando, con una mejor articulación de los sonidos. Una prótesis de paladar también contribuye a esta mejora, sobre todo cuando hay pérdida de sustancia a este nivel. Es muy útil, una vez solucionados en lo posible estos inconvenientes anatómicos, realizar la rehabilitación logopédica de estos pacientes.

BIBLIOGRAFÍA

1. Sessions RB, Hudkins C. Complications of Surgery of the Oral Cavity. En: Eisele DW (ed.) Complications in Head and Neck Surgery. St Louis: Mosby; 1993. p. 218-22.
2. Murry TH, Carrau RL. Clinical manual of swallowing disorders. Canadá: Singulair Pub Group; 2001. p. 13-8.
3. Mehta PS, Harrison LB. Function and organ preservation in adult cancers of the head and neck. Expert Rev Anticancer Ther 2007;7:361-71.
4. Cmelak AJ, Murphy BA, Burkey B, Douglas S, Shyr Y, Netterville J. Taxane-based chemoirradiation for organ preservation with locally advanced head and neck cancer: results of a phase II multi-institutional trial. Head Neck 2007;29:315-24.

2. SANGRADO POSAMIGDALECTOMÍA

Menéndez Colino LM, Bodoque Cano MM, Chacón Martínez J, Menéndez Loras LM

• INTRODUCCIÓN

La amigdalectomía es uno de los procedimientos quirúrgicos más frecuentes desarrollado por el otorrinolaringólogo, y constituye, junto a la adenoidectomía, aproximadamente el 38,5% de las intervenciones realizadas dentro de la Otorrinolaringología.[1] La primera amigdalectomía documentada data del siglo primero antes de Cristo y fue realizada por Celsus.[2] Desde entonces, múltiples técnicas han sido empleadas, tales como la amigdalectomía mediante disección fría y roma, amigdalectomía por guillotina «técnica de Sluder», diatermia monopolar, diatermia bipolar, láser CO_2 o KTP, radiofrecuencia y bisturí ultrasónico, etc.

La hemorragia posoperatoria después de la amigdalectomía continúa siendo la complicación más seria y frecuente en esta cirugía, y su incidencia varía según la técnica empleada, aunque existen otras posibles complicaciones menos frecuentes pero igualmente importantes a tener en mente, como son las anestésicas, la obstrucción de la vía aérea por laringoespasmo y/o edema uvular o de paladar, la infección del lecho quirúrgico, absceso latero o retrofaríngeo, la deshidratación posoperatoria, síndrome de Grisel por subluxación atloaxoidea o la pérdida de piezas dentarias.

La hemorragia puede ser **intraoperatoria**, la cual debe medirse y tratarse si fuera necesario. La hemorragia **posoperatoria primaria** es aquella que ocurre dentro de las primeras 24 h poscirugía, y se denomina hemorragia **posoperatoria secundaria** si ocurre después de las 24 horas, usualmente entre el 5.º y 10.º día posamigdalectomía, aunque en ocasiones puede ocurrir varias semanas poscirugía.[3]

• FRECUENCIA

Las complicaciones serias no son comunes, aunque su frecuencia real probablemente esté por debajo del número informado. La tasa de complicaciones varía según el área geográfica, el cirujano o las instituciones. Por tanto, la incidencia de mortalidad y las complicaciones que la ocasionan, como la hemorragia, complicaciones anestésicas y paro cardiorrespiratorio, son muy difícil es de calcular, existiendo en la literatura estudios que aportan datos diferentes.

Algunos autores aportan datos de mortalidad entre 1:10.000 a 1:35.000 operaciones, y otros entre 1:16.000 y 1:50.000 a 1:150.000 operaciones.[4]

Aunque ni la medicina basada en la evidencia *Cochrane Collaborative review*[5] ni revisiones sistemáticas de la literatura[6] han demostrado diferencias estadísticamente significativas en la hemorragia posamigdalectomía entre las diferentes técnicas, sí se han publicado recientemente artículos que sugieren un mayor porcentaje de hemorragia secundaria en la amigdalectomía por disección «caliente» (diatermia mono o bipolar) que en la realizada por disección «fría».

Un estudio multicéntrico *National Prospective Tonsillectomy Audit* (NPTA) registró y analizó la hemorragia acontecida en los 28 días poscirugía de 33.921 pacientes amigdalectomizados en 277 hospitales de Inglaterra e Irlanda del norte entre julio de 2003 y septiembre de 2004. En conjunto, se registró hemorragia primaria en 188 pacientes (0,6%) y secundaria en 1.033 pacientes (3%), y 24 pacientes tuvieron ambas hemorragias.

La técnica de disección fría más hemostasia mediante sutura o por compresión presenta la tasa más baja de hemorragia posoperatoria (1,7%).[7]

Si la *odds ratio* para la hemorragia posamigdalectomía mediante disección fría más hemostasia con sutura o compresión se considera igual a 1, entonces la amigdalectomía por disección más hemostasia con diatermia mono o bipolar tenía 1,6 veces más riesgo de hemorragia (*odds ratio* ajustada); la disección y la hemostasia con diatermia mono o bipolar tenía, según el artículo, de 2,5 a 3,2 veces más riesgo de sangrado con una p <0,001. Se registró un incremento en la tasa de sangrado con la edad del paciente: 1,9% en los de <5 años, 3% en 5 a 15 años y 4,9% en los >15 años (*odds ratio* ajustadas incrementándose con la edad, p = 0,002). El estudio no aclaró si la edad fue más determinante que la técnica respecto al sangrado posamigdalectomía. La principal conclusión fue la sugerencia a abandonar la técnica de disección caliente y optar por el uso de otra técnica.[7] Hasta febrero del año 2004 este mismo estudio había incluido los datos de 13.554 pacientes y en agosto de 2004 fueron publicados resultados preliminares que concluyeron que el riesgo relativo de sangrado posamigdalectomía en la técnica caliente fue del 3,4 (1,9-6,2; p <0,0019) y el riesgo relativo en la amigdalectomía fría sin ningún empleo de cauterio fue del 2,2 (1,3-3,7; p = 0,002).[8]

O´Leary and Vorrath compararon, en un periodo de 2,5 años, una serie de 3.087 amigdalectomías por disección fría más cualquier hemostasia con 1.557 amigdalectomías mediante disección caliente más cualquier hemostasia. Observaron que un 1,85% de pacientes amigdalectomizados por disección fría presentaron hemorragia secundaria, y los pacientes operados mediante disección caliente presentaron una tasa de hemorragia secundaria del 2,38%, no obteniéndose diferencias estadísticamente significativas. También se registró mayor tasa de hemorragia intraoperatoria y primaria en la disección fría que en la caliente (X^2, p <0,02); mientras que la disección caliente presentó mayor tasa de hemorragia secundaria, especialmente entre el 4.º y 7.º día poscirugía (X^2, p <0,001).[9]

Otro estudio de 2007 con 1.131 pacientes publica una tasa de hemorragia posamigdalectomía mediante técnica caliente (diatermia monopolar para disección y hemostasia) del 4 y del 5,4% (*odds ratio* 0,78) para la disección fría más hemostasia monopolar; pero la técnica caliente tuvo mayor proporción de pacientes que requirieron ser reintervenidos (1,6 frente 1,04%) y mayor riesgo de transfusión sanguínea. Todos estos datos no fueron estadísticamente significativos.[10]

• PATOGENIA

La hemorragia **intraoperatoria** que se produce en una amigdalectomía sin complicaciones puede variar según el cirujano y la técnica empleada, pudiéndose perder alrededor de 70-75 cc.

En caso de utilización de cauterio, el sangrado es menor.

El aumento de la hemorragia (sobre todo en cirujanos inexpertos) suele deberse a la identificación incorrecta del plano de disección quirúrgico.

La hemorragia **posoperatoria primaria** es considerada como una complicación en sí misma de la técnica quirúrgica, y sobre todo de la técnica hemostática empleada, siendo importante que el sangrado que se produce durante el acto quirúrgico sea cohibido, no sólo con cauterio mono o bipolar, sino con ligadura del vaso sangrante y/o plicatura de pilares.

La patogenia de la hemorragia posoperatoria secundaria se debe a la caída de la escara de cicatrización que se produce alrededor del 7.º día poscirugía.

Una explicación para la mayor tasa de hemorragia secundaria en la amigdalectomía caliente puede estar relacionada al mayor daño tisular producido por una disección a una potencia elevada (>20-25 vatios), al frecuente exceso o al prolongado uso de la diatermia para la hemostasia.

Aunque esta técnica es muy efectiva en la prevención de la hemorragia primaria, al mismo tiempo produce una mayor área de necrosis, y por tanto mayor número de vasos expuestos cuando se produce la caída de la escara.[11]

Actualmente no existe evidencia clínica en ningún estudio que aporte a la infección del lecho quirúrgico un mayor riesgo de hemorragia posoperatoria, por lo que no está justificado el uso posoperatorio de antibióticos de manera profiláctica.[12]

• CLÍNICA O SECUELAS

Las consecuencias o secuelas de un periodo prolongado de hipoxia por la obstrucción de la vía aérea varían desde daños neurológicos irreparables al fallecimiento del paciente. La clínica dependiente de la hemorragia varía según su cantidad desde un paciente asintomático hasta *shock* hipovolémico con riesgo de muerte.

Es posible aunque infrecuente que, si la infección del lecho quirúrgico no es tratada, pueda extenderse a los espacios profundos cervicales y ocasionar un absceso parafaríngeo y/o retrofaríngeo.

El dolor posoperatorio es un síntoma común y tiende a ser menor en los niños pequeños y a incrementarse en gravedad al aumentar de edad y en los adultos.

• MANEJO MÉDICO Y/O QUIRÚRGICO

Durante la amigdalectomía el anestesiólogo y el cirujano otorrinolaringólogo comparten la vía aérea del paciente, y ésta puede verse comprometida por el sangrado, por lo que debe realizarse una hemostasia rigurosa antes de extubar al paciente. La permeabilidad de la vía aérea es primordial, siendo infrecuente aunque posible la necesidad de realizar una traqueotomía de urgencia ante la imposibilidad de reintubar al paciente por una hemorragia importante o por la aparición de un laringoespasmo.

La hemorragia intraoperatoria debe medirse y tratarse. La sangre que se succione en la intervención se coleccionará y se calculará exactamente, teniéndose en cuenta las gasas empapadas o mojadas con sangre, y se descontará la irrigación con suero fisiológico que hayamos empleado para la limpieza de la herida quirúrgica. Para cuantificar la pérdida es importante conocer el hematócrito y la hemoglobina preoperatoria, saber cuándo la pérdida empieza a ser importante y, de ahí, cuándo decidiremos hacer una transfusión. La transfusión de sangre se considerará en niños cuando se pierda un 10-15% del volumen total sanguíneo circulante, y en adultos cuando se pierda el 20%. Esta transfusión es necesaria para evitar que una mayor pérdida sanguínea desemboque en una parada cardiorrespiratoria secundaria a *shock* hipovolémico.

La hemorragia posoperatoria ha sido clasificada según su intensidad en cinco grados, variando su tratamiento en cada caso (tabla 1).

• PREVENCIÓN

Aunque de manera rutinaria no se realizan amigdalectomías en pacientes pediátricos con un estudio de coagulación alargado (TP, TTPa), diversos estudios publicados en la literatura concluyen que un tiempo de TP y/o TTPa alargado no constituye por sí mismo un factor predictivo de hemorragia posamigdalectomía, no aportando información adicional a la de una historia de hemorragias en el paciente.[14,15]

Para prevenir la hemorragia se ha de realizar la amigdalectomía en el plano existente entre la cápsula y la fosa muscular, traccionando medialmente de la amígdala; si hace falta, se retraerá el pilar anterior con ayuda del disector-retractor de Hurd, así evitaremos dejar remanentes de tejido amigdalar y prevenir daños en la musculatura. Al llegar al polo inferior se realizará la amputación con el asa fría, teniendo cuidado de no dañar los músculos de la base de la lengua. Se succionará el sangrado con un aspirador de Yankauer, y luego se taponará el lecho amigdalar con una gasa embebida en H_2O_2 diluida para revisar así la hemostasia más fácilmente (figura 1).

Tabla 1. Clasificación de la hemorragia secundaria en función de la intensidad

- **Grado 1:** hemorragia con cese espontáneo o la aplicación de frío intraoral (cubitos de hielo, compresión con gasas frías
- **Grado 2:** hemorragia que cede con anestesia local más vasoconstrictor por compresión o infiltración de anestesia local con vasoconstricor con o sin coagulación bipolar
- **Grado 3:** necesidad de anestesia general para realizar ligadura del vaso sangrante o sutura de pilares si el sangrado es difuso
- **Grado 4:** persistencia de sangrado importante y riesgo de shock hipovolémico al fracasar las anteriores medidas locales, siendo necesaria la ligación de la arteria carótida externa
- **Grado 5:** hemorragia con desenlace de muerte del paciente a pesar de haber realizado todas las medidas necesarias para parar dicha hemorragia[13]

Figura 1. Prevención intraoperatoria del sangrado.

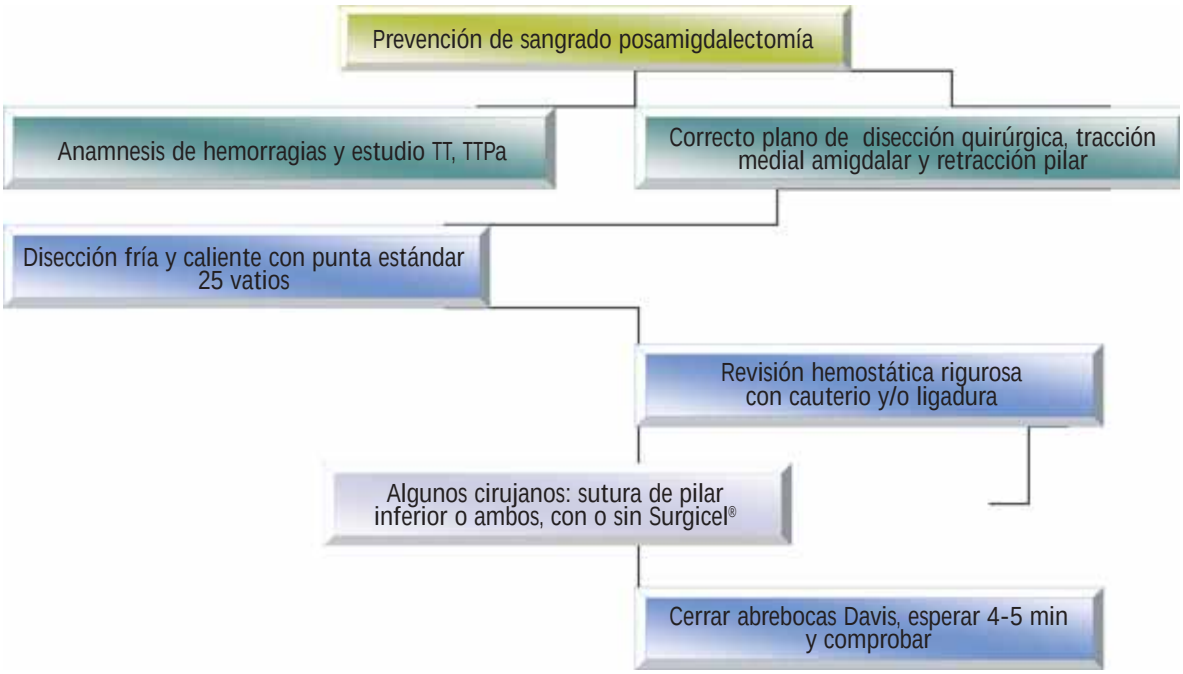

En la disección caliente no debemos utilizar potencias superiores a 20 vatios al producir una mayor área de necrosis y, por tanto, mayor número de vasos expuestos cuando se produce la caída de la escara.[10]

La hemostasia intraoperatoria debe realizarse no sólo con cauterio mono o bipolar, sino también con ligadura del vaso sangrante ante la mínima persistencia de sangrado después de haber aplicado el cauterio.

Después de finalizada la amigdalectomía se aconseja cerrar el abrebocas, con lo que la hiperextensión del cuello y del área intervenida se relaja, se espera 4-5 minutos y se vuelve a abrir para asegurarnos de que la hemostasia ha sido correcta.

El electrocauterio con punta fina o de aguja se ha asociado con mayor incidencia de hemorragia que el de punta estándar en espátula.[16]

Algunos cirujanos suturan sistemáticamente el polo inferior, ya que aparentemente es el que puede producir más sangrado al estar en un punto inferior no visible en la postura normal; además está en contigüidad con la base de la lengua, zona de por sí de fácil sangrado. La sutura de los pilares amigdalinos anteriores y posteriores a nivel superior o inferior, según sea el punto sangrante, es otra maniobra quirúrgica que proporciona una hemostasia segura antes de ello se localizará el punto sangrante y se cauterizará, e incluso se puede colocar Surgicel® sobre el lecho quirúrgico para aumentar la seguridad hemostática.[17]

El uso preoratorio de dexametasona a dosis de 1 mg/kg disminuye significativamente el dolor posoperatorio inmediato en las dos técnicas de amigdalectomía caliente y fría.[18]

No está justificado el uso posoperatorio de antibióticos de manera profiláctica, pues no se ha demostrado en ningún estudio que la infección del lecho quirúrgico aporte un mayor riesgo de hemorragia posoperatoria.[12]

BIBLIOGRAFÍA

1. Nickerson RJ, Hauck WW, Bloom BS, Peterson OL. Otolaryngologists and their surgical practice. Arch Otolaryngol 1978;104:718-24.
2. Curtin JM. The history of tonsil and adenoid surgery. Otolaryngol Clin North Am 1987;20:415-9.
3. Krishna P, Lee D. Post-tonsillectomy bleeding: a meta-analysis. Laryngoscope 2001;111:1358-61.
4. Pratt LW, Gallagher RA. Tonsillectomy and adenoidectomy: incidence and mortality, 1968-1972. Otolaryngol Head Neck Surg 1979;87:159-66.
5. Pinder D, Hilton M. Dissection versus diathermy for tonsillectomy. Cochrane Database Syst Rev 2001;4:CD002211.
6. Leinbach RF, Markwell SJ, Colliver JA, Lin SY. Hot versus cold tonsillectomy: a systematic review of the literature. Otolaryngol Head Neck Surg 2003;129:360-4.
7. Lowe D, van der Meulen J, Cromwell D. Key messages from the National Prospective Tonsillectomy Audit. Laryngoscope 2007;117:717-24.
8. Lowe D, van der Meulen J. Tonsillectomy technique as a risk factor for postoperative haemorrhage. Lancet 2004;364:642-3.
9. O'Leary S, Vorrath J. Postoperative bleeding after diathermy and dissection tonsillectomy. Laryngoscope 2005;115:591-4.
10. Walker P, Gillies D. Post-tonsillectomy hemorrhage rates: Are they technique-dependent? Otolaryngol Head Neck Surg 2007;136:27-31.
11. Collison PJ, Mettler B. Factors associated with post-tonsillectomy hemorrhage. Ear Nose Throat J 2000;79:640-2.
12. Ahsan F, Rashid H, Eng C, Bennett DM, Ah-See KW. Is secondary haemorrhage after tonsillectomy in adults an infective condition? Objective measures of infection in a prospective cohort. Clin Otolaryngol 2007;32:24-7.
13. Windfuhr J, Seehafer M. Classification of haemorrhage following tonsillectomy. J Laryngol Otol 2001;115:457-61.
14. Howells RC, Wax MK, Ramadan HH. Value of preoperative prothrombin time/partial thromboplastin time as a predictor of postoperative hemorrhage in pediatric patients undergoing tonsillectomy. Otolaryngol Head Neck Surg 1997;117:628-32.
15. Eberl W, Wendt I, Schroeder HG. Preoperative coagulation screening prior to adenoidectomy and tonsillectomy. Klin Padiatr 2005;217:20-4.
16. Randall DA, Hoffer ME. Complications of tonsillectomy and adenoidectomy. Otolaryngol Head Neck Surg 1998;118:61-8.
17. Goodman RS. Surgicel in the control of post-tonsillectomy bleeding. Laryngoscope 1996;106:1044-6.
18. Hanasono MM, Lalakea ML, Mikulec AA. Perioperative steroids in tonsillectomy using electrocautery and sharp dissection techniques. Arch Otolaryngol Head Neck Surg 2004;130:917-21.

3. ADENOIDECTOMÍA

Martínez Molina P

• INTRODUCCIÓN

La adenoidectomía consiste en la resección del tejido adenoideo localizado en la pared posterior de la nasofaringe. Para su evaluación disponemos de:

- Historia clínica. Especial atención a historia familiar de insuficiencia velopalatina. El paladar hendido submucoso ocurre en 1/1.200 niños. Atención especial a la úvula bífida o la típica V en paladar blando.
- Endoscopia nasal.
- Otomicroscopia: la otitis serosa o seromucosa en niños es altamente indicativa de la existencia de vegetaciones. Clínicamente se puede constatar la facies adenoides, boca abierta, mandíbula retropática, secreciones mucosas por nariz, ronquidos e incluso apneas nocturnas.
- La radiografía simple lateral de cráneo es una técnica obsoleta.

Tras la cirugía se administra en el despertar medicación analgésica. El uso de antibioterapia posoperatoria no está consensuado, así como el tiempo necesario de observación para prevenir sangrado inmediato; se da de alta al paciente 24 h después de la cirugía. El dolor suele remitir antes de los 5 días tras la cirugía y no suele ser intenso.

• COMPLICACIONES

Las complicaciones incluyen las asociadas generalmente con la anestesia y la cirugía.

- La primera complicación es el **sangrado inmediato** del lecho quirúrgico, cuya incidencia es menor del 0,5% de los pacientes. No obstante, hay que prestar especial atención en niños porque no siempre son conscientes del sangrado. Puede requerir revisión quirúrgica en el 0,2% con taponamiento posterior en ocasiones, aunque en la mayoría de casos basta con ejercer presión añadiendo un agente vasoconstrictor como la oximetazolina.

La mayoría de los sangrados son secundarios a restos adenoideos, por lo que vale la pena la palpación digital del cavum después del legrado.

- El **sangrado diferido** observado en amigdalectomía no se observa en pacientes adenoidectomizados. Se debe prestar especial atención preoperatoria a pacientes con alteración en la coagulación.
- La **tortícolis** o **síndrome de Grisel**[1] consiste en decalcificación y laxitud del ligamento atloaxial por inflamación crónica poscirugía. Se observa una luxación espontánea una semana después de la cirugía, asociada con dolor cervical y tortícolis. Ante un paciente con dicha clínica, realizar endoscopia e intentar descartar una infección del lecho quirúrgico se produce por espasmo del constrictor en pared posterior faríngea, y suele deberse a un legrado demasiado profundo que afecta la musculatura prevertebral.
  Requiere terapia antiinflamatoria, calor seco y en ocasiones, collarín blando. A la hora de realizar el legrado, se ha de procurar hacerlo paralelo a la mucosa y no realizar un movimiento circular que horade la musculatura.
- La **infección** se trata con antibioterapia cuando ocurre.
- **Insuficiencia velopalatina**. Observada en un 0,03-0,06% de casos.[2] Se produce por un cierre incompleto del paladar con las paredes posteriores y laterales nasofaríngeas, donde previamente se hallaban las vegetaciones. Se observa transitoriamente según las

series en hasta un 50% de los pacientes adenoidectomizados, y se suele autolimitar a 2-4 semanas. Si persiste más allá de tres meses, cosa que ocurre en 1 de cada 1.500-3.000 adenoidectomizados según las series, tenemos una insuficiencia velopalatina. Antes de realizar una adenoidectomía se debe observar el habla de los progenitores.

Ante cualquier duda, se debe examinar detalladamente y buscar un posible paladar hendido submucoso, que ocurre en 1/1.200 niños.

Signos que nos orientan ante la existencia de paladar hendido submucoso son la presencia de úvula bífida, un rafe medio atenuado en paladar blando o la típica V hendida palatina.

- **Fractura del cóndilo mandibular** tras subluxación en la apertura bucal durante la cirugía. Muy baja incidencia.
- La **lesión de la trompa de Eustaquio** tras la cirugía presenta una incidencia desconocida, pues no existen estudios endoscópicos para seguir la funcionalidad de la trompa a largo plazo tras la cirugía. No obstante, su incidencia se considera que es mayor de lo aceptado hace unas décadas.[3]

BIBLIOGRAFÍA

1. Hirth K, Welkoborsky HJ. Grisel's syndrome following ENT-surgery: report of two cases Laryngorhinootologie. 2003;82(11):794-8.
2. Saunders NC, Hartley BE, Sell D, Sommerlad B. Velopharyngeal insufficiency following adenoidectomy. Clin Otolaryngol Allied Sci 2004;29(6):686-8.
3. Shaalan HF. What is the right size of the adenoid curette? J Laryngol Otol 2003;117(10):796-800.

4. RIESGOS Y COMPLICACIONES EN LA CIRUGÍA SOBRE EL PALADAR BLANDO

Morelló Castro A, Borés Domènech A, Rioja Peñaranda E, Larrosa Díez F, Vilaseca González I

• INTRODUCCIÓN

La cirugía sobre el paladar blando nace como medida terapéutica de la roncopatía o del SAHS (Síndrome de Apnea e Hipopnea del Sueño). La utilidad de estas técnicas se basa en el supuesto de que las partes blandas de la orofaringe son el principal origen del colapso, y que el tejido redundante e hipertrófico del paladar blando supone la causa de obstrucción para la apnea y la vibración sonora del ronquido.

La evaluación de los resultados es complicada, ya que hay diferentes criterios para señalar si es o no un buen resultado, y un alto índice de subjetividad a la hora de valorarlos. Además, muchas veces no sólo se utiliza una sola técnica quirúrgica, sino también una asociación de ellas, con lo que valorar la efectividad de una y de otra todavía se complica más.

En general,[1] se señala que estas técnicas son útiles para el ronquido en un 80-90% de los casos, aunque si se valoran a un año, estos resultados pueden descender hasta un 50%. Por lo que respecta a la resolución de las apneas, la tasa de éxitos se sitúa en un 40-50%. Dicha tasa también depende de la intensidad previa del SAHS:

Si el Índice de Apneas Hipopneas (IAH) preoperatorio es menor a 20, se obtiene un 80% de buenos resultados (que quiere decir IAH <10), pero si preoperatoriamente era mayor a 40, la tasa de éxitos baja al 25%.

Las indicaciones para el tratamiento quirúrgico en la roncopatía crónica y SAS están enumeradas en la tabla 1.

Tabla 1. Indicaciones de cirugía en el ronquido y en el síndrome de apenas obstructivas

- Lesiones anatómicas de la vía aérea superior
- Pacientes con apnea que no mejoran con tratamiento médico o presentan intolerancia a la CPAP
- Rechazo del paciente a otros métodos de tratamiento
- Complicaciones médicas agudas del SAHS
- Paciente con ronquido sin apnea con importantes secuelas sociales

Hay múltiples factores que influyen a la hora de decidir qué tipo de cirugía realizaremos, pero hay tres en especial que marcan el camino a seguir:

- Diagnóstico exhaustivo del lugar de la obstrucción de la vía aérea (palatal, nasal, hipofaríngea o mixta).
- Diagnóstico diferencial entre roncopatía con SAHS o roncopatía aislada.
- Cuantificar la gravedad del SAHS (SAHS leve con IAH <20, SAHS moderado con IAH entre 20 y 40, y SAHS agudo con IAH >40).

Dependiendo de estos criterios y del contexto y estado general del paciente decidiremos el tratamiento.[2]

• UVULOPALATOFARINGOPLASTIA (UPPP)

Fujita[3] ya constató que una de las consecuencias previsibles de la UPPP es dolor intenso de 10 a 14, lo días que obliga a seguir dieta blanda y analgesia intensiva. Los riesgos vitales

son poco frecuentes, y si los hay son los propios de cualquier cirugía mayor y están íntimamente relacionados con la intensidad y la gravedad de las apneas, la edad, el estado general y la patología asociada que presenta el paciente.

Los riesgos típicos y las posibles complicaciones están reflejados en la tabla 2.

Tabla 2. Riesgos de la UPPP.

- Odinofagia tan intensa que impida deglución
- Hemorragia (2-4%): suele ser mayormente autolimitada, pero reqiere transfusión y revisión quirúrgica
- Infección de la herida quirúrgica
- Parestesias faríngeas, especialmente en forma de sensación de sequedad
- Ruptura de alguna pieza dentaria
- Obstrucción respiratoria con necesidad de traqueotomía
- Insuficiencia velopalatina con rinolalia abierta y reflujo nasal de líquidos y/o sólidos
- Estenosis nasofaríngea con obstrucción nasal y rinolalia cerrada

Según Larrosa,[1] los resultados de la literatura para esta técnica son diversos y dispares, ya que el principal problema del tratamiento del SAS radica en la localización previa de las lesiones a tratar: si la obstrucción no se produce en el paladar sino en la hipofaringe, el resultado de la UPPP no es tan bueno como el que cabría esperar.

• UVULOPALATOPLASTIA ASISTIDA CON LÁSER (LAUP)

La uvulopalatoplastia asistida con láser (LAUP)es una técnica inicialmente descrita por Kamami,[4] quien en 1994 observó un éxito del 85% en cuanto al tratamiento del ronquido.

La LAUP no es una UPPP convencional practicada con láser.

Originariamente con la LAUP se escinde tan sólo parte de la úvula y del tejido de paladar blando, sin eliminar las amígdalas o los tejidos de las paredes laterales de la faringe, siendo una cirugía exclusiva de paladar blando. Sin embargo, con el paso del tiempo se ha ampliado su campo de actuación a otras zonas de la faringe, así como la utilización de diferentes tipos de láser.[5]

Se consideran ventajas respecto a la UPPP:
- Posibilidad de realizar el proceso con anestesia local.
- Posibilidad de realizar el proceso de forma ambulatoria.
- Disminución de forma importante de sangrado durante el procedimiento.
- Posibilidad de tallar el paladar formando nuevas cúpulas y úvula.

Las complicaciones de la LAUP están muy bien sistematizadas por Walker,[6] quien describe un 3,45% de complicaciones en este procedimiento.

La más frecuente es la hemorragia (2,12%), seguida por la infección local (0,53%), la incompetencia úvulo-palatina temporal (0,53%) y la pérdida temporal del gusto (0,27%).

Aquí tampoco está considerado el dolor como complicación, sino que forma parte habitual del posoperatorio.

Las hemorragias fueron en general leves y autolimitadas, sin requerir transfusión, aunque alguna requirió sutura. En la mayoría de los casos se produjeron entre 24 y 48 h después de la cirugía, y en el ápex de las incisiones verticales. La mayoría de las infecciones locales fueron candidiasis que se resolvieron con antifúngicos sin secuelas.

En general, la mayoría de series de LAUP refieren menos de un 5% de complicaciones, la mayoría leves, aunque Carenfelt[7] refiere un caso de *exitus* secundario a sepsis. En nuestra serie, Larrosa[1] describe en un paciente el empeoramiento significativo de índice de apneas tras el procedimiento, justificando así la necesidad de evaluar la eficacia de la LAUP desde un punto objetivo y crítico.

• OTRAS TÉCNICAS

En 1998, Powell y Riley[8] introdujeron una nueva técnica, la reducción volumétrica de tejido del paladar blando mediante la aplicación de radiofrecuencia; esta técnica la hemos utilizado nosotros y otros autores[9,10] también para el tratamiento del ronquido y de SAS leves, aunque sin resultados espectaculares.

La ventaja sobre la LAUP es la ausencia de dolor posoperatorio, con escasas complicaciones, siendo la única destacable la posibilidad de necrosis de úvula o de alguna porción distal del paladar blando, que puede ocasionar una fístula palatina.

También Brietzque[11] ha descrito una técnica que utiliza una sustancia esclerosante (Sotradecol®) inyectada en el paladar blando, refiriendo un 92% de éxito en el tratamiento del ronquido, sin dolor ni complicaciones reseñables.

Por último, también se han descrito otros métodos, como el descrita por Norgard et al.[12] en 2004 de la colocación de implantes a nivel del paladar blando, procedimiento *a priori* reversible, pero sin que conozcamos todavía de una forma suficientemente contrastada su eficacia y complicaciones.

BIBLIOGRAFÍA

1. Pavelec V, Bohmanova J. A comparison of postoperative recovery from laser-assisted uvulopalatoplasty using different laser systems. Otolaryngol Head Neck Surg 2008;138(1):69-73.
2. Sundaram S, Bridgman SA, Lim J, Lasserson TJ. Surgery for obstructive sleep apnoea. Cochrane Database Syst Rev 2005.
3. Morelló A, Vilaseca I, Montserrat J. Reducción de volumen tisular mediante radiofrecuencia en la roncopatía crónica. Acta ORL Esp 1998;1:62-3.
4. Carenfelt C, Haraldson PO. Frecuency of complications after uvulopalatopharyngoplasty. Lancet 1993;13:341(8842):437.
5. Fujita S, Conway W, Zoric F. Surgical correction of anatomical abnormalities in obstructive sleep apnea syndrome: uvulopalatopharyngoplasty. Otolaryngol Head Neck Surg 1981;89:923-34.
6. Brown DJ, Kerr P, Kryger M. Radiofrequency tissue reduction of the palate in patients with moderate sleep-disordered breathing. J Otolaryngol 2001;30:193-8.
7. Powell N, Riley R, Troell R, Li K, Blumen, M, Guilleminault C. Radiofrecuency volumetric tissue reduction of the palate in subjets with sleep disordered breathing. Chest 1998;113:1163-74.
8. Walker RP, Gopalsami C. Laser assisted uvulo-palatoplasty: postoperative complications. Laryngoscope 1996;106:834-8.
9. Kamami YV. Outpatient treatment of snoring with CO2 laser: laser assisted uvulopalatoplasty. J Otolaryngol 1994;23:391-4.
10. Nordgård S, Wormdal K, Bugten V, Stene BK, Skjøstad KW. Palatal implants: a new method for the treatment of snoring. Acta Otolaryngol (Stockh) 2004;124(8):970-5.
11. Brietzque S, Mair E. Injection snoreplasty: how to treat snoring without all the pain and expense. Otolaryngol Head Neck Surg 2001;124(5):503-10.
12. Larrosa F. Efectividad del tratamiento quirúrgico de la roncopatía. Tesis doctoral. Universidad de Barcelona. 2001.

5. ABORDAJES TRANSPALATINOS

Palomar Asenjo V, Palomar García V

• INDICACIONES Y ALTERNATIVAS A LOS ABORDAJES TRANSPALATINOS

Los abordajes transpalatinos son una vía de acceso a lugares anatómicos en los que se desarrollan patologías diversas, de tipo congénito o tumoral (benigno o maligno). Mediante estos abordajes vamos a poder tratar quirúrgicamente patologías que afectan a la porción central de la base de cráneo y a la nasofaringe.

• Atresia de coanas

Es una malformación congénita de la porción anterior de la base de cráneo. Las atresias bilaterales a menudo se asocian con síndromes cráneo-faciales y otros defectos de la base de cráneo como encefaloceles,[1] que deben tenerse en cuenta a la hora del abordaje quirúrgico y evitar las correspondientes complicaciones. Las atresias bilaterales pueden requerir alimentación por sonda orogástrica e incluso intubación.

La sospecha diagnóstica la suele establecer el neonatólogo al intentar pasar sin éxito una sonda fina desde las fosas nasales a la nasofaringe. La confirmación la hará el otorrinolaringólogo al observar, mediante endoscopia nasal, el cierre de la coana. La TC nos permite conocer si el cierre coanal es óseo o sólo mucoso.

• Abordaje transpalatino

El abordaje transpalatino ha sido, tradicionalmente, el más empleado para el tratamiento de esta patología.

• Abordajes alternativos

Los abordajes alternativos al transpalatino son:

- Abordaje transnasal: se realiza bajo visión microscópica o endoscópica. Utilizando un bisturí de hoz se crea un colgajo mucoso que se retira, exponiendo la lámina ósea. Ésta debe ser eliminada mediante fresado hasta alcanzar la mucosa nasofaríngea. Se debe realizar con precaución, evitando lesionar estructuras como la arteria esfenopalatina o la trompa de Eustaquio. Finalmente, colocamos un *stent* en el orificio creado.[2]
- Vía sublabial: tras alcanzar la abertura piriforme, se levanta el mucoperiostio del vómer y la lámina perpendicular del etmoides. A partir de ahí, con visión microscópica, se legra el suelo de la fosa nasal hasta llegar a la mucosa del cavum que, tras ser abierta, comunica la fosa con la nasofaringe. Finalmente, también colocamos un *stent*.
- Láser CO_2: actualmente es un método muy empleado en niños pequeños. Requiere un buen acceso a la zona que debe ser intervenida, por lo que puede ser necesario resecar la parte posterior de los cornetes inferiores e incluso del septo.
- Láser KTP: tiene la ventaja de que puede ser aplicado mediante una fibra. Debe realizarse siempre bajo irrigación con suero.

• Angiofibroma juvenil

Es un tumor poco frecuente entre los tumores de cabeza y cuello.[3] Con fines quirúrgicos, para su abordaje y complicaciones, conviene conocer el lugar de origen más frecuente, que es el margen superior del orificio esfenopalatino.[4] También es importante determinar las extensiones que se originan en su crecimiento, ya que tiende a penetrar por los orificios y fisuras cercanos a su origen. Para ello, nos ayudaremos de los estudios por imagen, como TC o RM, y ocasionalmente angiografía. Crece sin impedimentos en la nasofaringe y la fosa nasal, y puede invadir las

celdas etmoidales y los senos maxilar y esfenoidal por destrucción ósea. Puede extenderse lateralmente hacia la fosa pterigopalatina, desde donde puede horadar las láminas pterigoideas y penetrar en la fosa infratemporal o crecer a través de la fisura orbitaria inferior en la órbita. Desde la fosa infratemporal puede crecer hacia los orificios redondo, oval y rasgado; alcanzando finalmente la fosa craneal media. En ella puede invadir la región paraselar.

El abordaje quirúrgico se debe seleccionar en función de la localización y extensión del tumor, aunque también influyen la edad del paciente, la experiencia del equipo quirúrgico, la efectividad de la embolización, etc.[5]

• Abordaje transpalatino

El abordaje transpalatino se puede emplear en tumores limitados a la nasofaringe, la cavidad nasal y el seno esfenoidal. Sin embargo, algunos autores lo utilizan en la mayoría de los estadios de la clasificación de Radkowski.[6]

• Abordajes alternativos

Los abordajes alternativos al transpalatino son:

- Cirugía endoscópica: es un método que está en auge, fundamentalmente para tumores en fases iniciales, confinados a la nasofaringe y de tamaño medio, sin invasión endocraneal. Una ventaja importante de esta técnica es la escasez de complicaciones.[7]
- Abordaje transantral: se realiza una incisión gingivolabial en la fosa canina para abrir la porción anterior del seno maxilar. Puede producir deformidad facial y parestesias por lesión del infraorbitario como secuelas. Se recomienda en lesiones que alcanzan la fosa pterigopalatina.
- Rinotomía lateral: es útil en casos con extensión lateral, pero pueden aparecer secuelas como parestesias faciales, lesión del aparato lagrimal o costras nasales, así como una cicatriz poco estética.
- *Degloving* mediofacial: es una excelente alternativa a la rinotomía lateral que nos suele permitir una muy buena exposición y que no asocia cicatrices faciales.
- Abordaje tipo LeFort I con resección de la pared posterior del seno maxilar: en tumores con extensión a las fosas esfenopalatina e infratemporal, y extensión medial al seno cavernoso.[6]
- Otros abordajes: infratemporal transzigomático, craneotomía frontotemporal, faringotomía suprahioidea.[8]

Algunos autores[9] prefieren combinar, según la extensión de la tumoración, varios abordajes para tener mejor acceso a las diversas localizaciones.

Se puede combinar la vía transpalatina con la transmaxilar, extendiendo la incisión transpalatina por la zona retromaxilar del lado afecto, para tener buen acceso a la fosa pterigoidea, creando una incisión en «S» de Lazy.[10]

La mayor complicación que refieren los autores es el sangrado, que oscila entre 400 y 1.500 ml.

• Recurrencia local del carcinoma nasofaríngeo

La radioterapia, combinada o no con quimioterapia, constituye la primera opción de tratamiento del carcinoma de nasofaringe.[11] Sin embargo, un porcentaje no desdeñable de estos pacientes pueden desarrollar recidivas locorregionales en los cinco años siguientes. Cuando se presentan sin metástasis a distancia, son potencialmente curables hasta en un 40% de casos. La afectación del clivus, pares craneales bajos y/o oculomotores y carótida interna, así como la extensión intracraneal, condicionan la resecabilidad de estos tumores. El abordaje empleado dependerá de la localización, el tamaño y la extensión del tumor.

• Abordaje transpalatino

El abordaje transpalatino es una de las alternativas que se contemplan en el tratamiento de estas recurrencias.

• Abordajes alternativos

Los abordajes alternativos al transpalatino son:

- Translocación facial: es útil en casos que afectan a la nasofaringe y fosa infratemporal, pero deja como secuela deformidades estéticas y funcionales.
- *Degloving* mediofacial: evita las deformidades de la translocación facial.
- Abordaje infratemporal tipo C: permite un buen control de la carótida interna, yugular y pares craneales bajos.

• Tumores de clivus

Los más frecuentes son los cordomas, que son tumores benignos derivados de remanentes de la notocorda. La histología puede ser variada, aunque la mayoría son tumores benignos. El tratamiento de estos tumores tiene una morbimortalidad que no es despreciable,[12] aunque en los últimos años ha mejorado mucho su pronóstico.

• Abordaje transpalatino

El abordaje transpalatino está indicado en tumores que no tienen invasión dural importante. Esta vía permite exponer la porción baja del clivus y la unión cráneo-cervical y, mediante una palatectomía importante del paladar duro se puede alcanzar la porción alta del clivus y la nasofaringe; aunque la exposición es algo limitada.

• Abordajes alternativos

Los abordajes alternativos al transpalatino son:

- Vía transeptal-transesfenoidal: descrita por Rougière y Cushing, y modificada por Gil-Carcedo e Izquierdo.[13] Mediante un abordaje similar al maxila-premaxila, se reseca la espina nasal anterior y el reborde inferior de la apertura piriforme. Se retira el cartílago cuadrangular, vómer y lámina perpendicular del etmoides, que son repuestos al final de la intervención. Se practica una incisión gingivolabial y mediante un separador autostático se accede a la región afecta.
- Vías combinadas: transnasal-transantral,[14] transoral-cervical.

Actualmente se está avanzando en la investigación del empleo de procedimientos endoscópicos robotizados para la exéresis de tumores de la porción anterior y media de la base de cráneo.[15]

• Técnica quirúrgica de los abordajes transpalatinos

El paciente se debe colocar en decúbito supino con la mayor extensión cervical posible. Se coloca un abrebocas de Boyle-Davis, Dingman o Crockard. Se recomienda infiltrar con solución anestésica con vasoconstrictor para disminuir el sangrado.

La incisión más usual es en U (figura 1), paralela a unos 4-5 mm del reborde gingival medial de la arcada superior, entre el último molar de cada lado. Otra incisión, propuesta por Donald (figura 2) consiste en que tras realizar una U se prolonga la incisión de uno de los lados hacia la línea media y luego desciende dividiendo verticalmente la úvula en dos mitades.[16] Se han propuesto otras incisiones[13] para los abordajes transpalatinos, pero su difusión es menor.

La incisión debe comprender el espesor total del paladar para permitir desperiostizar el paladar duro hasta su borde posterior (figura 3). Se deben respetar lateralmente los dos pedículos palatinos posteriores.[17]

En el caso de atresia de coanas, se reseca con escoplo y pinza gubia la porción del paladar óseo necesaria para exponer la parte posterior de las fosas nasales e incidir horizontalmente la mucosa nasal posterior para penetrar en ellas (figura 4).

Figura 1. Incisión en U para el abordaje transpalatino.

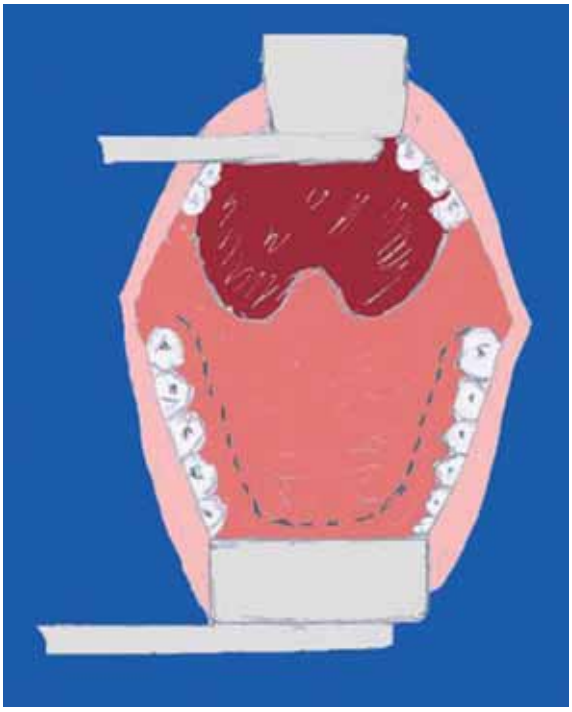

Figura 2. Incisión de Donald para el abordaje transpalatino.

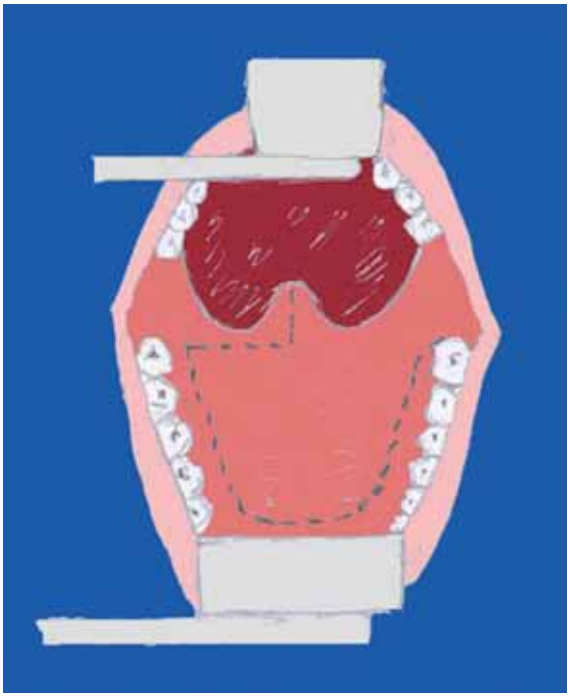

Figura 3. Paladar duro desperiostizado.

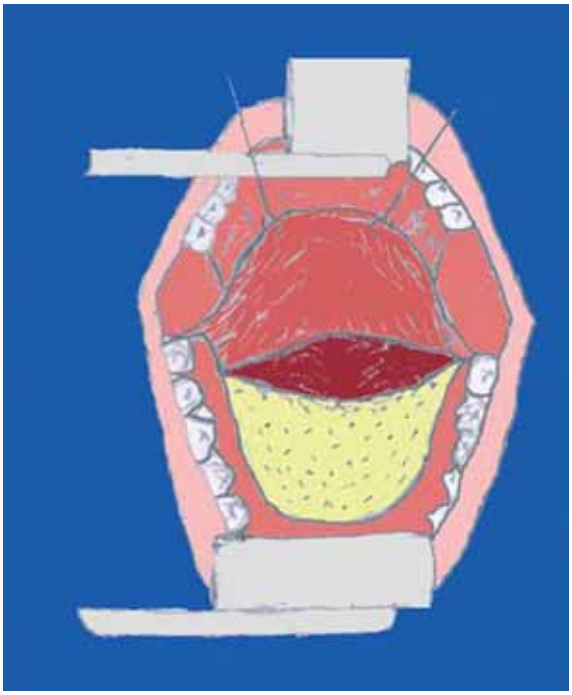

Figura 4. Fosas nasales abiertas a través del paladar. Se observa la porción inferior del septum y la cola de los cornetes.

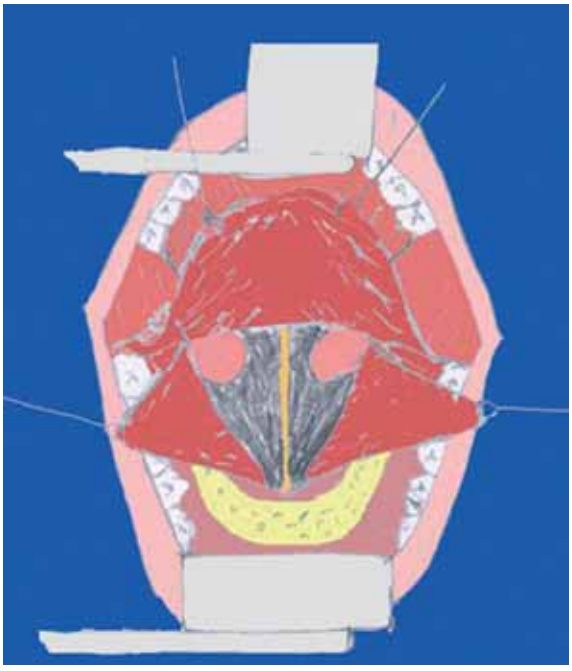

En tumores de cavum o de clivus es necesario extirpar la parte posterior del septo nasal, e incluso la cola de los cornetes inferiores. Para exponer el clivus y la unión cráneo-cervical, se debe disecar un colgajo faríngeo de base inferior.

Una vez resuelta la patología por la que se ha indicado el abordaje transpalatino, se cierra el paladar con una sutura mucoperióstica (figura 5).

COMPLICACIONES DE LOS ABORDAJES TRANSPALATINOS

Al colocar el abrebocas se debe evitar pellizcar la lengua con los dientes inferiores; asimismo, también cuidaremos de no rozar con la pala del abrebocas la pared posterior, para evitar erosionar la mucosa y que se produzca un leve sangrado.

Puede aparecer un edema moderado de lengua, que cede espontáneamente en pocos días.

Figura 5. Sutura mucoperióstica del paladar.

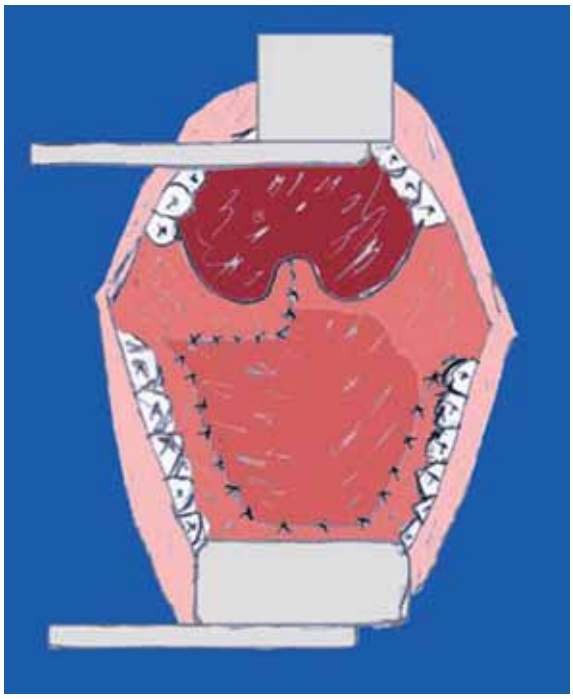

Figura 6. Fístula postoperatoria de comunicación entre las fosas nasales y la cavidad oral,

Los pacientes pueden referir cierta odinodisfagia.

La infección de la herida es una complicación rara del acceso transbucal, y rara vez se manifiesta como absceso.[17] Es más frecuente observarla como dehiscencia y/o necrosis parcial del colgajo.

Es muy importante conservar los dos pedículos vasculares del colgajo palatino, ya que si no se puede producir una necrosis del mismo. Al menos, la conservación de un pedículo se considera imprescindible.

La dehiscencia transpalatina y la fístula buconasal (figura 6) son las complicaciones tardías más frecuentes en estos abordajes.

Los pacientes tendrán escape del aire durante el habla y regurgitación nasal. El cierre quirúrgico debe diferirse 8-12 meses para permitir que la fístula alcance su tamaño definitivo. Las intervenciones tempranas suelen fracasar y dar lugar a una fístula de mayor tamaño. Mientras tanto, se pueden mejorar las molestias adaptando una prótesis de paladar.

BIBLIOGRAFÍA

1. Pardo G, Mogollón T, Pando JM, Trinidad G, González A, Pantoja C, et al. Tratamiento de la atresia de coanas por vía endoscópica. Acta Otorrinolaringol Esp 2007;58:34-6.
2. Dunham ME, Millar RP. Bilateral choanal atresia associated with malformation of the anterior skull base: embryogenesis and clinical considerations. Ann Otol Rhinol Laryngol 1992;101:916-9.
3. Tewfik TL, Tan AK, al Noury K, Chowdhury K, Tampieri D, Raymond J, et al. Juvenile nasopharyngeal angiofibroma. J Otolaryngol 1999;28:145-51.
4. Hardillo JAU, Vander LA, Knegt PP. Denker operation is an effective surgical approach in managing juvenile nasopharyngeal angiofibroma. Ann Otol Rhinol Laryngol 2004;113:946-50.
5. Fagan JJ, Snyderman CH, Carrau RL, Janecka IP. Nasopharyngeal angiofibromas: selecting a surgical approach. Head Neck 1997;19:391-9.
6. Hosseini SM, Borghei P, Borghei SH, Asthiani MT, Shirkhoda A. Angiofibroma: an outcome review of conventional surgical approaches. Eur Arch Otorhinolaryngol 2005;262:807-12.
7. Nicolai P, Berlucchi M, Tomenzoli D, Cappiello J, Trimarchi M, Maroldi R, et al. Endoscopic surgery for juvenile angiofibroma: when an how. Laryngoscope 2003;113:775-8.
8. Ochoa-Carrillo FJ, Carrillo JF, Frías M. Staging and treatment of nasopharyngeal angiofibroma. Eur Arch Otorhinolaryngol 1997;254:200-4.
9. Tyagi I, Syal R, Goyal A. Staging and surgical approaches in large juvenile angiofibroma. Study of 95 cases. Int J Pediatr Otorhinolaryngol 2006;70:1619-27.
10. Tyagi I, Syal R, Goyal A. Recurrent and residual juvenile angiofibromas. J Laryngol Otol 2007;121:460-7.
11. Cabanillas R, Llorente JL, Estelrich PM, Martínez ME, Franco V, Suárez C. Resultados oncológicos y funcionales de la cirugía de rescate en las recidivas locales de los carcinomas nasofaríngeos. Acta Otorrinolaringol Esp 2005;56:416-22.
12. Sales J, Navarro J, Nieto J. Botella C. Meningiomas clivales y petroclivales. En www.neurocirugía.com /diagnóstico/meningioma/meningioma clivus.htm.
13. Gil-Carcedo LM. Técnicas quirúrgicas de abordaje del cavum y del clivus por vía media. En: Poch J, Traserra J, García-Ibáñez E, Clarós P, Avellaneda R (eds.) Cirugía de la base del cráneo. Madrid: Ed Garsi; 1993. p: 235-45.
14. Hanna EY, Holsinger C, Demonte F, Kupferman M. Robotic endoscopic surgery of the skull base: a novel surgical approach. Arch Otorhinolaryngol Head Neck Surg 2007;133:1209-14.
15. O'Malley BW Jr, Weinstein GS. Robotic anterior and midline skull base surgery: preclinical investigations. Int J Radiat Oncol Biol Phys 2007;69:S125-8.
16. Enepekides DJ, Donald PJ. Transoral approaches to the clivus and nasopharynx. Otolaryngol Clin North Am 2001;34:1105-21.
17. Quesada P, Ibáñez JM, Lao J. Angiofibromas nasofaríngeos. Vías de abordaje. En: Gil-Carcedo LM (ed.) Tratamiento quirúrgico de los tumores de cabeza y cuello. Madrid: Ed Garsi; 1992. p. 235-42.

IV • RIESGOS Y COMPLICACIONES EN CIRUGÍA CÉRVICO-FACIAL Y FARINGO-LARÍNGEA

Editor: Juan Luis Gómez González

1. RIESGOS Y COMPLICACIONES EN CIRUGÍA CÉRVICO-FACIAL

Gómez González JL, del Rey Biosca FJ, Sgambatti de Celis L

• INTRODUCCIÓN

Necrosis se define como «la degeneración de un tejido por muerte de sus células». Es evidentemente una definición muy amplia que habría que completar y concretar más para conocer las causas de la muerte celular, pero si nos quedamos en la práctica clínica, nos daremos cuenta de que los tejidos mueren por falta de nutrientes, que son transportados por la sangre. Así pues, cuando un tejido se queda sin vascularización, sobreviene la necrosis.

En este apartado nos vamos a ocupar de la necrosis cutánea exclusivamente, dejando a un lado las necrosis de las mucosas, pues cuando éstas se dan simultáneamente, se producen los orostomas y las faringostomas, que son tratados en otro apartado. También nos gustaría hacer la precisión de que no nos vamos a ocupar de todos los fenómenos necróticos, sino sólo de aquellos que tienen su origen en la cirugía.

• INCIDENCIA

Si revisamos la literatura, veremos, y en esto estamos de acuerdo con Encinas et al.,[1] que son poco frecuentes los artículos que hablan de complicaciones en la cirugía abierta de la región cérvico-facial y de aquéllas en las que expresamente se alude a la necrosis cutánea. Sí aparecen estas complicaciones, mencionadas como tales, cuando se trata de evaluar los resultados de la cirugía de rescate después de tratamiento con quimio y radioterapia sucesivas y/o concomitantes, o esta última como tratamiento único; incluso en estos casos la necrosis cutánea pocas veces se contempla de manera aislada.

En la tabla 1 presentamos los resultados de los trabajos más recientes y significativos, en los que vemos que el porcentaje de necrosis cutáneas oscila entre un 5 y un 16%.[1-4]

Tabla 1. Pacientes con cirugía de rescate y porcentaje de necrosis cutánea

	N	n	%
• Agra et al. (2003)	124	12	9,7
• Conley et al. (2006)	43	7	16
• Weber et al. (2003)	129	14	11
• Encinas Vicente et al. (2007)	20	1	5

• PATOGENIA

• Falta de aporte sanguíneo

La falta de aporte sanguíneo a la piel puede tener su origen en:

- Alteraciones del estado general.
- Causas locales:
  - Terreno previamente irradiado.
  - Tipo de resección, condicionado por la extensión de la lesión.

• Alteraciones del estado general

La desnutrición provoca un aumento global de las complicaciones en la cirugía de cabeza y cuello,[5] aunque no provoca directamente una necrosis cutánea. Este aumento de las complicaciones está directamente relacionado con la cantidad de pérdida ponderal. Si ésta es menor de un

10%, la tasa de complicaciones no pasa de un 15%; mientras que si la pérdida ponderal llega hasta un 15%, las complicaciones pueden llegar hasta un 50-75%.

- **La anemia**

La anemia es otro factor favorecedor de complicaciones en cirugía de cabeza y cuello.[6,7] Cuando la cifra de hemoglobina es menor de 12 g, el índice de complicaciones locales puede verse multiplicada hasta por nueve.

Los dos factores mencionados son los más frecuentemente implicados, pero existen otros como la diabetes, las arteriopatías, o las hepatopatías, que tienen su influencia en la aparición de las necrosis cutáneas.[8]

• ALTERACIONES LOCALES

- **Irradiación previa**

La radioterapia aplicada a dosis curativas es el factor más frecuente y determinante que afecta negativamente a la piel que ha de ser incidida para abordar una lesión cérvico-facial.

Las radiaciones ionizantes provocan en la piel una fibrosis de la dermis y, como se ha demostrado,[8] una hiperplasia de la epidermis por alteración en la proliferación y la diferenciación de los queratocitos, así como las consecuencias sobre los vasos sanguíneos dérmicos con alteraciones de la capa media y endotelial, que en ocasiones pueden disminuir el flujo hasta llegar a la trombosis.

- **Extensión de la lesión a extirpar**

Todos somos conscientes de la importancia de la estadificación de las lesiones a la hora de planificar el abordaje de las mismas. Cuando una lesión está próxima a la piel, adherida a ella, sin mencionar si la infiltra, habrá que planificar cuidadosamente la incisión a realizar y las posibilidades de reconstrucción.

Una incisión mal planeada, que deje ángulos muy agudos o vértices que coincidan con el eje vascular o que no puedan prolongarse para facilitar el despegamiento y/o rotación de los colgajos cutáneos, será fuente de problemas, sobre todo si lo hacemos en un tejido previamente radiado.

- **Cicatrices previas**

La existencia de **cicatrices previas** es otro factor a tener en cuenta a la hora de diseñar la incisión.

• PREVENCIÓN DE LAS ALTERACIONES DEL ESTADO GENERAL

Deberemos corregir, en la medida de lo posible, la desnutrición que padecen los pacientes, con un alimentación adecuada, aunque con el inconveniente de la premura del tiempo, porque la lesión que padecen hace necesaria habitualmente una intervención más o menos rápida. De todas formas, para conseguir un buen posoperatorio, es importante que el paciente llegue a la intervención quirúrgica en las mejores condiciones nutricionales posibles y con la hemoglobina en unas cifras mayores de 12 g. Habrá que vigilar de cerca estos valores y mantener en el posoperatorio inmediato.

- **Alteraciones locales**

Habrá que cuidar al máximo la vascularización de los colgajos que van a quedar tras la incisión, y respetar la irrigación de posibles colgajos cutáneos de rotación que puedan suplir una eventual pérdida de sustancia. Todo esto en perfecta conjunción con la cuestión más importante, y es que la incisión cérvico-facial debe facilitar la extirpación y reconstrucción de las lesiones.

Salmon publicó en 1936 su estudio sobre la vascularización de las arterias de la piel,[9] describiendo tres pedículos fundamentales (figura 1).

En la década de los ochenta Taylor y Palmer[10] introdujeron el concepto de angiosoma, y este concepto de vasculariza-

Figura 1. Pedículos cutáneos cervicales (Salmon 1936).

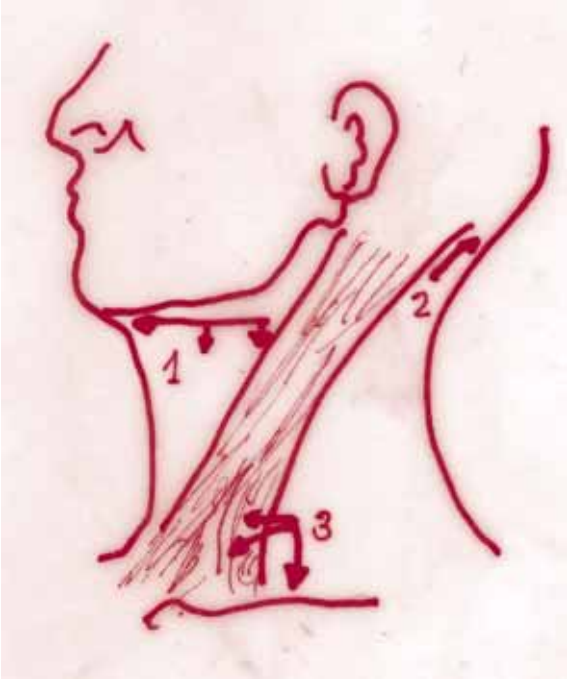

ción de los tejidos en tres dimensiones está magníficamente desarrollado para el territorio de cabeza y cuello en un trabajo publicado por Houseman et al,[11] de donde está tomada la figura 2.

Guerrier, en su tratado de cirugía,[12] propone y divide las incisiones cervicales en incisiones con pedículo externo (figura 3), con pedículo superior (figura 4) y con varios colgajos (figura 5). En nuestra opinión y experiencia, la incisión preferida es la de Paul André modificada por Guerrier (figura 6), que presenta varias ventajas. En primer lugar, el abordaje fácil de toda la región cervical y los órganos que contiene se puede prolongar con otra simétrica del otro lado en caso de vaciamiento bilateral; se puede realizar una incisión de descarga a la región infraclavicular para rotar el colgajo inferior y adaptarlo a la pérdida de piel correspondiente y se puede prolongar a la región preauricular en caso de tener necesidad de actuación sobre la región parotídea.

Además, la incisión cutánea queda situada más posterior que el eje vascular y queda alejada también de las suturas faríngeas, lo que dificulta la aparición de fístulas y complicaciones vasculares en caso de necrosis.

Para el abordaje de la orofaringe también es útil la incisión de Sebileau-Carrega con prolongación hacia el labio y hacia el tercio medio de la clavícula (figura 3).

Por supuesto que para asegurar la vascularización en el colgajo cutáneo siempre que se pueda, que es la mayor parte de las veces, habrá que incluir el platisma, que también proporciona aporte sanguíneo a través de los vasos perforantes.

Antes de hacer la sutura del tejido celular subcutáneo y de la piel, debemos comprobar que ésta no queda a tensión y, si esto sucede, debemos tomar alguna medida porque, sobre todo si ha habido radioterapia previa, la necrosis de los bordes y la desunión cutánea es casi segura.

Figura 2. Angiosomas de cabeza y cuello. Tomado de Housemann ND et al.[11]

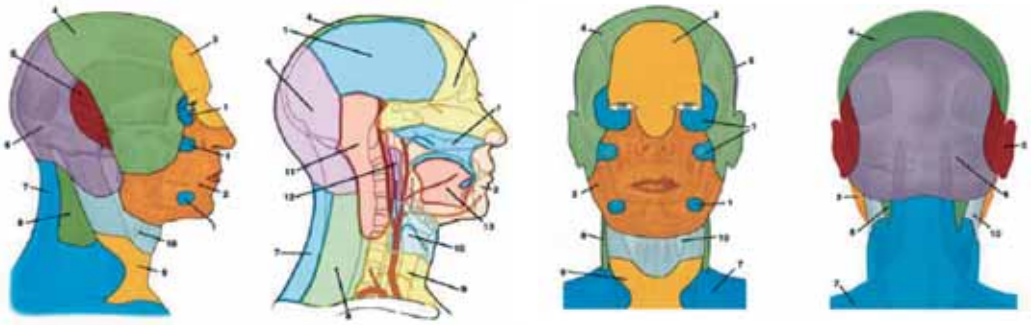

Figura 3. Incisión con pedículo externo.

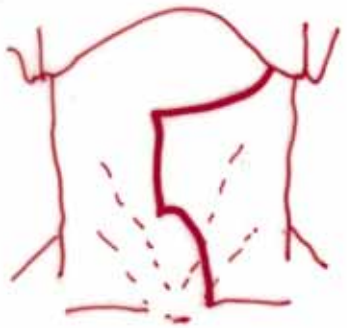

Figura 4. Incisión con colgajo superior. Las líneas punteadas indican las posibles ampliaciones al labio y región clavicular.

Figura 5. Incisión con colgajos múltiples.

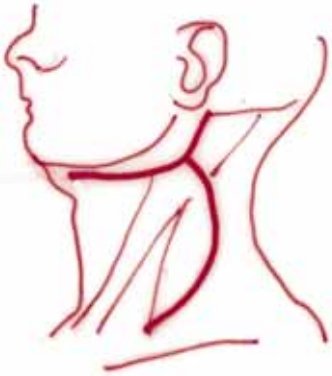

Si hubiera tensión, habría que valorar la forma de eliminarla en ese momento. Una posible solución es la prolongación de la incisión para despegar los tejidos y poder rotarlos; otra, valorar la posibilidad de un colgajo cutáneo o músculo-cutáneo de rotación o incluso microvascularizado. Creemos que un estudio pormenorizado de la utilización de los mismos en este apartado excedería los límites de extensión concedidos, pero también que es importante que en casos de vaciamiento radical pos radioterapia con dosis altas la mejor prevención es la planificación previa y la realización en el mismo tiempo quirúrgico de un colgajo de pectoral mayor que aporta piel y músculo en perfectas condiciones de irrigación; con ello se consigue una perfecta cicatrización, ausencia de necrosis, y alarga la intervención solo moderadamente.

La colocación de unos drenajes aspirativos tipo Redon o Jackson Pratt, que coapten la superficie de despegamiento e impidan la acumulación de líquido serohemático, es una medida imprescindible para la buena cicatrización de la herida. Su retirada como norma general se hará a partir del segundo o tercer día, siempre y cuando no aspiren más de 50 cc.

Tratamiento de la necrosis cutánea

Una vez que ya se ha establecido, debemos seguir manteniendo la antisepsia y el desbridamiento diario de las zonas necrosadas, y no tomar ninguna decisión antes de comprobar que la necrosis ya no progresa más.

La zona donde asiente la necrosis será determinante a la hora decidir qué hacer.

Si debajo de la necrosis no hay un tejido sólido y bien vascularizado, como por ejemplo el esternocleidomastoideo, y hay riesgo de exteriorización del eje vascular, debemos aportar tejido con piel y músculo, que cubra el eje y contribuya al recubrimiento cutáneo de la zona. El tipo de colgajo a utilizar dependerá de los hábitos y del arsenal terapéutico de cada grupo quirúrgico, pero el colgajo ha de ser lo más fiable posible por el grave riesgo de rotura vascular

Figura 6. Incisión de P. André modificada por Guerrier. Las líneas de punto indican las posibles extensiones.

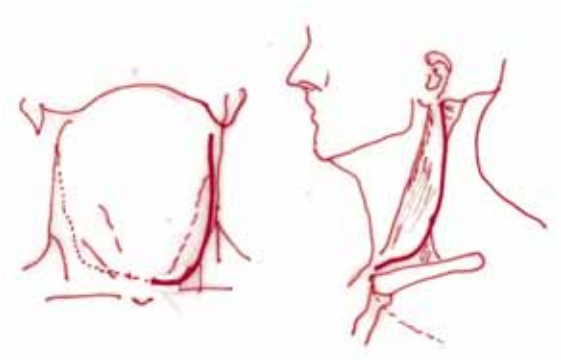

que comporta dicha vascularización. El límite de espacio hace imposible la descripción e incluso la opinión acerca de las ventajas e inconvenientes de cada uno más allá de lo que hemos hecho; en la bibliografía[13-15] indicamos algunas referencias en las que consultar estos datos.

Si la necrosis cutánea tiene como base un tejido consistente y bien vascularizado, podemos tomar dos actitudes: una, dejar a su evolución el recubrimiento cutáneo de la zona, y otra, que por simple y eficaz creemos mejor, curar cada día con miel la superficie desprovista de piel. La utilización de la miel es un método muy antiguo, barato y eficaz, como se puede constatar en numerosas referencias bibliográficas, como las aquí aportadas.[16-18]

BIBLIOGRAFÍA

1. Encinas A, Souvirón R, Rodríguez A, Mancheño M, García F, Scola, et al. Complicaciones quirúrgicas en la cirugía de rescate de pacientes con carcinomas de cabeza y cuello tratados con quimioterapia y radioterapia concomitantes. Acta Otorrinolaringol Esp 2007;58(10):454-7.
2. Weber RS, Berkey BA, Forastière A, Cooper J, Maor M, Goepfert H, et al. Outcome of salvage total surgery following organ preservation therapy. Arch Otolaryngol Head Neck Surg 2003;129(1):44-9.
3. Agra IM, Carvalho AL, Pontes E, Campos OD, Ulbrich FS, Magrin J, et al. Postoperative complications after en bloc salvage surgery for head and neck cancer. Arch Otolaryngol Head Neck Surg 2003;129(12):1317-21.
4. Ganly I, Patel SG, Matsuo J, Singh B, Kraus DH, Boyle JO, et al. Results of surgical salvage after failure of definitive radiation therapy for early-stage squamous cell carcinoma of the glottic larynx. Arch Otolaryngol Head Neck Surg 2006;132(1):59-66.
5. van Bokhorst-de van der Schueren MA, van Leeuwen PA, Sauerwein HP, Kuik DJ, Snow GB, Quak JJ. Assessment of malnutrition parameters in head and neck cancer and their relation to postoperative complications. Head Neck 1997;19(5):419-25.
6. Redaelli LO, Ferrari L, Tomenzoli D, Premoli G, Parrinello G, Nicolai P. Postlaryngectomy pharyngocutaneous fistula: incidence, predisposing factors, and therapy. Head Neck 1999;21(2):131-8.
7. Mäkitie AA, Irish J, Gullane PJ. Pharyngocutaneous fistula. Curr Opin Otolaryngol Head Neck Surg 2003;11(2):78-84.
8. Sivan V, Vozenin-Brotons MC, Tricaud Y, Lefaix JL. Altered proliferation and differentiation of human epidermis in cases of skin fibrosis after radiotherapy. Int J Radiat Oncol Biol Phys 2002;1;53(2):385-93.
9. Salmon: Arteres de la peau. Étude anatomique et chirurgicale. Citado por Guerrier en 12.
10. Taylor GI, Palmer JH. The vascular territories (angiosomes) of the body: experimental study and clinical applications. Br J Plast Surg 1987;40(2):113-41.
11. Houseman ND, Taylor GI, Pan WR. The angiosomes of the head and neck: anatomic study and clinical applications. Plast Reconstr Surg 2000;105(7):2287-313.
12. Guerrier Y . Traité de technique chirurgicales O.R.L. et cervico faciale. Tome troiseme Pharynx and Larynx. Paris : Masson ; 1977.
13. Ogawa R, Hyakusoku H, Murakami M, Gao JH. Clinical and basic research on occipito-cervico-dorsal flaps: including a study of the anatomical territories of dorsal trunk vessels. Plast Reconstr Surg. 2004;113(7):1923-33.
14. Eckardt A, Meyer A, Laas U, Hausamen JE. Reconstruction of defects in the head and neck with free flaps: 20 years

experience. Br J Oral Maxillofac Surg 2007;45(1):11-5.
15. Di Benedetto G, Aquinati A, Pierangeli M, Scalise A, Bertani A. From the "charretera" to the supraclavicular fascial island flap: revisitation and further evolution of a controversial flap. Plast Reconstr Surg 2005;115(1):70-6.
16. Visavadia BG, Honeysett J, Danford MH. Manuka honey dressing: An effective treatment for chronic wound infections. Br J Oral Maxillofac Surg 2008;46(1):55-6.
17. Khan FR, Ul Abadin Z, Rauf N. Honey: nutritional and medicinal value. Int J Clin Pract 2007;61(10):1705-7.
18. Moolenaar M, Poorter RL, van der Toorn PP, Lenderink AW, Poortmans P, Egberts AC. The effect of honey compared to conventional treatment on healing of radiotherapy-induced skin toxicity in breast cancer patients. Acta Oncol 2006;45(5):623-4.

2. EDEMAS Y ENFISEMAS

Batuecas Caletrío A, Sánchez González F, Santos Gorjón P, Franco Calvo F

• EDEMAS EN CIRUGÍA ORAL, OROFARÍNGEA Y LARÍNGEA

La presencia de edema posoperatorio en cirugía de la cavidad oral, orofaringe y laringe es un acontecimiento relativamente frecuente. La gravedad y la extensión dependen del tipo de cirugía y el abordaje empleado.[1]

La inflamación y el edema que se producen en el tejido próximo a la región intervenida son proporcionales al traumatismo quirúrgico. La aparición de desgarros y el manejo poco cuidadoso de los bordes de la herida quirúrgica y los colgajos obtenidos pueden facilitar la aparición del proceso inflamatorio. La manipulación de tejidos adyacentes, como la úvula en cirugía de cavidad oral y orofaringe, puede facilitar el edema.[2,3]

El instrumental empleado durante el acto quirúrgico puede desencadenar el fenómeno inflamatorio. La utilización de abrebocas o laringoscopios que comprimen la lengua y las paredes de la faringe-laringe pueden originar la tumefacción, especialmente si son cirugías de larga duración o difícil exposición laríngea.

El edema aparece en las primeras horas tras la cirugía. Tras intervenciones en la cavidad oral y la orofaringe, es progresivo durante las primeras 12 h de posoperatorio, alcanzando su máxima expresión clínica a las 72 h; posteriormente disminuye. En cirugía del plano glótico, el edema se instaura en las primeras 4-5 h tras finalizar la cirugía.[4]

Clínicamente, el edema puede dar lugar a que el paciente refiera dolor junto con dificultades para la masticación y cierto grado de odinofagia con una voz engolada. La localización laríngea se puede presentar como disfonía. Si la extensión es mayor, puede originar una oclusión de la vía aérea, que dará lugar a disnea.

La disminución del edema durante el posoperatorio se puede conseguir con medios físicos. En aquellas regiones anatómicas accesibles, como la boca, se logra mediante bolsas de hielo o con la introducción de cubitos de hielo o líquidos fríos. La aplicación de frío local también se puede hacer sobre la piel adyacente a la zona traumatizada. Existe cierta controversia sobre su empleo, ya que hay autores que postulan que la vasoconstricción secundaria puede aumentar la inflamación, ya que favorece la disminución del flujo circulatorio y la llegada de elementos reparadores al foco de cicatrización. Tampoco existe unanimidad en cuanto al tiempo de aplicación de frío local en el área intervenida. Parece que el máximo beneficio se obtiene en las primeras 6-8 h tras la cirugía. Una vez que se instaura el edema, no resulta útil la aplicación de frío local. Esta medida también tiene un efecto antiálgico.[5]

Es recomendable que durante los primeros días el paciente no duerma totalmente en posición horizontal, sino con incorporación de la parte superior del cuerpo, para evitar en la medida de lo posible la extravasación de líquido al espacio intersticial en la zona operada.

Los antiinflamatorios no esteroideos son los fármacos de primera elección para el tratamiento del proceso inflamatorio.[6]

Los corticoides son los fármacos más eficaces para la disminución del edema posoperatorio, aunque no se deben emplear como primera elección por los efectos secundarios que pueden presentar. Se recomienda su administra-

ción en el posoperatorio de procesos quirúrgicos de larga duración o que afectan ciertas estructuras anatómicas como suelo de boca o velo de paladar. Se deben aplicar durante las primeras 24-48 h.[4,7,8]

Cuando el edema produce una obstrucción de la vía aérea, se precisa la realización de una traqueotomía, aunque esta complicación suele ser excepcional.

- **Edemas en relación con la afectación mandibular**

El edema tras intervenciones que afectan a la mandíbula suele ser muy frecuente. El grado de traumatismo sobre dicho hueso determina la magnitud del proceso inflamatorio. La manipulación del periostio junto con desgarros de la mucosa y la irritación por fragmentos óseos son los factores que favorecen la aparición del edema.

El empleo de cuerpos extraños, como placas de osteosíntesis para fijar osteotomías, facilitan de forma importante la inflamación. La extensión de la cirugía determina el grado de edema. No obstante, una manipulación quirúrgica limitada de la mandíbula, como en una mandibulectomía marginal, habitualmente produce una importante inflamación de los tejidos blandos adyacentes.[9,10]

Aparece en las primeras horas de posoperatorio, alcanzando su máxima expresión a las 48-72 horas tras la intervención. Disminuye progresivamente hasta el 8.º o 10.º día posintervención.

El tratamiento se basa en la aplicación de medios físicos, como frío local.[5] Los antiinflamatorios no esteroideos pueden ser útiles, ya que, además de su acción antiinflamatoria, presentan un efecto antiálgico. Los corticoides se administran si el edema presenta una extensión importante, como se expone en el apartado anterior.[6,7]

- **Edemas cérvico-faciales posradioterapia**

La radioterapia en tumores de cabeza y cuello produce efectos tóxicos agudos, como edema en los tejidos (durante el tratamiento y semanas posteriores), porque afecta a tejidos de proliferación celular rápida, como piel y mucosas. Sin embargo, es más frecuente el edema cervical como toxicidad tardía. Esto es debido a que los tejidos de proliferación lenta, como tejido conectivo, óseo o nervioso, son afectados de manera tardía.

Es necesario conocer la dosis de tolerancia de los tejidos incluidos en el campo radioterápico; en esto influye la dosis total y por sesión, además de la radiosensibilidad intrínseca del tejido e incluso la administración concomitante de quimioterapia.

Si el volumen de tratamiento es poco homogéneo, se produce sobredosificación y aumenta la dosis equivalente biológica y el riesgo de edema tardío.[11]

El tratamiento del edema cervical se basa en fisioterapia, medidas posturales y fármacos analgésicos adaptados a la sintomatología dolorosa. Si es leve o moderado, puede responder a corticoterapia oral o sistémica.

- **Edemas laríngeos en cirugía funcional posradioterapia (supracricoideas y supraglóticas)**

Las reacciones adversas intensas por radiación en la región laríngea ocurren en el 5-12% de pacientes con dosis entre 5.000 y 6.000 rads. Entre las reacciones intensas por radiación destaca el edema laríngeo persistente (figura 1), que tiene una incidencia que fluctúa entre 13,7 y 46,2%, dependiendo de la dosis de radiación administrada.[12-14]

Según Proctor et al.,[15] el edema intenso que requiere actuación hospitalaria varía según el tratamiento previo recibido, tanto del tipo de cirugía como de la dosis de radiación administrada. Llega hasta un 13% de los casos si se ha llevado a cabo cirugía posquimiorradioterapia, en contraste con el 4% obtenido en su serie en los pacientes que sólo recibieron radioterapia acompañada o no de quimioterapia.

Figura 1. Edema persistente tras realización de supraglótica.

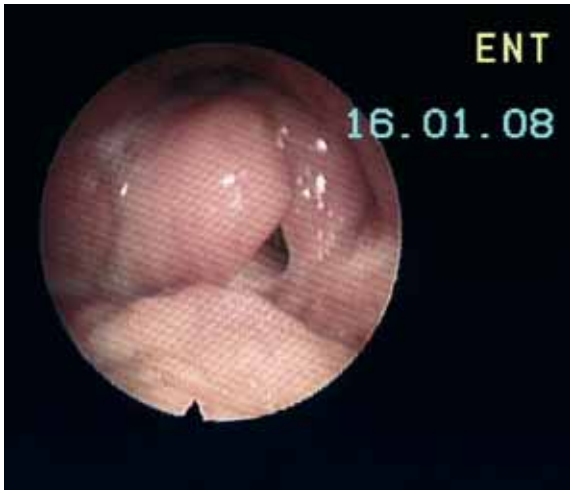

Si sólo se realizó cirugía, el edema laríngeo intenso aparece en aproximadamente el 4,3% de los pacientes.[16]

El daño producido por la radioterapia no se limita al periodo de aplicación de la misma, sino que continúa después de la suspensión del tratamiento, y los efectos adversos producidos dependen de la dosis de radiación suministrada, el tamaño del campo, el número de fracciones y la susceptibilidad individual y enfermedades concomitantes como la DM.[17]

La clínica puede consistir en disfagia, disfonía o disnea leves o intensas. Cuando la disnea es importante, se precisa participación de músculos respiratorios accesorios, y se deprimen las partes blandas supraclaviculares e intercostales: se produce el tiraje. Además, se producen los ruidos laríngeos inspiratorios, el estridor y el cornaje.[18]

El examen laríngeo en consulta permite análisis del edema de esta región y realizar un estudio dinámico de la función laríngea. Se han descrito métodos para la medición objetiva de este edema.[19]

Podemos objetivar el edema con laringoscopia indirecta, pero generalmente es más aconsejable la laringoscopia directa con nasofibroscopio o bajo anestesia general en ventilación espontánea o en *jet-ventilation*, completada con la utilización de ópticas rígidas de angulación variada (0, 30 o 70º) y microscopio quirúrgico.

Aparecen edemas simples (aritenoides, cricoideo, glótico o vestibular) o escalonados (cricoaritenoideo, cricotraqueal, cricoaritenotraqueal, aritenotraqueal). En ocasiones se precisa, antes de iniciar un tratamiento, un análisis radiológico mediante TC laríngeo de alta resolución para precisar toda su extensión y localización.

El tratamiento es en primer momento médico, con corticoterapia por vía sistémica apoyada o no por nebulizaciones de corticoides. Si el paciente no mejora, pasaremos a la cirugía. El tratamiento quirúrgico puede ser endoscópico, y el edema aritenoides se puede reducir fácilmente, vaporizando con láser CO_2, procurando no dañar la articulación. En casos extremos, en los cuales las sucesivas vaporizaciones con láser no sean eficaces y permitan decanular al enfermo o una correcta respiración, deberíamos realizar técnicas más agresivas, como la cordotomía posterior, con o sin aritenoidectomía láser parcial o subtotal, o cordectomía segmentaria posterior, que son eficaces para la ventilación y produce menos aspiraciones alimentarias secundarias.[20]

También puede ser necesaria una revisión quirúrgica abierta con técnicas de resección-anastomosis o una intervención de ampliación.

Las técnicas quirúrgicas clásicas, como aritenoidectomías o aritenoidopexia por vía lateral o translaríngea, a veces son las más eficaces.

La cirugía puede desembocar a veces en una traqueotomía. Ésta debe ser propuesta desde el principio en caso de estenosis glotosubglótica o edemas muy disneizantes. Siempre hay que tener en cuenta que no compromete la morfología glótica ni las posibilidades de recuperación vocal posterior, y que puede utilizarse una cánula fonatoria. La tasa de traqueotomía permanente, debido a esta causa, es aproximadamente del 3% según la revisión de la literatura.[21,22]

• ENFISEMAS

• En cirugía abierta de las vías respiratorias

Los enfisemas cervicales no son complicaciones frecuentes en la cirugía abierta de las vías respiratorias, aunque no existen estudios que abarquen a todas las cirugías. Sin embargo, en el análisis de técnicas concretas, como se relata más adelante, sí se describe.

La aparición del enfisema cervical en la cirugía abierta de las vías respiratorias casi siempre viene determinada por una entrada incorrecta del aire en el proceso respiratorio. La entrada de aire con presión positiva determina una infiltración difusa de aire en los tejidos, llegando a disecarlos. Podemos encontrarlo en las cirugías en las que se produce una perforación accidental en la vía aérea o en las que al realizarla de forma reglada (traqueotomía) la entrada de aire no es correcta.[23] El diagnóstico es sencillo en los enfisemas grandes por el aumento del tamaño del cuello y en los pequeños por la palpación, ya que la palpación de un cuello enfisematoso produce una crepitación, con sensación de «pisada en la nieve».

El ejemplo más frecuente es la inserción parcial de la cánula tras realizar la traqueotomía. En el caso del enfisema postraqueotomía, suele aparecer en primer lugar en la región periostomal y posteriormente en las fosas supraclaviculares.

Es necesario comentar que esta complicación, según la bibliografía, se presenta con la misma incidencia tanto en las traqueotomías regladas como en las traqueotomías percutáneas, y se relaciona de forma directa con la mala inserción de la cánula.[24]

En los casos en los que se sospeche que el enfisema pudiera afectar al mediastino, es necesario retirar los puntos que cierren la incisión en piel del traqueostoma, retirar los taponamientos que se hayan colocado en torno al traqueostoma y vigilar con controles radiográficos la posible extensión al mediastino.[25]

En el resto de las cirugías abiertas de las vías respiratorias, la aparición de los enfisemas es menos frecuente, por cuanto la vía aérea se aísla bien y los fenómenos de hiperpresión son más extraños.

En las faringo-laringectomías con transposición gástrica para el tratamiento de tumores de hipofaringe/esófago, las rupturas traqueales se presentan en el 4% de los casos, y cuando éstas afectan a los primeros anillos traqueales, su forma de presentación es la aparición de un enfisema cervical.[26]

En todos los casos la actitud, una vez se presentan, debe ser expectante, tras resolver la causa del enfisema. De forma general, el enfisema cervical es una complicación cuyo mejor tratamiento es la prevención, siendo cuidadoso con la realización de la técnica quirúrgica. El enfisema reaparece en unas horas o días, dependiendo de su extensión una vez solucionada la causa.[27] Algunos autores preconizan la utilización de tratamiento antibiótico profiláctico en aquellos casos en los que se produzca enfisema cervical poscirugía.[23]

• En cirugía abierta de vías digestivas y del divertículo de Zenker

Dentro de las pocas complicaciones de la cirugía del divertículo de Zenker, una de las más habituales es el enfisema cervical. Según las series,[28] este tipo de complicación se presenta en menos del 5% de los casos, aunque van apareciendo técnicas cada vez menos invasivas que minimizan las complicaciones.[29]

En aquellos casos en los que se presenta un enfisema cervical, tras haber realizado una diverticulectomía, es necesario prestar atención especial en el posoperatorio por la posibilidad de desarrollar una mediastinitis, ante la existencia de una perforación esofágica.[30]

BIBLIOGRAFÍA

1. Randall DA, Hoffer ME. Complications of tonsillectomy and adenoidectomy. Otolaryngol Head Neck Surg 1998;118(1):61-8.
2. Guerrier Y. Traité de technique chirurgicale ORL et cervico-faciale. Tome troisième: Pharynx et larynx. París: Masson; 1986;3-71.
3. Donado M. Cirugía bucal. Patología y técnica. 2.ª ed. Barcelona: Masson; 1998.
4. Kothe C, Schade G, Fleischer S, Grundmann T, Hess M. Experiences with intraoperative application of prednisolone during Isshiki type I thyroplasty. HNO 2005; 53(7):651-4.
5. Greenstein G. Therapeutic efficacy of cold therapy after intraoral surgical procedures: a literature review. J Periodontol 2007;78(5):790-800.
6. Grassi RF, Pappalardo S, De Benedittis M, Petruzzi M, Giannetti L, Cappello V, et al. Drugs in oral surgery. Brief guidelines for adult patients. Minerva Stomatol 2004;53(6):337-44.
7. Van Merkesteyn JP, Gortzark RA, Allard RH. Using corticosteroids to prevent postoperative oedema. Ned Tijdschr Tanheelkd 2005;112(9):322-4.
8. Al-Shehri AM. Steroid therapy for post-tonsillectomy symptoms in adults: a randomized, placebo-controlled study. Ann Saudi Med 2004;24(5):365-7.
9. Shah J, Patel SG. Cirugía y Oncología de Cabeza y Cuello. Madrid: Elsevier; 2004;173-234.
10. Guerrier Y. Traité de technique chirurgicale ORL et cervico-faciale. Tome quatrième: Cou et cavité buccale. Paris: Masson; 1980. pp. 443-508.
11. Parsons JT. The effect of Radiation on Normal Tissues of the Head and Neck. En: Million RR, Cassini NJ (Eds.) Management of Head and Neck cancer: A multidisciplinary Aproach. Second edition. Philadelphia: JB Lippincott Company; 1994:245-89.
12. Chandler J. Radiation fibrosis and necrosis of the larynx. Ann Otol Rhinol Laryngol 1979;88:509-14.
13. Laccourreye O, Hans S, Borzog-Grayeli A, Maulard-Durdux C, Brasnu D, Housset M. Complications of postoperative radiation therapy after partial laryngectomy in supraglottic cancer: A long-term evaluation. Otolaryngol Head Neck Surg 2000;122(5):752-7.
14. Sanguineti G, Adapala P, Endres EJ, Brack C, Fiorino C, Sormani MP, et al. Dosimetric predictors of laryngeal edema. Int J Radiat Oncol Biol Phys 2007;68(3):741-9.
15. Proctor E, Robbins KT, Vieira F, Hanchett C, Sommes G. Postoperative complications after chemoradiation for advanced head and neck cancer. Head Neck 2004;26:272-7.
16. Laccourreye O, Brasnu D, Périé S, Muscatello L, Ménard M, Weinstein G. Supracricoid partial laryngectomies in the elderly: mortality, complications, and functional outcome. Laryngoscope 1998;108(2):237-42.
17. Vilaseca-González I, Bernal-Sprekelsen M, Blanch-Alejandro JL, Moragas-Lluis M. Complications in transoral CO2 laser surgery for carcinoma of the larynx and hipopharynx. Head Neck 2003;25(5):382-8.
18. Ichimura K, Sugasawa M, Nibu K, Takasago E, Hasezawa K. The significance of arytenoid edema following radiotherapy of laryngeal carcinoma with respect to residual and recurrent tumour. Auris Nasus Larynx 1997;24(4):391-7.
19. Patterson JM, Hildreth A, Wilson JA. Measuring edema in irradiated head and neck cancer patients. Ann Otol Rhinol Laryngol 2007;116(8):559-64.
20. Díaz EM Jr, Laccourreye L, Veivers D, García D, Brasnu D, Laccourreye O. Laryngeal stenosis after supracricoid partial laryngectomy. Ann Otol Rhinol Laryngol 2000;109(11):1077-81.
21. Laccourreye O, Brasnu D, Périé S, Muscatello L, Ménard M, Weinstein G. Supracricoid partial laryngectomies in the elderly: mortality, complications, and functional outcome. Laryngoscope 1998;108(2):237-42.
22. Díaz EM Jr, Laccourreye L, Veivers D, García D, Brasnu D, Laccourreye O. Laryngeal stenosis after supracricoid partial laryngectomy. Ann Otol Rhinol Laryngol 2000;109(11):1077-81.
23. Siedek V, Betz CS, Leunig A. Cervical skin emphysema: a rare complication following tonsillectomy. HNO 2007;55(2):121-4.
24. Domenech I, Mateu T, Cisa E, Juan A, Gil E, Palau M, et al. Traqueotomía percutánea por dilatación: Nuestra experiencia. Acta Otorrinolaringol Esp 2004;55:334-7.
25. Guerrier Y. Tracheotomie. En: Guerrier Y (Ed.). Traité de technique chirurgicale orl et cervico-faciale. 2.ª ed. Masson. 1987.

26. Deshmane VH, Divatia JV, Dasgupta D, Hodarkar SR, Parikh HK, Parikh DM, et al. Tracheal tear during laryngopharyngectomy with gastric transposition. J Surg Oncol 1993;54(4):219-22.
27. Kutter J, Lang F, Monnier P, Pasche P. Transoral laser surgery for pharyngeal and pharyngolaryngeal carcinomas. Arch Otolaryngol Head Neck Surg 2007;133(2):139-44.
28. Flamenbaum M, Becaud P, Genes J, Cassan P. Endoscopic treatment of Zenker's diverticulum using CO2 laser. 17 cases. Gastroenterol Clin Biol 1997;21(12):950-4.
29. Vogelsang A, Preiss C, Neuhaus H, Schumacher B. Endotherapy of Zenker's diverticulum using the needle-knife technique: long-term follow-up. Endoscopy 2007;39(2):131-6.
30. Guerrier Y. Chirurgie majeure pharyngo-laryngee. En: Guerrier Y (Ed.) Traité de technique chirurgicale orl et cervico-faciale. 2ª ed. Masson. 1987. p. 153.

3. HEMORRAGIAS, HEMATOMAS Y SEROMAS CERVICALES

Blanco Pérez P, Santa Cruz Ruiz S, Batueca Caletrío A

• GENERALIDADES

• Incidencia

De Cássia encuentra un 2,5% de hemorragias posoperatorias en una revisión de 530 pacientes intervenidos de neoplasias de cavidad oral y orofaringe.[1] Herranz, sobre 471 pacientes intervenidos por neoplasia de laringe y de hipofaringe, presenta un 2,3% de hemorragias.[2] La frecuencia de rotura carotídea se sitúa en torno al 1%.[3]

• Factores favorecedores y/o desencadenantes (tabla 1)

Una correcta valoración preoperatoria, corrigiendo tanto las alteraciones metabólicas como los trastornos de coagulación, utilizando las técnicas de imagen para valorar el grado de infiltración vascular y planificando las incisiones cutáneas y protección de grandes vasos mediante colgajos (especialmente en pacientes previamente radiados), el drenaje precoz de colecciones e infecciones en el posoperatorio y diagnóstico precoz de fístulas son medidas que no por rutinarias dejan de tener su importancia en la profilaxis de dichas hemorragias.[6]

Tabla 1. Factores favorecedores y/o desencadenantes

- Propios del paciente:
  - Diabéticos e inmunodeprimidos
  - Hepatopatías
  - Arteriosclerosis, asociada generalmente a personas de edad avanzada
  - Cirugía cervical previa
  - Coagulopatías y consumo de medicamentos antiagregantes
  - Desnutrición, alcoholismo y tabaco
- Propios de la enfermedad[4] y del tipo de cirugía:[5]
  - Radioterapia/quimioterapia previa
  - Necrosis y/o infección tumoral
  - Infiltración vascular bien por el tumor primitivo bien por adenopatía
  - Cirugía de rescate
  - Presencia de fístulas faringo-cutáneas
  - Infección de la herida
  - Necrosis cutánea
- Propios del cirujano:
  - Defecto en la planificación de la cirugía
  - Realizar ligaduras en masa sin haber aislado bien el vaso
  - Excesiva utilización de cauterio
  - Inexperiencia en cirugía oncológica cérvico-facial
  - Vigilancia inadecuada del posoperatorio

• HEMORRAGIAS INTRAOPERATORIAS

• Arteriales

Diferenciamos entre hemorragias por rotura de ramas de la Arteria Carótida Externa (ACE) frente a la rotura de la Arteria Carótida Interna (ACI) o de la Arteria Carótida Primitiva (ACP).

En las hemorragias de las distintas ramas de la ACE, producidas habitualmente durante el vaciamiento, en inicio se taponará directamente «a punta de dedo» y se soltará poco

a poco la presión para ver la boca sangrante (puede ser útil emplear un aspirador). Una vez localizada, será clampada, ligándose a continuación siempre con dos ligaduras (Vicryl®), y posteriormente se dará un punto de sutura para asegurar la hemostasia.

No se debe proceder a clampar el vaso directamente, porque no siempre visualizaremos dónde sangra la propia hemorragia, pudiendo en el clampaje a «ciegas» lesionar otra estructura.

En ocasiones, la adenopatía o el tumor pueden estar englobando las distintas arterias próximas a su salida de la ACE, siendo imposible su disección sin riesgo de lesión de la misma, o bien sin margen oncológico. En este caso se disecará la ACE con margen de seguridad, procediéndose a su ligadura lo más próxima a la lesión, aplicándose siempre una sutura con seda.

En el caso de la ACI o de la ACP, su lesión se producirá al intentar despegar la tumoración o adenopatía de la misma, especialmente en cuellos que hayan recibido previamente radioterapia o bien que estén infectados.

Cuando sospechamos previamente a la cirugía que está infiltrada, se debe planificar la exéresis en bloque y la sustitución por injerto venoso autólogo.[7] Si durante la cirugía creemos que al despegarla se puede abrir, en primer lugar debemos intentar aislar en la parte baja del cuello la ACP, así como en la parte alta la ACI para pasar un lazo vascular (*vessel-loop*) y cerrarlo en caso de rotura para contener la hemorragia.[8] Se pueden presentar dos situaciones: que al extirpar la tumoración se produzca un pequeño ojal, el cual se intentará suturar con Prolene®, realizando una sutura con puntos discontinuos, o bien que la apertura de la arteria sea mayor, en cuyo caso se procederá a cerrar ambos lazos vasculares, así como a la colocación de dos *clamps*, de modo que nos permita comprobar el grado de la lesión, y determinar la actitud que hay que tomar, ligar ambos cabos con las posibles repercusiones isquémicas de tipo neurológico o colocar un *shunt* entre carótida primitiva y carótida interna que permita flujo mientras se prepara un injerto de vena femoral.

En caso de ligadura, se deben tomar las medidas pertinentes para evitar la hipertensión endocraneal: administración de corticoides de acción rápida intravenosos, diuréticos osmóticos e hiperventilación.

- **Venosas**

La lesión y la ligadura tanto de la venas yugulares anteriores como de las externas no suelen ofrecer ningún problema.

En el caso de la Vena Yugular Interna (VYI), se pueden producir varias circunstancias:

- Pequeño desgarro u ojal durante la disección de forma accidental (sin adenopatía adherida): se clampará el ojal con un mosquito vascular y se procederá a su sutura utilizando Prolene® de 5/0.
- Desgarro de mayor tamaño con sangrado considerable, habitualmente al extirpar una adenopatía adherida, por la fibrosis que produce la radioterapia o por lesión del tronco tirolinguofacial en su confluencia con la VYI. En inicio, se realizará un taponamiento manual directo sobre el vaso, disecaremos la vena por debajo y por encima del desgarro a unos 2 cm, mientras se mantiene el taponamiento digital por un ayudante, y se procederá a pasar una ligadura de seda o Vicryl® de 0/0. Nosotros habitualmente realizamos doble ligadura tanto proximal como distal, o bien mediante la utilización de clips vasculares.

Es muy importante evitar la aspiración de aire en el cabo distal para evitar un embolismo gaseoso. Esta aspiración es audible y se deben realizar las siguientes medidas: colocar al paciente (la cabeza debe estar a la altura del corazón) y rotar al paciente en decúbito lateral izquierdo. Si se tiene cateterizada la aurícula derecha, hay que aspirar su contenido.

En algunas circunstancias (adenopatías muy bajas en el nivel IV, pacientes ancianos, cuellos radiados y en casos de infección), al disecar la vena par ligar, el cabo inferior de ésta se va desgarrando progresivamente hasta la confluencia con la vena subclavia por detrás de la clavícula, siendo nece-

sario para hacer su clampaje realizar una esternotomía y/o desarticulación clavicular que permita visualizar y aislar la vena subclavia, pues su ligadura mediante puntos de sutura en bloque puede producir lesión de la arteria subclavia, con el riesgo de isquemia del miembro superior.

Cuando la hemorragia procede de la lesión de la VYI próxima al agujero rasgado posterior, en ocasiones es imposible ligar el cabo superior. En este caso se procederá a realizar un taponamiento y «embutir» dicho cabo mediante la utilización de pequeñas sábanas de celulosa (Surgicel®). Se debe realizar con precaución para no lesionar los pares craneales que pasan por dicho agujero.

La mejor profilaxis para evitar la lesión de la VYI durante la disección cervical es realizar una correcta indicación del tipo de vaciamiento en función de las adenopatías existentes, así como, en el caso de pacientes que hayan recibido previamente radioterapia, aislar al inicio de la cirugía los grandes vasos.

En la lesión de las venas que drenan en la VYI se debe proceder a su ligadura con cautela para evitar la lesión de estructuras nerviosas (venas faríngeas en relación con el n. hipogloso, y la vena submaxilar en relación con n. mentoniano).

• Hemorragias difusas o en sábana

Estas hemorragias son poco importantes, pero «molestas» durante el acto quirúrgico. Existen una serie de factores favorecedores: radioterapia previa, infección o por coagulopatías. Suelen ceder por presión y mediante la cauterización con pinza bipolar. En ocasiones requieren la aplicación de algún pegamento biológico.

También se suelen producir en las faringolaringectomías en los bordes mucosos de la brecha faríngea, cediendo espontáneamente o bien con las medidas anteriores.

• HEMORRAGIAS POSOPERATORIAS INMEDIATAS

Dentro de las hemorragias que se producen en el posoperatorio inmediato (primeras 72 horas), éstas son debidas habitualmente a dehiscencias de ligaduras o bien a apertura de pequeños vasos.

• Dehiscencia de ligaduras

Si el origen es la VYI[9] o una rama de la arteria carótida, se producirá un sangrado copioso, de modo que los drenajes se llenarían rápidamente produciéndose a la vez un hematoma sofocante cervical que comprimirá la mucosa faríngea. Si junto con la cirugía cervical se ha realizado cirugía faringo-laríngea, se puede exteriorizar el sangrado por boca.

La actitud a tomar será la siguiente:

- En caso de que el paciente **tenga traqueotomía,** se debe aislar la vía aérea con cánula con balón y comprimir el cuello mientras el paciente es trasladado al quirófano, donde se procederá a reabrir la herida y buscar el vaso sangrante, procediéndose a su ligadura.
- Cuando el paciente **no esté traqueotomizado,** si es posible, se trasladará de inmediato al paciente al quirófano, comprimiendo selectivamente el cuello. En ocasiones el hematoma comprimirá rápidamente la vía aérea, apareciendo dificultad respiratoria aguda que obligue a retirar las suturas en la propia habitación para facilitar el drenaje y evitar la compresión, siendo incluso necesario realizar una traqueotomía urgente.

• Aperturas de pequeños vasos arteriales o venosos

En otras ocasiones la **hemorragia cervical es debida a aperturas de pequeños vasos arteriales o venosos,** de modo que se producirá un sangrado continuo por los drenajes o incluso hematomas cervicales que irán creciendo lentamente. La actitud variará en función de:

- **Paciente con vía aérea salvada:** en este caso se colocará un vendaje compresivo y se vigilará el débito de los drenajes.

Mientras el contenido del drenaje no sea mayor de 400 cc en 10 h o si el débito es menor de 50 cc/h, se puede tomar una actitud expectante, siempre que los drenajes mantengan el vacío y no se coagulen.

En caso contrario, se procederá a revisar la herida quirúrgica, encontrándonos al abrir un gran coágulo que será eliminado y habitualmente pequeñas bocas vasculares que serán coaguladas.

- **Paciente sin vía aérea salvada:** si los drenajes funcionan correctamente y el paciente no refiere disnea, podemos tomar una actitud expectante. Nunca se debe colocar un vendaje ni ocultar la herida. En caso de hematoma podemos realizar una medición del diámetro cervical empleando una cinta de hiladillo, haciendo varias marcas a la vez en la piel del cuello y en el hiladillo, comprobando si al cabo de un tiempo se superponen. En caso de crecimiento progresivo se optará por la revisión quirúrgica. En caso contrario se esperará, puesto que, a pesar de lo espectacular del mismo, éste se reabsorberá con el tiempo.

• HEMORRAGIAS POSOPERATORIAS TARDÍAS

• Rotura carotídea

También denominada «estallido carotídeo» (*carotid blow out*), es la hemorragia más temida. Suelen producirse pasada la primera semana del posoperatorio.[10]

Esta hemorragia, a pesar de su gravedad, es infrecuente, con una incidencia menor del 1%, siendo más frecuente en cirugías de rescate y en grandes resecciones.[3,5]

La situación de mayor riesgo suele deberse a la realización de cirugía faringo-laríngea junto con gesto cervical en paciente, previamente irradiados, que presentan una infección del lecho quirúrgico en el posoperatorio por fístula salivar.

El estallido carotídeo suele ir precedido (signo de alarma) por la presencia de pequeñas hemorragias por cavidad oral o por el cuello hasta que se produce la verdadera rotura,[11] indicador de roturas parciales de la íntima arterial (figura 1).

Hay una serie de medidas a tener en cuenta para evitarla (tabla 2).

Tabla 2. Medidas para evitar el *carotid blow out*

- En pacientes radiados hay que intentar aislar el cuello de la cirugía faríngea[12] para evitar comunicación de la vía digestiva y el espacio vascular
- Utilización de colgajos o injerto musculares para proteger o reforzar el eje yúgulo-carotídeo, no dejando expuesta la carótida bajo el colgajo cutáneo, y protección de la sutura faríngea
- Cuando hay necrosis cutánea, se apreciará una imagen amarillenta característica en el trayecto de la arteria, típica de necrosis: no esperar a que se produzca la ruptura
- Ante sospecha de infección faríngea, realizar drenaje precoz de la misma
- Si aparece fístula salivar tras la cirugía, procurar hacer drenaje precoz alejado del eje vascular y, en su defecto intentar reparar la misma
- Ante pequeñas hemorragias no se debe esperar; realizaremos una revisión inmediata del lecho quirúrgico

Si la hemorragia se ha producido, varias circunstancias son posibles:

• Hemorragia cervical por necrosis cutánea

Se debe realizar compresión cervical directa manual mientras el paciente es trasladado al quirófano.

• Hemorragia por cavidad oral

En estos casos se debe siempre a fístula faríngea. Normalmente, el paciente tendrá una traqueostomía por la propia cirugía. Se procederá a colocar una cánula con balón insuflado y se realizará compresión cervical mientras es trasladado a quirófano.

En ambos casos se debe reponer la volemia mediante cristaloides y coloides, transfundir concentrados de hematíes y plasma, así como administrar oxígeno a alto flujo (tabla 3).

Figura 1. Hemorragia tardía en cirugía posradioterapia premonitoria de rotura carotídea.

Tabla 3. Protocolo de manejo de ruptura de la arteria carótida

- Mantener presión digital sobre el punto de sangrado
- Aislamiento de vía aérea
- Mantener hematócrito $\geq$10 g/ml
- Mantener saturación $\geq$95%
- Desbridamiento y búsqueda de brecha carotídea
- Ligadura de cabos (colocación de *shunt*)
- Eliminación de tejido necrótico
- Cierre de fístula salivar
- Cobertura de arteria con tejido miocutáneo no irradiado

Una vez en quirófano, se procederá a abrir la herida quirúrgica, se identificará el punto sangrante, se aislará la carótida por encima y por debajo de la brecha, y se colocarán dos *clamps* vasculares. Si no existe infección, se pueden exponer bien los dos extremos de la carótida y, si contamos con la colaboración de un cirujano vascular, podemos intentar colocar un *shunt* de Javith o *bypass*, que permita intentar mantener la circulación distal mientras se obtiene un injerto vascular.

Hay que tener en cuenta que el tiempo de clampaje no debe superar los 45 minutos.

En caso contrario, se procederá a ligar los dos cabos mediante doble ligadura con seda y posterior sutura. Si podemos, anclaremos ambos cabos al músculo Esternocleidomastoideo (ECM). En caso de defecto que exponga la arteria por necrosis cutánea o si no disponemos de músculo ECM, debemos cubrir dicho defecto con un colgajo miocutáneo de región no irradiada, siendo el colgajo miocutáneo de pectoral mayor el más utilizado.[13] Durante su ligadura se debe mantener una correcta tensión arterial. Moore describe que cuando existe hipotensión arterial al ligar la arteria, la incidencia de complicaciones cerebrales es del 87%, frente al 28% en pacientes normotensos.[14]

Recientemente se describen procedimientos de embolización endovascular, utilización de balones de oclusión e introducción de *stents*[15] en el caso de roturas carotídeas. Esta técnica sólo es posible si el sangrado cesa espontáneamente, o bien si se realiza precozmente cuando se producen pequeñas hemorragias centinelas.[11]

Debemos tener presentes las consecuencias de este incidente: la morbilidad neurológica está presente hasta en un 60%, con una mortalidad en torno al 40%.

• Rotura de vena yugular interna

Esta complicación es más frecuente que la anterior debido a la menor resistencia de su pared.

Los factores favorecedores[12] y su forma de presentación son similares a la anterior. La actuación debe ser similar y siempre se debe ligar por encima y por debajo de la zona abierta. A la hora de ligarla, sin embargo, puede ser más laborioso, debido a que por la infección o por la necrosis, al intentar exponerla o bien al tensar las ligaduras, por la mayor fragilidad de su pared, puede aumentar el desgarro.

BIBLIOGRAFÍA

1. De Cássia K, Kowalski LP, Latorre R. Perioperative complications comorbidities and survival in oral or oropharyngeal cancer. Arch Otolaryngol Head Neck Surg 2003;129(2):219-28.
2. Herranz J, Sarandeses A, Fernández MF. Complications after total laryngectomy in norinradiated laringueal and hypopharyngeal carcinomas. Otolaryngol Head Neck Surg 2000;122(6):892-8.
3. Agra IM, Carvhalho AL, Pontes E. Postoperative complications after en bloc salvage surgery for head and neck cancer. Arch Otolaryngol Head Neck Surg 2003;129(12):137-21.
4. Ganly I, Patel S, Matsuo J. Postoperative complications of salvage total laryngectomy. Cancer 2005;103(5):2073-81.
5. Lavertu P, Bonafede JP, Adelstein DJ. Comparison of surgical complications after organ-preservation therapy in patients with stage III or IV squamous cell head and neck cancer. Arch Otolaryngol Head Neck Surg 1998;124(4):401-6.
6. Sanabria A, Carvalho A, Melo RI. Predictive factors for complications in elderly patients who underwent head and neck oncologic surgery. Head Neck 2007;10;30(2):170-7.
7. Brennan JA, Jafeck BW. Elective carotid artery resection for advanced squamous cell carcinoma of the neck. Laryngoscope 1994;104:259-63.
8. Razack MS, Sako K. Carotid artery hemorrhage and ligation in head and neck cancer. J Surg Oncol 1982;19:189-92.
9. Cleland-Zamudio S, Wax M, Smith J. Ruptured internal jugular vein: a postoperative complication of modified/selected neck dissection. Head Neck 2003;(5):357-60.
10. Upile T, Triaridis S, Kirkland P. The management of carotid artery rupture. Eur Arch Otorhinolaryngol 2005;262(7):555-60.
11. Cohen J, Rad I. Contemporary management of carotid blowout. Curr Opin Otolaryngol Head Neck Surg 2004;12(2):110-5.
12. Gurid DA, McCulloch TM, Weymulller EA. Risk factors for complications in clean-contaminated head and neck surgical procedures. Head Neck 1995;17(1):7-13.
13. Hillerman BL, Kennedy TL. Carotid rupture and tissue coverage. Laryngoscope 1982;92(9):985-8.
14. Witz M, Korzets Z, Shnaker A. Delayed carotid artery rupture in advanced cervical cancer. A dilemma in emergency management. Eur Arch Otorhinolaryngol 2002;259:37-9.
15. Warren FM, Cohen JI, Nesbit GM. Management of carotid blowout with endovascular stent grafts. Laryngoscope 2002;112(3):428-33.

4. LINFORRAGIAS

Benito González F, Gil Melcon M, García Pérez L

• INTRODUCCIÓN

La fístula linfática es una infrecuente pero seria complicación de la cirugía mayor del cuello y de otras cirugías que puede ocasionar importantes problemas respiratorios y nutricionales. Esta complicación prolonga la estancia hospitalaria y puede provocar alteraciones de líquidos, proteínas y electrolitos en el organismo.[1,2,3]

Las fístulas quilosas por lesión del conducto torácico pueden ser internas o externas según dónde drene su contenido, y según su etiología, espontáneas (normalmente de mal pronóstico) o traumáticas (las que nos interesan en este capítulo).

• ETIOLOGÍA Y FACTORES QUE FAVORECEN LAS FÍSTULAS LINFÁTICAS CERVICALES

La primera fístula linfática del conducto torácico, tras una cirugía de cuello, fue descrita por Cheevers en 1875.[3]

La incidencia en las distintas series de esta complicación es de 1-3% en la cirugía cervical, fundamentalmente en los vaciamientos cervicales, con un 25% de incidencia en el lado derecho del cuello y un 75% aproximadamente en el lado izquierdo en disecciones de los nódulos linfáticos del nivel IV. Muy raramente es bilateral.[1-3]

Además de lesionarse en los vaciamientos radicales de cuello, el conducto torácico también puede dañarse en otros tipos de cirugía cervical, cirugía tiroidea o cirugía vertebral cervical.[4]

Existen variaciones anatómicas importantes en el trayecto del conducto torácico cervical; la influencia de las mismas en el daño del conducto en la cirugía cervical es discutido.[2]

La radiación preoperatoria no se ha demostrado como factor predisponente significativo en las fístulas linfáticas posoperatorias.[1]

Además del factor quirúrgico, las fístulas linfáticas cervicales se pueden deber a otras causas, como trombosis de la vena subclavia, invasión de los vasos linfáticos o reacciones inflamatorias de los mismos.[5]

• ACTITUD TERAPÉUTICA

• Prevención

La prevención comienza en el propio acto quirúrgico, donde se nos pueden plantear una serie de cuestiones:

- ¿Se deben buscar los vasos linfáticos o, por el contrario, se deben evitar?
- Si nos encontramos el conducto, ¿cómo debemos actuar? ¿Se debe preservar, con el riesgo de fuga?
- Si se observa salida de linfa, ¿cuál es la mejor forma de proceder?
- Si existe una sospecha de daño sobre los vasos linfáticos después de la cirugía, ¿se deben tomar medidas posoperatorias para evitar la fuga?

Está universalmente aceptado que la prevención es la clave del manejo de las linforragias. Para ello es preciso conocer adecuadamente la anatomía del conducto torácico, y así poder anticiparse y evitar su agresión.

La mayoría de los autores recomiendan evitar su búsqueda intencionada,[1,6–8] para así reducir el riesgo de su lesión.

Si durante la disección se produce la exposición de los vasos linfáticos, se haya producido o no daño, se recomienda realizar medidas para evitar una futura fístula.[1,7,9]

La experiencia muestra que cualquier intento de suturar o ligar los vasos sólo da lugar a una mayor fuga.[9]

Por ello se aconseja el uso de medidas adicionales, como la utilización de pegamentos de fibrina o mallas de colágeno con o sin pedículos musculares rotados sobre el área para su sellado.[6,9]

Asimismo, se ha de evitar colocar el drenaje aspirativo sobre esta zona.

Si existen dudas sobre la efectividad de la medidas realizadas o sospecha de una fístula, el paciente debe ser tratado desde el posoperatorio inmediato de la misma manera que como si se diagnosticase la linforragia posoperatoriamente.[1,6]

• Diagnóstico

La siguiente cuestión es plantearse el diagnóstico de una linforragia. Esto no es tan simple como parece ni durante la intervención ni durante el periodo posoperatorio. En el transcurso de la cirugía debemos evaluar rutinariamente la región supraclavicular.

La presencia de una sensación grasienta en los guantes o de un acúmulo de líquido transparente o lechoso puede ser el primer signo de sospecha. En este caso, la aplicación de una presión inspiratoria positiva mantenida por el anestesista incrementará el flujo de la fístula y hará más fácil su identificación.[1,6]

En el periodo posoperatorio no hay dudas cuando nos encontramos con el drenaje de un líquido lechoso cuantioso. Sin embargo, cuando la fuga es mínima, la presencia de un líquido ligeramente turbio, al mezclarse con la sangre, puede no ser tan evidente.

Existe controversia sobre si en estos casos el examen bioquímico del fluido puede ser útil. Rogers et al.[10] encuentran sugerente un nivel de triglicéridos en el líquido de drenaje mayor de 100 mg/dl. Erisen et al.[11] proponen como valor predictivo precoz la presencia de niveles de triglicéridos y colesterol en el líquido de drenaje superiores a los del suero en el primer día del posoperatorio.

Un método para confirmar el diagnóstico consiste en detener la alimentación enteral si el fluido se vuelve claro entonces nos encontramos ante una fuerte presunción de evidencia de linforragia.[6,9]

• Tratamiento

Una vez se ha hecho el diagnóstico de linforragia, la siguiente pregunta que nos concierne es cómo hemos de manejarla. La literatura reconoce como medida inicial la actitud conservadora.[6,7,9,12]

Sin embargo, se plantean varias cuestiones:
- ¿Se debe retrasar la alimentación o se puede instaurar inmediatamente?
- ¿Cómo se debe alimentar al paciente teniendo en cuenta que en algunas ocasiones la pérdida de electrolitos y proteínas es masiva?
- ¿La alimentación debe ser enteral o parenteral?
- ¿Se debe mantener el drenaje aspirativo?
- ¿Se pueden aplicar vendajes compresivos? ¿Y agentes esclerosantes?

En cuanto al tratamiento quirúrgico:
- ¿En qué casos debemos plantearlo?
- ¿De manera inmediata o se debe posponer? Y en este caso, ¿por cuánto tiempo? ¿Cuál es la manera más efectiva de tratar la fuga?

Una vez que la retirada de la alimentación ha confirmado la presencia de una linforragia, el objetivo del tratamiento es reducir el flujo de la fístula mientras se optimiza el esta-

do nutricional del paciente. Se recomienda comenzar inmediatamente con una alimentación enteral basada en triglicéridos de cadena media y pobre en los de cadena larga (lo que reduce la síntesis de quilomicrones al pasar directamente al sistema porta).[9,12,13] Habitualmente, el compromiso nutricional y la propia técnica quirúrgica realizada hacen necesario el uso de sondas nasogástricas para su administración, pero pueden ser consumidas oralmente. Aunque algunos autores cuestionan su uso,[6,13] otros proponen la utilización de la vía parenteral para la alimentación si esta estrategia no tiene éxito.[6,9,14]

Diferentes autores[1,15] aconsejan mantener el drenaje aspirativo para así evitar el proceso inflamatorio que origina la linfa, muy alcalina, y favorecer la cicatrización al mantener unido el colgajo cutáneo a las capas subyacentes.[15,16]

Aunque la utilización de vendajes compresivos ha sido una medida muy utilizada, se desaconseja, pues puede comprometer la ya de por sí precaria vascularización del colgajo cutáneo.[1,9,14]

Se han descrito algunas otras medidas suplementarias, como la inyección de una solución de tetraciclina en el lecho quirúrgico,[17] pero no se ha demostrado efectivo en los casos graves y puede complicar cualquier tipo de cirugía que se precise.[9] Se han comunicado algunos casos de reducción del flujo en fístulas de alto débito con la administración subcutánea o intravenosa de somatostatina (dosis de 6 mg/día).[18,19]

Sin embargo, existen determinadas situaciones que deben hacernos pensar en una actitud quirúrgica ante una linforragia. Crumley[20] y Spiro[7] proponen que aquellas fístulas con un débito superior a 500-600 ml/24 h son refractarias al tratamiento conservador y deben ser reparadas quirúrgicamente de manera inmediata. Otras circunstancias que pueden forzar la intervención precoz son la presencia de una excesiva elevación o presión sobre el colgajo cutáneo que comprometa su vascularización, la exposición de la arteria carótida o una excesiva pérdida de volumen, con la consiguiente alteración electrolítica y proteica.[9] El tratamiento quirúrgico se pospondrá hasta 3 o 4 semanas si la actitud conservadora logra reducir el flujo pero no soluciona el cuadro.

Tradicionalmente, la actitud quirúrgica consiste en reexplorar el cuello intentando identificar la fuga. En estos casos, los intentos de suturar o ligar el vaso son poco útiles y potencialmente peligrosos, más aún si, como suele suceder, el proceso inflamatorio debido a la agresión química, física y/o infecciosa hace que el tejido sea muy friable.

A este respecto, tenemos una experiencia personal de desgarro de la subclavia en un intento de ligar un conducto torácico tras una semana de linforragia. El intento de sellado debe consistir en la utilización de colgajos musculares y el uso de medidas adicionales, como la utilización de pegamentos de fibrina o mallas de colágeno.[6,9]

Una alternativa a la exploración quirúrgica local consiste en ligar el conducto torácico intratorácicamente mediante toracotomía[21] o toracoscopia.[22] Evidentemente, esta actitud precisa de la colaboración de los cirujanos torácicos. Trabajos recientes proponen la linfangiografía de los vasos linfáticos retroperitoneales con embolización percutánea del conducto torácico como una opción para el tratamiento de las linforragias refractarias.[14,23]

BIBLIOGRAFÍA

1. Rouvière H, Delmas A. Linfáticos de la cabeza y del cuello. En: Rouvière H, Delmas. Anatomía humana descriptiva topográfica y funcional. Tomo 1. 10.ª ed. Masson; 1999, p. 227.
2. Martorell A. Afecciones del conducto torácico. Recopilaciones. http://www.angiologia.es/pdf/Web/1702/17020078.pdf.
3. Tessier DJ, Russell MD, Williams A. Chyle fistula. emedicine.com (emedicine specialities, general surgery, abdomen). http://www.emedicine.com/med/topic2706.htm.
4. Skála J, Witte C, Bruna J, Case T, Finley P. Chyle leakage after blunt trauma. Lymphology 1992;25(2):62-8.
5. Cánovas B, Morlán MA, Familiar C, Sastre J, Marco A, López J. Resolución de una fístula linfática cervical con tratamiento dietético oral. Nutr Hosp 2005;20(6)429-32.
6. de Gier HH, Balm AJ, Bruning PF, Gregor RT, Hilgers FJ. Systematic approach to the treatment of chylous leakage after neck dissection. Head Neck 1996;18:347-51.
7. Spiro JD, Spiro RH, Strong EW. The management of chyle fistula. Laryngoscope 1990;100:771-4.
8. Kassel RN, Havas TE, Gullane P. The use of topical tetracycline in the management of persistent chylous fistulae. J Otolaryngol 1987;3:174-8.
9. Gregor RT. Management of chyle fistulization in association with neck dissection. Otolaryngol Head Neck Surg 2000;122(3):434-9.
10. Roger GK, Johnson JT, Petruzzelli GJ, Warty VS, Wagner RL. Lipid and volume analysis of neck drainage in patients undergoing neck dissection. Am J Otolaryngol 1992;5:306-9.
11. Erisen E, Coskun H, Basut O. Objetive and early diagnosis of chylous fistula in the postoperative period. Otolaryngol Head Neck Surg 2002;126:172-5.
12. Mallen RW, Kudryk WH. Case report: chylous fistula following right radical neck dissection. Can J Otolaryngol 1976;4:177-9.
13. Izzard ME, Crowder VL, Southwell KE. The use of monogen in the conservative management of chylous fistula. Otolaryngol Head Neck Surg 2007;136:50-3.
14. Van Goor AT, Kröger R, Klomp HM, De Jong MA, Van den Brekel MW, Balm AJ. Introduction of lymphangiography and percutaneous embolization of the thoracic duct in a stepwise approach to the management of chylous fistula. Head Neck 2007;29:1017-23.
15. Nussenbaum B, Liu JH, Sinard RJ. Systematic management of chylous fistula: the Southwestern experience and review of the literature. Otolaryngol Head Neck Surg 2000;122:31-8.
16. Lapp GC, Gullane PJ, McKneally M. Thoracoscopic management of chylous fistulae. Am J Otolaryngol 1998;19(4):257-62.
17. Metson R, Alessi D, Calcaterra TC. Tetracycline scleroterapy for chylous fistula following neck dissection. Arch Otolaryngol Head Neck Surg 1986;112:651-3.
18. Ulibarri JL, Sanz Y, Fuentes C, Mancha A, Aramendia M, Sánchez S. Reduction of lymphorrhagia from ruptured thoracic duct by somatostatina. Lancet 1990;336:258.
19. Nyquist GC, Hagr A, Sobol SE, Hier MP, Black MJ. Octreotide in the medical management of chyle fistula. Otolaryngol Head Neck Surg 2003;128:910-1.
20. Crumley RL, Smith JD. Postoperative chylous fistula prevention and management. Laryngoscope 1976;86:804-13.
21. Fitzgerald GJ, BarnettMP, Peacock MJ. Management of intractable chylous fistula. J Otolaryngol Soc Aust 1983:5:33-5.
22. Kent RB, Pinson TW. Thoracoscopic ligation of the thoracic duct. Surg Endosc 1993;7:52-3.
23. Cope C, Kaiser LR. Management of unremitting chylotorax by percutaneous embolization and blockage of retroperitoneal lymphaticvessels in 42 patients. J Vasc Interv Radiol 2002;13:1139-48.

5. FARINGOSTOMAS, OROSTOMAS Y FÍSTULAS SALIVARES FARÍNGEAS Y OROFARÍNGEAS

Cardelús Vidal S, Caballero Borrego M, Guilemany Toste JM, Domènech Oliva J

• INTRODUCCIÓN

Los faringostomas y los orostomas son comunicaciones de la cavidad faríngea y de la cavidad oral, respectivamente, con el exterior. Se caracterizan por la salida de saliva a la superficie del cuello. Por el contrario, las fístulas salivares son comunicaciones que se establecen con un segmento intermediario subcutáneo más o menos largo.[1]

El faringostoma puede ser creado con intención o puede ser accidental; entonces decimos que es una complicación de la cirugía de exéresis faringo-laríngea.

La aparición de una Fístula Faringocutánea (FFC) es, sin duda, una de las complicaciones posoperatorias más importantes y comunes tras la cirugía mayor de cabeza y cuello. Su etiología es multifactorial y su incidencia varía enormemente.

En las últimas décadas se han realizado diversos estudios (tabla 1) donde se observa que la incidencia de FFC oscila entre el 9 y el 23%.

• ETIOLOGÍA Y MANEJO

La etiología y el manejo de la FFC siguen siendo hoy de gran controversia. Algunos estados de comorbilidad de los pacientes, así como factores locales, pueden predisponer a la aparición de dichas FFC (tabla 2).

La malnutrición se encuentra presente en el 35-50% de todos los pacientes con cáncer de cabeza y cuello, y los pacientes con una pérdida de peso del 10% o más durante los seis meses previos a la cirugía tienen un riesgo superior de presentar complicaciones.[2]

Un estado nutricional pobre puede ser optimizado preoperatoriamente mediante nutrición enteral por gastrostomía si fuera necesario.

Niveles de hemoglobina posoperatorios menores de 12,5 g/dl se han asociado a un incremento del riesgo de desarrollar FFC.[3]

También se ha observado un incremento en la frecuencia de FFC en pacientes que han recibido radioterapia.[4-7]

Una revisión de la literatura en la última década (tabla 1) muestra que la presencia de FFC en aquellos pacientes tratados con radioterapia preoperatoriamente es mayor que en los pacientes no irradiados. Sin embargo, dichos estudios se encuentran limitados por el número de pacientes, y las diferencias no son estadísticamente significativas. Aunque sea un aspecto reconocido por la mayoría de autores, existen estudios que no demuestran diferencias entre la presencia de FFC en pacientes irradiados y no irradiados.[8,9] Estos resultados podrían explicarse por la no especificación de la dosis de radiación utilizada ni del tipo de protocolo de preservación de órgano aplicado.

Tabla 1. Revisión en la literatura de la incidencia de fístulas faringocutáneas tras laringectomía.

Estudio	Año	N	Fístulas (%)	Fístula en pacientes no irradiados n/n (%)	Fístula en pacientes irradiados n/n (%)
Aprigliano[21]	1990	625	9		
McCombe and Jones[5]	1993	357	23	10/167 (4)	74/190 (39)
Hier et al.[22]	1993	126	19	15/80 (19)	9/46 (20)
Moses et al.[23]	1993	132	21		
Natvig et al.[6]	1993	197	14	2/56 (4)	26/141 (18,5)
Papazoglou et al.[24]	1994	310	9	10/185 (5,4)	18/125 (14)
Fradis et al.[25]	1995	56	12,5	3/26 (11,5)	4/30 (13,3)
Akyol et al.[26]	1995	110	21		
Celikkanat et al.[27]	1995	110	17,3		
Tomkinson et al.[28]	1996	50	16		
Soylu et al.[12]	1998	295	12,5	33/274 (12)	19
Parik et al.[18]	1998	125	22	5/22 (23)	23/102 (23)
Redaelli de Zinnis et al.[3]	1999	246	16		
Cavalot et al.[7]	2000	293	10,9	22/265 (8,3)	10/28 (35,7)
Herranz et al.[29]	2000	471	21		
Ikiz et al.[30]	2000	92	8,7	7/82 (7,9)	1/3 (33,3)
Virtamiemi et al.[19]	2001	133	15		
Saydam et al.[31]	2002	48	12,5		
Mäkitie et al.[32]	2006	122	20		

N = Número de pacientes estudiados; n = número de pacientes con fístula.

Algunos de estos protocolos incluyen quimioterapia coadyuvante, produciendo graves cambios en los tejidos.[10]

Sassler et al.[11] observan una incidencia del 77% de complicaciones en aquellos pacientes que requieren cirugía de rescate antes de un año de haber realizado tratamiento mediante irradiación, comparado con el 20% de incidencia de aquellos pacientes en los que la cirugía de rescate se realiza tras más de un año de la irradiación. La reconstrucción del defecto mediante un colgajo vascularizado en estos pacientes muestra una incidencia de FFC del 13,5%.

El papel que desempeñan los factores locales en la formación de FFC también sigue siendo de gran controversia. Su importancia aumenta enormemente cuando se asocian con factores de comorbilidad.[4,7] Autores como Soylu et al.[12] encuentran una relación estadísticamente significativa con el estadio tumoral; sin embargo, no la encuentran con la radioterapia previa, la traqueotomía o la alimentación oral precoz. La extensión del defecto quirúrgico, la comorbilidad y los niveles de hemoglobina posquirúrgicos inferiores a 12,5 g/d son para Redaelli de Zinis et al.[3] indicadores de un mayor riesgo de presentar FFC.

La presencia de la FFC puede hacerse patente entre el séptimo y el undécimo día tras la cirugía.[3,5,7]

Los primeros signos clínicos que aparecen son el eritema en combinación con edema facial. Con frecuencia, los pacientes pueden presentar fiebre, particularmente si se acompaña de un drenaje purulento. Se ha visto que la presencia de fiebre en las primeras 48 h tras la cirugía de cabeza y cuello con cierre lineal de faringe se correlaciona con el posterior desarrollo de FFC.[13]

Tabla 2. Factores que predisponen a la aparición de fístulas faringocutáneas

Factores de comorbilidad	Factores locales
Déficit nutricional	• Localización y estadiaje tumoral
Diabetes	• Enfermedad residual avanzada
Hepatopatía	• Radioterapia pre o posoperativa, y su dosis
Niveles bajos de hemoglobina	• Traqueotomía preoperatoria
Vasculopatía periférica	• Disección cervical
EPOC	• Técnica del cierre faríngeo
Hipotiroidismo	• Vómito poscirugía
Medicación inmunosupresora	• Retirada temprana de la SNG

El reconocimiento preoperatorio de los pacientes con factores de riesgo puede reducir la incidencia de fístula. Pacientes con signos evidentes en los tejidos de la radioterapia previa pueden beneficiarse de un cierre primario del defecto quirúrgico. La optimización de los estados de comorbilidad previos que incluyen diabetes, vasculopatía, hepatopatía y anemia pueden ayudar a reducir la incidencia de la fístula.

El tratamiento mediante profilaxis antibiótica reduce la incidencia de infecciones en el 50%.[14] La administración de penicilina o una cefalosporina, de las cuales se recomienda cefazolina, reduce la incidencia de infecciones posoperatorias en la cirugía mayor de cabeza y cuello con transgresión de la mucosa.[14] Innes et al.[15] y Johansen et al.[4] observan que el uso de metronidazol como profilaxis antibiótica reduce la frecuencia de aparición de FFC.

La profilaxis del reflujo gastroesofágico (ranitidina y metoclopramida parenteral durante siete días) ha demostrado en algunos estudios que también reduce la formación de FFC.[16]

El reconocimiento temprano de la fístula puede prevenir complicaciones posteriores. Las áreas sospechosas con colecciones deben ser aspiradas; y si se detecta contaminación purulenta o saliva, debe ser exteriorizada inmediatamente abriendo la línea de sutura. Un drenaje inadecuado o insuficiente puede incrementar la incidencia de complicaciones vasculares, incluyendo la ruptura de la vena yugular y la arteria carótida.

Un tubo de silicona *salivary bypass tube* introducido por Montgomery[17] puede ser insertado en la faringe para evitar la salida de secreciones.

Fístulas pequeñas en pacientes no irradiados pueden cerrar espontáneamente por segunda intención. Parikh et al.,[18] Redaelli de Zinis et al.[3] y Virtaniemi et al.[19] determinan que el 50, el 70 y el 80% de fístulas, respectivamente, pueden cerrar sin necesidad de cirugía.

La presencia de una fístula persistente debe cerrarse quirúrgicamente mediante un colgajo muscular, miocutáneo o libre vascularizado. El tipo de colgajo usado, solo o en combinación con otros, dependerá de la preferencia y la experiencia del cirujano. Sin embargo, para defectos masivos, el colgajo de músculo pectoral, solo o asociado al colgajo radial, sigue siendo uno de los más efectivos.[20]

El músculo miocutáneo del cuello o el esternocleidomastoideo pueden ser utilizados para acojinar las líneas de sutura bucales y laringofaríngeas, pero presentan una alta incidencia de fallos.

La aparición de FFC tras los procedimientos quirúrgicos de cabeza y cuello incrementa la estancia hospitalaria de los pacientes en una media de 18 días más que en los pacientes no complicados, incrementando el coste económico por cada paciente y año en 1,4 millones de dólares.[18]

BIBLIOGRAFÍA

1. Guerrier Y, Galy G, Guerrier B. Chirurgie des pharyngostomes. En: Guerrier Y (Ed.) Traité de technique chirurgicale O.R.L. et Cervico-faciale. París: Masson; 1977:449-70.
2. van Bokhorst-de van der Schueren M, van Leeuwen PAM, Sauerwein HP, et al. Assessment of malnutrition parameters in head and neck cancer and their relation to postoperative complications. Head Neck 1997;19:419-25.
3. Redaelli de Zinis LO, Ferrari L, Tomenzoli D, Premoli G, Parrinello G, Nicolai P. Postlaryngectomy pharyngocutaneous fistula: incidence, predisposing factors, and therapy. Head Neck 1999;21:131-8.
4. Johansen LV, Overgaard J, Elbrond O. Pharyngocutaneous fistulae after laryngectomy: influence of previous radiotherapy and prophylactic metronidazole. Cancer 1988;61:673-8.
5. McCombe AW, Jones AS. Radiotherapy and complications of laryngectomy. J Laryngol Otol 1993;107:130-2.
6. Natvig K, Boysen M, Tausio J. Fistulae following laryngectomy in patients treated with irradiation. J Laryngol Otol 1993;107:1136-9.
7. Cavalot AL, Gervasio CF, Nazionale G, Albera R, Bussi M, Staffieri A, et al. Pharyngocutaneous fistulae as a complication of total laryngectomy: review of the literature and analysis of case records. Otolaryngol Head Neck Surg 2000;123:587-92.
8. Weingrad DN, Spiro RH. Complications after laryngectomy. Am J Surg 1983;146:517-20.
9. Shemen LJ, Spiro RH. Complications following laryngectomy. Head Neck Surg 1986;8:185-91.
10. Teknos TN, Myers LL, Bradford CR, Chepeha DB. Free tissue reconstruction of the hypopharynx after organ preservation therapy: analysis of wound complications. Laryngoscope 2001;111:1192-6.
11. Sassler AM, Esclamado RM, Wolf GT. Surgery after organ preservation therapy: analysis of wound complications. Arch Otolaryngol Head Neck Surg 1995;121:162-5.
12. Soylu L, Kiroglu M, Aydogan B, Cetik F, Kiroglu F, Akçali C, et al. Pharyngocutaneous fistula following laryngectomy. Head Neck 1998;20:22-5.
13. Friedman M, Venkatesan TK, Yakovlev A, Lim JW, Tanyeri HM, Caldarelli DD. Early detection and treatment of postoperative pharyngocutaneous fistula. Otolaryngol Head Neck Surg 1999;121:378-80.
14. Friberg D, Lundberg C. Antibiotics prophilaxis in major head and neck surgery when clean-contaminated wounds are established. Scan J Infect Dis Suppl 1990;70:87-90.
15. Innes AJ, Windle-Taylor PC, Harrison DF. The role of metronidazole in the prevention of fistulae following total laryngectomy. Clin Oncol 1980;6:71-7.
16. Seikaly H, Park P. Gastroesophageal reflux prophilaxis decreases the incidence of pharyngocutaneous fistula after total laryngectomy. Laryngoscope 1995;105:1220-2.
17. Montgomery WW. Salivary bypass tube. Ann Otol Rhinol Laryngol 1978;87:159-62.
18. Parikh SR, Irish JC, Curran AJ, Gullane PJ, Brown DH, Rotstein LE. Pharyngocutaneous fistulae in Laryngectomy patients: the Toronto Hospital experience. J Otolaryngol 1998;27:136-40.
19. Virtaniemi JA, Kumpulainen EJ, Hirvikoski PP, Johansson RT, Kosma VM. The incidence and etiology of postlaryngectomy pharyngocutaneous fistulae. Head Neck 2001;23:29-33.
20. Peat BG, Boyd JB, Gullane PJ. Masive pharyngocutaneous fistulae: salvage with two-layer flap closure. Ann Plast Surg 1992;29:153-6.
21. Aprigliano F. Use of the nasogastric tube after total laryngectomy: it is truly necessary? Ann Otol Rhinol Laryngol 1990;99:513-4.
22. Hier M, Black MJ, Lafond G. Pharyngocutaneous fistulas alter total laryngectomy: incidente, etiology and outcome análisis. J Otolaryngol 1993;22:164-6.
23. Moses BL, Eisele DW, Jones B. Radiologic assessment of the early postoperative total-laryngectomy patient. Laryngoscope 1993;103:1157-60.
24. Papazoglou G, Doundoulakis G, Terzakis G, Dokianakis G. Pharyngocutaneous fistula alter total laryngectomy: incidence, cause and treatment. Ann Otol Rhinol Laryngol 1994;103:801-5.
25. Fradis M, Podoshin L, David JB. Post-laryngectomy

pharyngocutaneous fistula, a still unresolved problem. J Laryngol Otol 1995;109:221-4.
26. Akyol MU, Ozdem C, Celikkanat S. Early oral feeding alter total laryngectomy. Ear Nose Troat J 1995;74:28-30.
27. Celikkanat S, Koc C, Akyol MU, Ozdem C. Effect of blood transfusion on tumor recurrence and postoperative pharyngocutaneous fistula formation in patients sujected to total laryngectomy. Acta Otolaryngol 1995;115:566-8.
28. Tomkinson A, Shone GR, Dingle A, Roblin DG, Quine S. Pharyngocutaneous fistula following total laryngectomy and post-operative vomiting. Clin Otolaryngol 1996;21:369-70.
29. Herranz J, Sarandeses A, Fernández MF, Barro CV, Vidal JM, Gavilán J. Complications after total laryngectomy in nonradiated laryngeal and hypopharyngeal carcinomas. Otolaryngol Head Neck Surg 2000;122:892-8.
30. Ikiz AÖ, Uca M, Güneri EA, Erdag TK, Sutay S. Pharyngocutaneous fistula after total laryngectomy: posible predisposing factors, with emphasis on pharyngeal myotomy. J Laryngol Otol 2000;114:768-71.
31. Saydam L, Kalcioglu T, Kizilay A. Early oral feeding following total laryngectomy. Am J Otolaryngol 2002;23:277-81.
32. Mäkitie AA, Niemensivu R, Hero M, Keski-Säntti H, Bäck L, Kajanti M, et al. Pharyngocutaneous fistula following total laryngectomy: a single institution's 10-year experience. Eur Arch Otorhinolaryngol 2006;263:1127-30.

6. LESIONES NEUROLÓGICAS

Pardal Refoyo JL, Pérez Liedo MC

• INTRODUCCIÓN

Según el componente dañado del nervio, su funcionalidad y su capacidad de regeneración espontánea, Seddon (1943) estableció una clasificación (neuropraxia, axonotmesis y neurotmesis) ampliada por Sunderland (1951) con la que guarda relación.[1]

La neuropraxia se corresponde con el grado I de Sunderland (sin lesión degenerativa, conservándose el axón, la fibra nerviosa y la conducción distal).

La axonotmesis se corresponde con el grado II, supone la interrupción del axón, degeneración walleriana y pérdida de conducción distal.

La neurotmesis se refiere a una alteración degenerativa debida a interrupción del tronco nervioso con degeneración walleriana que se corresponde con el grado III (pérdida de la continuidad endoneural y axonal), IV (pérdida de la continuidad perineural) y V (pérdida de la continuidad del epineuro). Se describe un grado VI con lesión compleja del nervio (Mackinnon y Dellon, 1988).

Tras la lesión se produce degeneración walleriana con fagocitación del segmento dañado desde el primer nodo de Ranvier intacto; intervienen factores de crecimiento y citocinas. Posteriormente se produce la regeneración axonal mediante neurotropismo, con una velocidad aproximada de 1 mm/día, variable de unos nervios a otros, por lo que se observan muestras de reinervación entre 3 a 5 meses tras la lesión, que puede ser impedida por tejido cicatricial intraneural o circundante.

La lesión puede producirse por diversos mecanismos: acción mecánica (tracción y estiramiento, avulsión, sección, compresión local con isquemia por alteración del flujo arterial del nervio –hematoma, seroma, ligadura venosa–), térmica (quemadura por diatermia, radiofrecuencia) o química (empleo de cementos o sustancias acrílicas).

El mecanismo de lesión más común es el estiramiento. La mayoría de las lesiones traumáticas sin sección del nervio provocan edema endoneural y presión en el nervio que interrumpe el aporte de los *vasa nervorum*; grados de estiramiento leves permiten la restauración de la función en horas y grados más intensos provocan interrupción de axón, interrupción de tejido conectivo de los nervios y hemorragia. Parece que el tamaño del fascículo distal es el factor que determina el cono de crecimiento (a mayor fascículo distal, más posibilidad de regeneración).

La inervación anormal de un nervio motor puede causar trastornos de la motilidad; y la reinervación sensitiva anormal puede provocar alteraciones del tacto, propioceptivas o dolor.

La reinervación motora debe producirse en el plazo de 18 meses tras la lesión antes de que se produzca degradación de la placa motora con atrofia muscular y fibrosis.

En cirugía cervical, orofaringe y cavidad oral, el riesgo de lesión se incrementa en caso de tumores malignos, nerviosos, paragangliomas y cirugía vascular, antecedentes de tratamiento previo con radioterapia y reintervenciones (inmediatas en caso de hematomas o en áreas cicatriciales).

La tabla 1 muestra un recuerdo anatomo-funcional.

Tabla 1. Lesiones neurológicas en cirugía cervical. Recuerdo anatomo-funcional

Nervio – función	Manifestaciones clínicas	Cirugía
V trigémino **2.ª rama (maxilar)** Sensitivo: labio superior, mejillas, área temporal y cigomática; dientes y encías superiores, paladar fosas nasales y meninges Parasimpática: fosas nasales y glándula lagrimal **3.ª rama (mandibular)** Sensitivo: dientes y encías inferiores, mentón, labio inferior, lengua, piel, mucosa de las mejillas, membrana timpánica, conducto auditivo externo-pabellón auricular, área temporal y parotídea, y meninges Motor: músculos masticatorios, periestafilino externo y músculo del martillo Parasimpático: glándula parótida	Anestesia, parestesia o dolor/neuralgia del área correspondiente Disfunción de la masticación	Cavidad oral
VII facial Mejilla: músculo buccinador, elevador del labio superior, elevador del ángulo de la boca, depresor del labio inferior, mentoniano, platisma	Alteración de la mímica facial y función peribucal, succión, contención del contenido bucal	Cara interna de la mejilla
IX glosofaríngeo Sensitivo: orofaringe Sensorial gustativo: receptores gustativos del tercio posterior de la lengua Motor: ms constrictores de faringe (plexo faríngeo junto al X), ms elevadores de la faringo-laringe (estilofaríngeo) Viscerosensitiva: barorreceptores (seno carotídeo), quimiorreceptores (cuerpo carotídeo), mucosa faríngea Somatosensitivas: propiocepción del istmo de las fauces y músculos de la faringe	Disfagia, rinolalia y reflujo nasal Náusea Anestesia faríngea, neuralgia (orofaringe) Síncope, asistolia Ageusia/disgeusia del tercio posterior de la lengua Signo de la cortina (parálisis del músculo constrictor superior)	Orofaringe área de amígdala palatina Espacio parafaríngeo Vascular y paragangliomas
X neumogástrico Plexo faríngeo con el IX: músculos constrictores de la faringe y el salpingofaríngeo (elevador) Elevador: palatofaríngeo (rama del X del plexo faríngeo) Laríngeo superior: pasa bajo los vasos carotídeos, detrás y debajo de la tuberosidad del asta mayor del hioides; rama superior-interna-sensitiva que se introduce en la laringe por la membrana tirohioidea junto a la arteria tiroidea superior (mucosa laríngea supraglotis / seno piriforme –plexo de Hyrtl–) y rama inferior-externa-motora (al cricotiroideo/tensor de la cuerda vocal) que discurre por el borde posterior del cartílago tiroides y entra en la laringe por la membrana cricotiroidea Laríngeo inferior recurrente: el izquierdo relacionado con el cayado aórtico; discurre más profundo. El derecho se relaciona con la arteria subclavia y es más superficial respecto a la arteria tiroidea inferior. Ambos discurren en sentido cefálico por el ángulo traqueoesofágico respectivo. Inervación motora: ms dilatadores de la glotis (cricoaritenoideos posteriores); ms aproximadores (cricoaritenoideos laterales, tiroaritenoideos, aritenoideos transverso/ oblicuos) Visceromotoras-viscerosensitivas de cuello/tórax/abdomen Presoceptores de cayado aórtico Asa de Galeno entre ramas sensitivas del laríngeo superior y laríngeo inferior Barorreceptores/quimiorreceptores del arco aórtico	El nervio recurrente inerva todos los músculos intrínsecos de laringe, excepto el cricotiroideo Disfonía Disfagia Rinolalia abierta (hiperrinofonía) Reflujo nasal de alimentos Parálisis bilateral en aducción: disnea Falsa vía–tos–aspiración traqueobronquial (afectación sensitiva) Parálisis bilateral en abducción: tos ineficaz, voz áfona, aspiración traqueobronquial con infecciones recurrentes La lesión del tronco del nervio puede provocar alteraciones neurovegetativas	Glándulas tiroides y paratiroides Cirugía laríngea (laringectomías supraglóticas, subtotales, supracrioideas) Espacio parafaríngeo vascular y paragangliomas Vaciamientos ganglionares, espacio parafaríngeo, vascular y paragangliomas
XI espinal Rama interna (ganglio plexiforme del X) Rama externa: esternocleidomastoideo y trapecio	Parálisis escapular/hombro doloroso (atrofia escapular, escápula alada, imposibilidad de giro cervical al lado sano, imposibilidad de elevar el brazo por encima de 90º)	Vaciamientos ganglionares, espacio parafaríngeo, vascular y paragangliomas
XII hipogloso Músculos de la lengua Junto a ramas C1, C2 y C3 forma el asa cervical del hipogloso que inerva a los músculos infrahioideos	Parálisis de la lengua (desviación hacia el lado de la lesión) Disglosia Dificultades en masticación, formación del bolo alimenticio y deglución	Vascular y paragangliomas
Simpático cervical	Claude-Bernard-Horner (ptosis, miosis, enoftalmos)	

• LESIONES NEUROLÓGICAS EN CIRUGÍA LARÍNGEA

En las técnicas de laringectomía funcional mediante abordaje externo cervical (laringectomía vertical, horizontal supraglótica, subtotales supracricoideas con reconstrucción mediante cricohioidopexia, cricohioidoepiglotopexia, traqueohioidopexia o traqueohioidoepiglotopexia, o laringectomía subtotal según la técnica de Pearson, la unidad funcional cricoaritenoidea debe ser respetada para obtener buena calidad de voz y deglución (incluye un cartílago aritenoides, el área adyacente del cartílago cricoides, el nervio laríngeo superior y recurrente ipsilateral, la musculatura interaritenoidea, la musculatura lateral ipsilateral y el músculo cricoaritenoideo posterior).[2]

Es necesario mantener:

- El nervio laríngeo superior para preservar la sensibilidad del vestíbulo laríngeo y el seno piriforme que facilita la deglución.

Precaución en el espacio tirohioideo junto al pedículo vascular superior y al seccionar el músculo constrictor inferior. La rama externa motora puede tener diversos recorridos en relación con los músculos constrictores medio e inferior, y con el pedículo laríngeo superior.[3,4]

- La motilidad aritenoidea para el cierre laríngeo durante la deglución y para una mejor calidad vocal.

Precaución durante la desarticulación cricotiroidea (entrada del nervio recurrente en la laringe). La referencia está en el cuerno inferior del cartílago tiroides y en las inserciones inferiores del músculo constrictor inferior.[5]

La inmovilidad cricoaritenoidea puede ser debida tanto a lesión neurológica como de la propia articulación.

En la laringectomía subtotal de Pearson, la conservación del borde de cartílago tiroideo en el lado sano ayuda a preservar la inervación del laríngeo superior e inferior.

La sutura a la base de la lengua en la reconstrucción de las técnicas supracricoideas tiene gran importancia en la deglución (puede lesionarse tanto el nervio laríngeo superior como el hipogloso si las suturas son muy laterales en este caso). Se recomiendan tres suturas separadas 1 cm entre sí y alinear correctamente el resto laríngeo o traqueal al hioides o base de la lengua. Las alteraciones en la deglución pueden deberse a lesión de los nervios laríngeo superior, recurrente, de la base de la lengua o a una mezcla de ambas.

La mayoría de los tumores laríngeos benignos pueden tratarse por vía endoscópica, aunque el abordaje externo puede ser necesario en tumores muy voluminosos a través del espacio tirohioideo o por tirotomía, pudiéndose producir lesiones del nervio laríngeo superior o del recurrente.

En cirugía laríngea por suspensión, se han descrito lesiones de la rama externa del nervio recurrente por láser CO_2[6] y afectación del nervio lingual desde 2,6–12,5%[7] hasta un 37,5%[8] por compresión del laringoscopio en el suelo de la boca.

• LESIONES NEUROLÓGICAS EN CIRUGÍA TIROIDEA Y PARATIROIDEA

Los cambios en la voz son muy frecuentes tras tiroidectomía, llegando al 25% en tiroidectomía total y al 11% en lobectomía.[9] Hay que tener en cuenta que la intubación puede producir un 5% de disfonías transitorias y un 3% permanentes por diversos mecanismos (luxación cricoaritenoidea o daño debido a intubación o extubación), por lo que no todas las alteraciones vocales son debidas a la cirugía.

La incidencia de parálisis laríngea en cirugía cervical se sitúa entre el 2,3 y el 5,2%.[10]

En tiroidectomía y paratiroidectomía, la lesión de los nervios laríngeos superior o recurrente son riesgos típicos de esta cirugía, cuya incidencia varía mucho en la literatura, oscilando la parálisis definitiva entre el 1 y el 2%,[11] y la transitoria entre el 0,4 y el 3,9% (media de parálisis temporal del 2,2% y definitiva del 1,6%).[12]

La lesión puede producirse por sección, tracción, isquemia, compresión y lesión electrotérmica. El riesgo es mayor en tumor maligno, reintervenciones, reexploración en caso de hemorragia, distorsión anatómica provocada por el tumor o el bocio, y la no localización del nervio.[13]

La sintomatología de las parálisis laríngeas es variable:[14] en la lesión unilateral del laríngeo superior es leve y con frecuencia pasa desapercibida (disfonía en relación con tonos agudos); episodios de falsa vía por alteración sensitiva en el vestíbulo laríngeo si se afecta la rama interna (tos). En el caso de parálisis recurrencial unilateral, la cuerda suele situarse en posición paramediana y predomina la disfonía; si se combina con el laríngeo superior; la cuerda se sitúa en posición intermedia o lateral; provocando disfonía y episodios de aspiración con tos. Cuando la parálisis es recurrencial bilateral, las cuerdas se sitúan en posición media/paramedial, provocando disnea. En el caso de provocarse una parálisis combinada bilateral, las cuerdas se sitúan en posición intermedia o lateral, provocando aspiraciones, tos ineficaz e infecciones broncopulmonares.

El nervio laríngeo superior suele situarse en la cara externa del músculo constrictor superior, no parece modificarse anatómicamente respecto a la raza, tiene un trayecto más largo en los varones y puede ofrecer diversas variantes en su trayecto.[15] Su conservación pasa por la correcta identificación y precaución en la ligadura del pedículo tiroideo superior lo más bajo y cerca del polo tiroideo superior, ya que la relación con éste es variable.[16]

Los trayectos de los nervios recurrentes en el ángulo traqueoesofágico y su relación con la arteria tiroidea inferior pueden variar (especialmente en el lado derecho, en el que incluso puede no ser recurrente y salir directamente del tronco del vago, generalmente asociado a malformación vascular en la que la arteria subclavia derecha es retroesofágica y nace directamente de la aorta. En el lado derecho, el 50% de los nervios pasan entre las ramas de la arteria, el 25% profundo y el 25% superficiales respecto a la arteria; en el lado izquierdo, el 50% van profundos, el 35% entre las ramas de la arteria y el 15% superficiales).[16] Otro punto con riesgo está en su relación con el ligamento tirotraqueal antes de entrar en la laringe por debajo de la arcada inferior del constrictor inferior y por detrás del asta inferior del cartílago tiroides (colocando la yema del dedo índice sobre el borde del asta inferior del cartílago tiroides se protege la entrada del nervio recurrente). Debe evitarse la identificación en la zona baja del cuello, ya que es más difícil y se corre riesgo de lesionar la vascularización de la glándula paratiroides inferior. La identificación del nervio no es imprescindible para realizar una correcta lobectomía. Debe evitarse traccionar de la glándula hacia la línea media, ya que en el caso de que el nervio esté atrapado por una bifurcación arterial se producirá su elongación. Además, para evitar la lesión del nervio recurrente puede servir la orientación de realizar disección yendo bien pegados a la cápsula tiroidea.

La monitorización del nervio recurrente puede realizarse registrando la actividad motora mediante electrodos de superficie en el tubo endotraqueal, en el ligamento tirotraqueal o en el músculo cricofaríngeo y del nervio laríngeo superior en el músculo cricotiroideo. La monitorización tiene mayor interés en los casos de reintervención, fibrosis o trayecto aberrante del nervio o durante el aprendizaje, aunque no reduce el riesgo de paresia ni predice el resultado posoperatorio.[17]

• LESIONES NEUROLÓGICAS EN CIRUGÍA DE OROFARINGE Y CAVIDAD ORAL

Las secuelas neurológicas en cirugía de la cavidad oral y orofaringe provocan trastornos de la alimentación: masticación, gusto, formación del bolo alimenticio y deglución, reflujo nasal de alimento por insuficiencia velofaríngea y con la comunicación por alteración de los órganos fonoarticulatorios: disglosia, por alteración sensitiva, motora o estructural labial, dental, lingual, palatal, velofaríngea y nasal (voz nasal).

La insuficiencia velofaríngea se asocia con frecuencia a cirugía de maxilar superior.

La fosa amigdalina se relaciona con el IX, y en cirugía amigdalar se han descrito: alteraciones del gusto transitorias hasta en un 8,6%[18] con anestesia táctil, térmica y dolorosa del tercio posterior de la lengua, del área amigdalina, faringe del lado correspondiente y pilares del velo del paladar. Dada la proximidad del tronco del nervio glosofaríngeo a la fosa amigdalina, la disfagia aguda probablemente se deba a lesión directa por su afectación uni o bilateral.[19] Los casos descritos de parálisis de hipogloso tras amigdalectomía parecen ser producidos por la hiperextensión durante la intubación al colocar la espátula del laringoscopio en el espacio lateral de la lengua y no a lesión directa.[20]

En la cirugía del suelo anterior de la boca, la lesión del nervio lingual provoca hemiageusia y anestesia de los dos tercios anteriores de la lengua; puede provocar mordeduras, alteraciones durante la masticación y disglosia.

Las secuelas pueden ser mayores en caso de abordaje que requiera mandibulotomía o mandibulectomía. La resección parcial de la lengua (de menos del 50%) suele cursar con evolución hacia la compensación de sus funciones. Las resecciones más amplias conducen a trastornos en la masticación, formación del bolo, trastornos en la deglución y en el habla.

La cirugía que afecta al velo del paladar, o que provocó su parálisis, conduce a insuficiencia velopalatina durante el habla y la deglución (hiperrinofonía-voz nasal y reflujo nasal de alimentos), que puede ser transitoria o permanente, con descoordinación del músculo constrictor superior y del elevador del paladar. En estos casos puede valorarse el tratamiento quirúrgico corrector.

Tras el tratamiento de tumores malignos, los daños provocados por la radiación, unidos a los defectos quirúrgicos (defectos estructurales, cicatriz), pueden provocar problemas en la articulación verbal incluso años después y otros síntomas asociados (dolor, trastornos de la masticación, succión, gusto).

En cirugía oncológica con frecuencia se asocian vaciamientos ganglionares al tratamiento del tumor primario.[21] Pueden producirse lesiones de:

- La rama mentoniana del nervio facial: al levantar el colgajo cutáneo superior. Discurre entre el platisma y la vena facial por debajo, que puede servir para protegerlo identificándola, ligándola y, tras seccionarla, llevarla hacia arriba con la fascia suprayacente que incluye el nervio.
- Nervio vago: vulnerable en el vaciamiento radical al ligar la yugular interna en el segmento inferior.
- Nervio espinal: generalmente cruza por delante de la vena yugular interna en el 70% de los casos en dirección oblicua hacia el esternocleidomastoideo. Las lesiones de las ramas anastomóticas con el plexo cervical también pueden producir hombro doloroso. El nervio espinal suele lesionarse por tracción; en caso de sección, puede repararse mediante interposición de nervio sural (recuperación funcional y evitación del dolor de hombro en el 77%), reparación término-terminal (75% de recuperación), mediante neurotización por ramas C2-C3 o inserción directa en el músculo.
- Nervio hipogloso: especial interés durante la disección del área ganglionar II. Discurre por debajo de la vena yugular interna, pasa sobre las arterias carótidas interna y externa, paralelo al vientre posterior del músculo digástrico, con referencia en el borde inferior de la glándula submaxilar y red vascular venosa superficial respecto al nervio para incorporarse a la musculatura de la lengua).
- Nervio frénico: sobre el músculo escaleno anterior y profundo a la arteria cervical transversa. Más vulnerable durante la disección en el plano de los escalenos y la disección del plexo cervical superficial.
- Plexo braquial (más bajo entre los músculos escalenos anteriores y medios).
- La cadena cervical del simpático (en la zona posterior y media de la carótida interna, vulnerable en la disección sobre el plano de los músculos escalenos en el área medial por detrás del eje carotídeo).

No obstante, la mayor incidencia de lesiones neurológicas en cirugía cervical se relaciona con cirugía vascular y con el tratamiento quirúrgico de los paragangliomas cervicales.[22] En el área de la horquilla carotídea se describen tres áreas, cada una con riesgo específico (Hallett, 1988):

- Zona I: riesgo de lesión del X.
- Zona II: riesgo de lesión del XII y del laríngeo superior.
- Zona III: con riesgo de lesión de la rama mandibular del VII, XII y X, y rama faríngea del X, XI y IX.

Además, en tumores de tipo III de Shamblin la dificultad técnica aumenta, puesto que se asocia frecuentemente resección de la carótida interna o externa con interposición de injerto. Es en este tipo de tumores donde existe mayor incidencia de lesión nerviosa –de un 20 a un 40%– y hasta un 20% de déficit neurológico permanente, que afecta principalmente a los pares craneales VII, X y XII.

• SOLUCIONES DE LAS SECUELAS NEUROLÓGICAS

Un periodo máximo de seis meses es suficiente para que lesiones de neuropraxia o axonotmesis se resuelvan, por lo

que, si no hay evidencia clínica o electrofisiológica de recuperación, precisará plantearse la necesidad de cirugía reparadora. Se han descrito varios métodos de reparación:[23]

- En caso de sección limpia del nervio, su reparación inmediata suturando los epineuros de los extremos con sutura de 8/0 o 10/0,
- La neurotización muscular (implantación del nervio motor directamente en el vientre del músculo).
- Neurotización músculo a músculo (los axones brotan de un músculo inervado al denervado por vecindad).
- Puede realizarse transferencia y anastomosis de un nervio al extremo distal del lesionado (p. ej. el asa del hipogloso al recurrente o al hipogloso) o interposición de un fragmento de otro nervio entre los extremos del lesionado (p. ej. empleando nervio sural o auricular mayor).

• Parálisis laríngeas[14,24-26]

Objetivo: recuperar o mejorar la función (disfonía, evitar aspiraciones, mejorar el reflejo tusígeno). Dependerá de si hay afectación uni o bilateral, de si se trata de parálisis recurrencial o combinada (asociada a parálisis del laríngeo superior), de la sintomatología (calidad de la voz percibida por el paciente; disnea en parálisis en aducción, aspiración traqueobronquial e infecciones en parálisis en abducción) y del tiempo de evolución.

• Parálisis laríngea unilateral

Si está conservada la función del laríngeo superior (cricotiroideo), la cuerda vocal se mantiene en aducción con compensación funcional por la cuerda contralateral, y suele haber mejoría progresiva de la calidad de la voz que no precisará tratamiento especial. En las semanas siguientes puede producirse abducción progresiva con empeoramiento de la voz. En parálisis de años de evolución, varios factores pueden influir en una mala reinervación y restauración funcional (atrofia muscular, reinervación subclínica espontánea, neurotización de la musculatura circundante con sincinesias, y la fijación la articulación cricoaritenoidea).

En caso de parálisis unilateral persistente, con disfonía, el aumento del volumen vocal mediante inyección por vía endolaríngea[27] o medialización de la cuerda vocal por tiroplastia[28] son los procedimientos más utilizados para corregir el cierre de la glotis.

- Las técnicas de inyección por vía endoscópica se indican en la parálisis unilateral no compensada (no en la bilateral). Se han empleado diversos materiales[29] (heterólogos como colágeno bovino o ácido hialurónico; homólogos como Dermalogen® o Cymetra®; autólogos como grasa, fascia o colágeno, o materiales sintéticos como teflón, silicona, Artecoll®, hidroxiapatita, Gelfoam®, Gore-tex® o cianoacrilato).
- La tiroplastia tipo 1 de Isshiki[28] consiste en abrir una ventana subpericondral en el ala tiroidea e impactar el cartílago en el espacio paraglótico, o sus variantes técnicas,[30,31] con diversos tipos de tirotomía y materiales (el cartílago puede sustituirse por bloque de silicona, teflón, Gore-tex®, cerámica o titanio). Se considera indicada en la parálisis cordal unilateral en abducción tras el fracaso de las técnicas de inyección tras un periodo de reeducación vocal.
- La aducción aritenoidea de Isshiki es la técnica de elección para el cierre glótico posterior, y puede realizarse en el mismo tiempo que la tiroplastia 1 o asociarse con técnica de inyección (ya que en ambas puede producirse acortamiento de la cuerda paralizada con empeoramiento de la calidad vocal y aspiraciones al dejar una escotadura glótica posterior).
- En parálisis antiguas con atrofia se proponen técnicas como la interposición de músculo esternohioideo en el espacio paraglótico a través de tirotomía.[32]
- La reinervación mediante anastomosis del asa del hipogloso con el recurrente[33] se ha indicado en parálisis unilaterales y puede ayudar en la aducción aunque con resultados inconstantes, por lo que algunos autores proponen asociarla con aducción aritenoidea. Pueden realizarse técnicas de neurotización en las que el segmento proximal del nervio recurrente se implanta directamente en el músculo cricoaritenoideo posterior pero de forma general; particularmente en el caso de la musculatura laríngea intrínseca, el transplante de un nervio directamente en contacto con fibras musculares no se acompaña de la constitución de un número suficiente de placas motrices, por lo que estas técnicas no son utilizadas con frecuencia. Las técnicas de reinervación de los músculos dilatadores deben realizarse antes de producirse atrofia muscular y anquilosis cricoaritenoidea.

En parálisis laríngeas con disfagia y episodios de aspiración puede asociarse miotomía del cricofaríngeo para facilitar la deglución con las técnicas de medialización glótica.

• Parálisis laríngea bilateral

- En la **parálisis bilateral en aducción**, las opciones del tratamiento consisten en realizar traqueotomía para resolver la disnea en situación de urgencia y técnicas que permiten ampliar el espacio glótico bien por vía endoscópica mediante láser CO_2 (aritenoidectomía total, cordectomía parcial posterior o la cordotomía posterior, que puede ser la técnica inicial en pacientes sin compromiso respiratorio[34]) o por abordaje externo (aritenoidopexia, aritenoidectomía externa total o subtotal por vía lateral). En caso de rotura del cartílago aritenoides, puede realizarse aritenoidectomía subtotal y fijación al ala tiroidea. La aritenoidectomía por tirotomía anterior suele quedar reservada a cirugía reconstructiva en pacientes con vía aérea comprometida.[34] Otra posibilidad es realizar una cordectomía submucosa (puede incluir el aritenoides en caso de anquilosis cricoaritenoidea) con lateralización cordal (cordopexia).[35,36]
  La transferencia neuromuscular de Tucker[37] está indicada en parálisis bilateral. El pedículo neuromuscular (de músculo omohioideo con su rama motora de la rama descendente del XII) se sutura al músculo cricoaritenoideo posterior o al tiroaritenoideo lateral. Se ha confirmado histológicamente la reinervación.

- En **parálisis bilateral en abducción,** aparte del problema de comunicación (voz soplada), los episodios de aspiración traqueobronquial con infecciones recurrentes constituyen el mayor problema. La solución ideal sería aquella que eliminase las aspiraciones permitiendo deglución segura y manteniendo la fonación. Se describen diversos tratamientos quirúrgicos.[38,39] Inicialmente, la traqueotomía con cánula con balón es el tratamiento a corto plazo, ya que puede provocar traqueomalacia. La laringectomía total puede ser necesaria en caso de fracaso de las técnicas funcionales e infecciones broncopulmonares agudas. Para evitar el paso de secreciones a la tráquea, puede realizarse cierre laríngeo mediante prótesis laríngea oclusiva, sutura glótica (descrita por Montgomery a través de laringofisura), cierre con epiglotoplastia (cierre del vestíbulo laríngeo con la epiglotis sobre los pliegues ariepiglóticos), laringoplastia vertical (Biller, con sutura de ambos pliegues ariepiglóticos entre sí, dejando el espacio superior libre de la epiglotis suprahioidea suficiente para permitir emitir la voz); resección parcial anterior del cartílago cricoides (la cricoidectomía anterior conservando las articulaciones cricoaritenoideas reduce el diámetro anteroposterior de la laringe, facilitando la deglución; suele asociarse a miotomía del cricofaríngeo); suspensión laríngea (elevación de la laringe fijando el cartílago tiroides a la mandíbula); Técnicas de diversión traqueoesofágica y separación laringotraqueal (consisten en realizar una traqueostomía conservando la laringe, lo que permitiría reconstrucción en caso de mejoría). Algunos autores proponen la medialización bilateral con laringoplastia e inyección de grasa para corregir el cierre si fuera necesario en parálisis bilaterales.[40]

En caso de desnutrición, pueden ser necesarias gastrostomía-yeyunostomía o técnicas para reducir la salivación (tabla 2).[39]

• Insuficiencia velopalatina

El objetivo del tratamiento es conseguir un sello funcional entre la naso y la orofaringe que evite el reflujo nasal, la hipernasalidad y que permita una adecuada articulación durante el habla y la respiración nasal; estas alteraciones pueden precisar tratamiento quirúrgico corrector mediante procedimientos sobre el paladar, la palatofaringe o la faringe.[41]

La corrección por exceso o por defecto son las secuelas más frecuentes (hiponasalidad o hipernasalidad). Se describen procedimientos por inyección en la pared posterior de oronasofaringe (colágeno,[42] teflón,[43] grasa autóloga), implante de tejido condrocostal,[44] mediante colgajos miomucosos que permitan aumento de volumen de la pared posterior de la orofaringe[45] o el mayor cierre velofaríngeo (faringoplastias centrales-superiores o laterales, que son las que consiguen mejor resultado funcional con mejoría de la nasalidad vocal en un 79 al 90%[46]), o el cerclaje de orofaringe con sutura de propileno.[47]

• Trastornos de la deglución[48]

Frecuentemente están asociados a laringectomía parcial y cirugía de cavidad oral u orofaringe. Kaplan sugirió la miotomía del músculo cricofaríngeo.[49] Algunos autores la recomiendan sistemáticamente en caso de lesión vagal, en glosectomía, en resecciones orofaríngeas y en laringectomías parciales.[50] Otros autores no han podido demostrar mejoría de la deglución al realizar miotomía en laringectomía parcial,[51] lo que desaconsejaría su realización sistemática.

Tabla 2. Lesiones neurológicas en cirugía cervical. Parálisis laríngea

	Unilateral	Bilateral
Laríngeo superior	• Disfonía leve en agudos • Cuerda arqueada, con menor tensión en aducción • Si se afecta la rama interna, puede haber tos • Tratamiento rehabilitador • Compensación espontánea	• No disfonía • Laringoscopia normal • Si se afecta la rama interna, puede haber tos • Compensación espontánea
Recurrente	• Disfonía. Voz bitonal • Cuerda en posición media / paramedia tendencia a la abducción • Tratamiento rehabilitador • Si no hay compensación en menos de seis meses, tratamiento quirúrgico • Si la cuerda está en posición intermedia / lateral con mala compensación: técnica de inyección o tiroplastia 1/aducción aritenoidea	• Disnea • Cuerdas en posición media / paramedia • Traqueotomía (si disnea) • Técnicas de lateralización para mejorar la respiración: aritenoidectomía, aritenoidopexia, cordopexia / cordotomía, cordectomía posterior
Combinada	• Disfonía, episodios de tos • Cuerda en posición intermedia / lateral • Tratamiento rehabilitador durante seis meses. Si no hay buena compensación, tratamiento quirúrgico: medialización: técnica de inyección o tiroplastia 1/aducción aritenoidea	• Cuerdas en abducción • Aspiraciones, infecciones boncopulmonares, voz soplada-áfona • Situación grave • Traqueotomía • Técnicas de medialización cordal • Técnicas de exclusión de la vía aérea (sutura glótica, epiglotoplastia, laringoplastia vertical, diversión laringotraqueal) • Laringectomía total

Ningún estudio previo a la operación (manometría, videofluoroscopia) tiene valor predictivo, por lo que su realización estará indicada en pacientes con alteración funcional del cricofaríngeo demostrada tras la cirugía.[52]

La inyección de toxina botulínica en el músculo cricofaríngeo (2,5 U a cada lado) puede servir como test para seleccionar pacientes previo a miotomía.

En caso de trastornos de la deglución, se han propuesto técnicas de inyección de teflón en la base de la lengua tras técnicas tipo Tucker o Labayle.[53]

La hemiatrofia lingual tras parálisis del hipogloso puede tratarse con inyección de fascia, que sirve de matriz para el crecimiento de los fibroblastos, y el reemplazo por colágeno, que mejora la articulación verbal y la deglución.[54]

La tabla 3 refleja la incidencia de los distintos trastornos neurológicos por campo quirúrgico.

Tabla 3. Lesiones neurológicas en cirugía cervical

Parálisis laríngea[34]	• 44% debidas a trauma quirúrgico • Cirugía tiroidea, paratiroidea, esofágica, traqueal • Endoarteriectomía carotídea • Abordaje anterior a columna cervical • Cirugía endolaríngea con láser CO[26,34] • 17% debidas a intubación orotraqueal • Luxación aritenoidea • Elongación del nervio recurrente por desplazamiento del cartílago tiroides respecto al cricoides • Hiperextensión cervical • Máscara laríngea • Excesiva presión del balón • 12% por enfermedad neurológica • 12% idiopáticas • 2,3-5,2% en cirugía cervical[10]
Parálisis laríngea en cirugía tiroidea[55]	• 4,0-0,2% en patología benigna • 2,0-0,7% en tumores malignos • 12,0-1,1% en enfermedad de Graves • 10,8-8,1% en reintervenciones[12] • Transitoria: 0,4-3,9% (media 2,2%) • Definitiva: 0-3,6% (media 1,6%)
Parálisis laríngea en paratiroidectomía	• 6,6%[55]
Afectación del glosofaríngeo en cirugía amigdalar	• 8,6%[18]

BIBLIOGRAFÍA

1. Jaggi A, Birch R, Dean L, Johnson K, Tripp S. Lesiones de los nervios periféricos. En: Stokes M: (ed.). Fisioterapia en la rehabilitación neurológica. 2.ª ed. Elsevier; 2004;9:167-70.
2. Laccourreye H, Laccourreye O, Weinstein G, Menard M, Brasnu D. Supracricoid laryngectomy with cricohyoidopexy: a partial laryngeal procedure for selected supraglottic and transglottic carcinomas. Laryngoscope 1990;100:735-41.
3. Kierner A, Aigner M, Burian M. The external Branch of the superior laryngeal nerve. Its topographical anatomy as related to surgery of the neck. Arch Otolaryngol Head Neck Surg 1998;124:301-3.
4. Sharma PK, Barr LJ, Rubin AD. Complications of Thyroid Surgery. Http://www.emedicine.com/ent/TOPIC649.HTM. Nov 7, 2007.
5. Yonkers A. Complications of conservation surgery of the laryngopharynx. Laryngoscope 1983;93:314-7.
6. Schweizer V, Dörfl J. The anatomy of the inferior laryngeal nerve. Clin Otolaryngol Allied Sci 1997;22(4):362-9.
7. Gaut A, Williams M. Lingual nerve injury during suspension microlaryngoscopy. Arch Otolaryngol Head Neck Surg 2000;126:669-71.
8. Rosen CA, Filho PA, Scheffel L, Buckmire R. Oropharyngeal Complications of Suspension Laryngoscopy: A Prospective Study. Laryngoscope 2005;115(9):1681-4.
9. Kark AE, Kissin MW, Auerbach R, Meikle M. Voice changes after thyroidectomy: role of the external laryngeal nerve. Br Med J 1984;289(6456):1412-5.
10. Harris SC. Thyroid and parathyroid surgical complications. Am J Surg 1992;163:476-8.
11. Petro ML, Schweinfurth JM, Petro AB. Transcricothyroid, Intraoperative Monitoring of the Vagus Nerve. Arch Otolaryngol Head Neck Surg 2006;132:624-8.
12. Eisele DW. Complications of Thyroid Surgery. En: Eisele DW (ed.). Complications in Head and Neck Surgery. St. Louis: Mosby; 1993:423.
13. Herranz-González J, Gavilán J, Martínez-Vidal J, Gavilán C. Complications following thyroid surgery. Arch Otolaryngol Head Neck Surg 1991;117:516-8.
14. García-Tapia R. Parálisis laríngeas periféricas. En: García-Tapia R, Cobeta I (eds.). Diagnóstico y tratamiento de los trastornos de la voz. 1.ª ed. Ed. Garsi; 1996. pp. 262-72.
15. Kierner AC, Aigner M, Burian M. The External Branch of the Superior Laryngeal Nerve: Its Topographical Anatomy as Related to Surgery of the Neck. Arch Otolaryngol Head Neck Surg 1998;124:301-3.
16. Sharma PK, Barr LJ, Rubin AD. Complications of Thyroid Surgery. Http://www.emedicine.com/ent/TOPIC649.HTM. Nov 7, 2007.
17. Hermann M, Hellebart C, Freissmuth M. Neuromonitoring in thyroid surgery: prospective evaluation of intraoperative electrophysiological responses for the prediction of recurrent laryngeal nerve injury. Ann Surg 2004;240(1):9-17.
18. Tomofuji S, Sakagami M, Kushida K, Terada T, Mori H, Kakibuchi M. Taste disturbance after tonsillectomy and laryngomicrosurgery. Auris Nasus Larynx 2005;32(4):381-6.
19. Ford LC, Cruz RM. Bilateral glossopharyngeal nerve paralysis after tonsillectomy: case report and anatomic study. Laryngoscope 2004;114(12):2196-9.
20. Sharp CM, Borg HK, Kishore A, MacKenzie K. Hypoglossal nerve paralysis following tonsillectomy. J Laryngol Otol 2002;116(5):389-91.
21. Riera A, Trinidad J. Radical Neck Dissection. En: http://www.emedicine.com/ent/TOPIC502.HTM. Aug 15, 2007.
22. Thomassin JM, Deveze A, Marciano S. Paragangliomes latérocervicaux. Encycl Méd Chir Oto-rhino-laryngologie 20-955-A-10, 2002, 14p.
23. El-Kashlan HK, Carroll WR, Hogikyan ND, Chepeha DB, Kileny PR, Esclamado RM. Selective Cricothyroid Muscle Reinnervation by Muscle-Nerve-Muscle Neurotization. Arch Otolaryngol Head Neck Surg 2001;127:1211-5.
24. Makeieff M, Garrel R, Guerrier B. Chirurgie des paralysies laryngées. Techniques chirurgicales: Tête et cou. París : Elsevier; 2001. p. 15.
25. Algaba J, Mahieu HF, Rivas A. La microcirugía laríngea y la técnica endoscópica en el tratamiento de las alteraciones mecánicas funcionales de la laringe. En: Suárez et al. (eds.). Tratado de Otorrinolaringología y Cirugía de Cabeza y Cuello. Tomo III. 1999. pp. 1962-75.

26. Quesada JL, García-Tapia R. Técnicas de inyección de la cuerda vocal. En: García-Tapia R, Cobeta I (eds.) Diagnóstico y tratamiento de los trastornos de la voz. 1.ª ed. Ed. Garsi; 1996. pp. 332-8.
27. Ford CN. Laryngeal injection techniques. En: Ford CN, Bless DM (eds.). Phonosurgery: Assessment and Surgical Management of Voice Disorders. New York: Raven Press; 1991. pp. 123-41.
28. Isshiki N, Morita H, Okamura H, Hiramoto M. Thyroplasty as a new phonosurgical technique. Acta Otolaryngol 1974;78:451-7.
29. Kwon TK, Buckmire R. Injection laryngoplasty for management of unilateral vocal fold paralysis. Curr Opin Otolaryngol Head Neck Surg 2004;12:538-42.
30. McCulloch TM, Hoffman HT, Andrews BT, Karnell MP. Arytenoid Adduction Combined With Gore-Tex Medialization Thyroplasty. Laryngoscope 2000;110:1306-11.
31. Montgomery WW, Montgomery SK. Montgomery thyroplasty implant system. Ann Otol Rhinol Laryngol Suppl 1997;170:1-16.
32. Su CY, Tsai SS, Chiu JF, Cheng CA. Medialization Laryngoplasty With Strap Muscle Transposition for Vocal Fold Atrophy with or without Sulcus Vocalis. Laryngoscope 2004;114:1106-12.
33. Crumley RL, Izdebski K. Voice quality following laryngeal reinnervation by ansa hypoglossi transfer. Laryngoscope 1986;96:611-6.
34. Ernster JA, Ávila A, Skarada D. Vocal Fold Paralysis, Bilateral. Http://www.emedicine.com/ent/TOPIC348.HTM. March 23, 2006.
35. Lichtenberger G, Toohill RJ. Technique of Endo-Extralaryngeal Suture Lateralization for Bilateral Abductor Vocal Cord Paralysis. Laryngoscope 1997;107(9):1281-3.
36. Kirchner FR. Endoscopic lateralization of the vocal cords in abductor paralysis of the larynx. Laryngoscope 1979;89:1779-83.
37. Tucker HM. Human laryngeal reinnervation. Laryngoscope 1976;86(6):769-79.
38. Croft CB, McKelvie P, Fairley JW, Hol-Allen RT, Shaheen O. Treatment of paralysis of the vocal cords: a review. J R Soc Med 1986;79(8):473-5.
39. Gerber ME, Veronneau M. Surgical Management of Chronic Aspiration. Http://www.emedicine.com/ent/TOPIC346.HTM. June 9, 2006.
40. Postma GN, Blalock PD, Koufman JA. Bilateral Medialization Laryngoplasty. Laryngoscope 1998;108(10):1429-34.
41. Sie KC, Chen EY. Management of velopharyngeal insufficiency: development of a protocol and modifications of sphincter pharyngoplasty. Facial Plast Surg 2007;23(2):128-39.
42. Remacle M, Bertrand B, Eloy P, Marbaix E. The use of injectable collagen to correct velopharyngeal insufficiency. Laryngoscope 1990;100(3):269-74.
43. Furlow LT Jr, Williams WN, Eisenbach CR, Bzoch KR. A long term study on treating velopharyngeal insufficiency by teflon injection. Cleft Palate J 1982;19(1):47-56.
44. Desgain O, de Burbure C, Mazy C, Verheyden PJ, Monnoye JP, Levie P. Autologous costochondral cartilage implant in two cases of velopharyngeal insufficiency. B-ENT 2006;2(1):39-42.
45. Witt PD, O'Daniel TG, Marsh JL, Grames LM, Muntz HR, Pilgram TK. Surgical management of velopharyngeal dysfunction: outcome analysis of autogenous posterior pharyngeal wall augmentation. Plast Reconstr Surg 1997;99(5):1287-96.
46. Dailey SA, Karnell MP, Karnell LH, Canady JW. Comparison of resonance outcomes after pharyngeal flap and furlow double-opposing z-plasty for surgical management of velopharyngeal incompetence. Cleft Palate Craniofac J 2006;43(1):38-43.
47. Ragab A. Cerclage sphincter pharyngoplasty: a new technique for velopharyngeal insufficiency. Int J Pediatr Otorhinolaryngol 2007;71(5):793-800.
48. Núñez F, Suárez C. Tratamiento quirúrgico de las alteraciones de la deglución. En: Suárez C, et al. 8.ª ed. Tratado de Otorrinolaringología y Cirugía de Cabeza y Cuello. Tomo III. 1999;147:2025-34.
49. Kaplan S. Paralysis of deglutition: a post poliomyelitis application treated by section of the cricopharyngeous muscle. Ann Surg 1951;133:572-3.
50. Mitchell R, Arminini G. Cricopharyngeal myotomy treatment of dysphagia. Ann Surg 1975;81:262-6.

51. Litton W, Leonard J. Aspiration after partial laryngectomy: cineradiographic studies. Laryngoscope 1969;79:887-908.
52. Jacobs JR, Logemann J, Pajak TF, Pauloski BR, Collins S, Casiano RR, et al. Failure of Cricopharyngeal Myotomy to Improve Dysphagia Following Head and Neck Cancer Surgery. Arch Otolaryngol Head Neck Surg 1999;125:942-6.
53. Remacle M, Hamoir M. Marbaix E. Gax-collagen injection to correct aspiration problems after subtotal laryngectomy. Laryngoscope 1990;100(6):663-9.
54. Burres S. Intralingual Injection of Particulate Fascia for Tongue Paralysis. Laryngoscope 2004;114:1204-5.
55. Patow CA, Norton JA, Brennan MF. Vocal cord paralysis and reoperative parathyroidectomy. A prospective study. Ann Surg 1986;203(3):282-5.

7. CIRUGÍA TRANSORAL CON LÁSER CARBÓNICO

Bernal Sprekelsen M, Vilaseca González I, Blanch Alejandro JL

• INTRODUCCIÓN

A lo largo de la última década, la resección transoral con láser carbónico de los tumores pequeños se ha ido incorporando progresivamente al catálogo de prestaciones. El tratamiento de tumores grandes con la misma técnica ha estado rodeada de controversia, si bien también empiezan a aparecer datos más que aceptables sobre su manejo transoral.[1,2] Se puede resumir que en manos expertas la técnica de la resección transoral con láser, tal y como se ha visto en series grandes de tumores pequeños, es segura.[3-6] En los tumores grandes, sin embargo, su mayor extensión, su mejor vascularización y la proximidad a vasos grandes hacen que, la probabilidad de complicaciones sea más alta, al menos el sangrado posoperatorio.

Las complicaciones pueden acontecer tanto durante la cirugía como después. Se dividen en menores y mayores. Las menores se autolimitan o pueden manejarse con un tratamiento médico sin dejar secuelas. Las complicaciones mayores precisan de una cirugía de revisión (principalmente por sangrado), de transfusión de sangre, de cuidados intensivos o incluso de cirugía y cuidados intensivos. Además, las complicaciones graves pueden dejar secuelas de por vida, que obligan a una traqueotomía y/o gastrostomía definitivas.

Los factores con mayor influencia sobre la tasa de complicaciones son la localización tumoral, la mala exposición tumoral, la resección extensa (tumores grandes), así como la experiencia del cirujano.[5,7]

• MATERIAL

Se han estudiado los datos de 680 pacientes tumorales consecutivos, tratados mediante láser transoral con intención curativa desde febrero de 1998 a febrero de 2008, que tuvieran un seguimiento mínimo de 36 meses. Los datos se reunieron de manera prospectiva en una base de datos de SPSS y se actualizaron semanalmente. Se consideró la clasificación TNM de 2002.

Todos los pacientes fueron intervenidos bajo anestesia general, con extubación posoperatoria y siguiendo las recomendaciones del *Laser Safety Officer*[8] para evitar complicaciones anestesiológicas.

• RESULTADOS

En 594/680 (87,4%) de los casos no se produjo ningún tipo de complicación. En 84 (12,3%) de 680 pacientes ocurrió una complicación en la zona de resección tumoral. Dos casos quedaron fuera del recuento. El sangrado del lecho fue, con mucho, la complicación más frecuente, con un total de 40 casos (5,9%), seguida de la neumonía por aspiración en 22 (3,2%).

En total se registraron 46 (6,8%) complicaciones leves y 38 (5,6%) graves. De las graves 25, (3,7%) necesitaron una reintervención, 2 (0,3%) cuidados intensivos y 5 (0,7%) ambas cosas. Otros seis pacientes (0,9%) tuvieron otro tipo de complicaciones graves.

Seis pacientes (0,9%) padecieron secuelas leves, dos (0,3%) fallecieron a consecuencia del sangrado del lecho tumoral al séptimo y al décimo día posoperatorio, respectivamente. La tabla 1 refleja el tipo de complicación, así como el tratamiento precisado.

Tabla 1. Tratamiento de cada complicación y su intensidad por cirugía transoral con láser CO_2

Complicación	Leve	Revisión quirúrgica	UCI	Revisión quirúrgica + UCI	Otras complicaciones graves	Total
Sangrado posop. lecho	16	17	1	4	2 (exitus)	40
Neumonía por aspiración	20	-	1	-	1	22
Infección	3	-	-	-	-	3
Enfisema	4	-	-	-	1	5
Fístula cutánea	1	-	-	-	-	1
Disnea	1	6	-	-	-	7
Dos complicaciones	1	1	-	-	-	2
Tres complicaciones	-	1	-	1	2	4
Total	46 (6,8%)	25 (3,7%)	2 (0,3%)	5 (0,7%)	6 (0,9%)	84/680* (12,35%)

* Dos pacientes (0,3%) sin referencia en la base de datos.

La tasa de complicaciones se correlacionó de manera significativa con la extensión tumoral (p = 0,000), es decir, tumores grandes presentaron una tasa mayor, así como con la localización tumoral. Los supraglóticos y los de seno piriforme fueron los más frecuentemente afectados (p = 0,000) en comparación con los tumores glóticos (tablas 2 y 3).

La tasa de complicaciones no se correlacionó con la edad de los pacientes (p = 0,95), con la buena o mala exposición tumoral (p = 0,17), con la presencia de una diabetes (p = 0,1) o con la hipertensión arterial (p = 0,10).

• Complicaciones intraoperatorias

La mayor parte de complicaciones se observó con la introducción del láser carbónico entre 1970 y 1990.[9-12] Principalmente hacían referencia a las complicaciones anestésicas, como la ignición accidental, lesiones del árbol tráqueo-bronquial por quemaduras y obstrucciones secundarias a edemas. Sirvieron para la redacción de las recomendaciones en el uso del láser CO_2.[13] Si se cumplen las recomendaciones, la probabilidad de una complicación es baja. Así, Steiner y Ambrosch no observaron ninguna complicación anestésica en 704 pacientes tratados mediante láser carbónico en laringe e hipofaringe.[14]

El sangrado intraoperatorio no es una complicación en sí, pero se ha de manejar correctamente para evitar el sangrado posoperatorio. Para ello han demostrado su utilidad los clips vasculares y la coagulación por medio de aspiradores o pinzas.

• Complicaciones posoperatorias

Si se comparan los datos en la literatura sobre complicaciones de la cirugía parcial externa, la resección mediante láser presenta una tasa de complicaciones menor.[15-18]

La no realización de una traqueotomía profiláctica (pasajera), como ocurre después de cirugías parciales externas, puede conllevar en la resección transoral a una situación de riesgo, sobre todo si se produce un sangrado. Por ello, algunos autores recomiendan mantener intubados a los pacientes durante las primeras 24 h, especialmente después de resecciones amplias de supraglotis[17,19] o en pacientes de edad avanzada.

• Sangrado posoperatorio

Se trata de la complicación más temida tras la resección transoral con láser carbónico, que presenta una tasa de mortalidad de entre 0-0,3%.[7,14,18,20] En nuestra casuística,

Tabla 2. Complicaciones locales en función de la localización tumoral, complicación y gravedad de la misma, así como sus secuelas por cirugía transoral con láser CO_2

Localización (n)	Frecuencia, n (%)	Complicación, n (%)		Gravedad de la complicación / secuelas	
Supraglotis		Sangrado	25 (12,3%)	Ninguna	155 (76%)
(n = 204)*		Neumonía	13 (6,4%)	Leve	24 (11,8%)
		Enfisema	3 (1,5%)	Grave	23 (11,3%)
		Disnea	2 (1,0%)	Exitus	1 (0,5%)
		Infección	1 (0,5%)		
		2 compl.	2 (1,0%)		
		3 compl.	2 (1,.0%)	Secuela leve	3 (1,5%)
		Total: 48 (23,5%)			
Glotis		Sangrado	12 (2,8%)	Ninguna	403 (93,7%)
(n = 430)		Neumonía	5 (1,2%)	Leve	17 (4%)
		Disnea	5 (1,2%)	Grave	9 (2,2%)
		Infección	2 (0,5%)	Exitus	1 (0,2%)
		Enfisema	2 (0,5%)		
		3 compl.	1	Secuela leve	2 (0,5%)
		Total: 27 (6,3%)			
Seno piriforme		Neumonía	4 (8,6%)	Ninguna	36 (80%)
(n = 46)*		Sangrado	3 (6,5%)	Leve	5 (11,1%)
		Infección	1 (2,2%)	Grave	4 (8,8%)
		3 compl.	1 (2,2%)	Exitus	0 (0%)
		Total: 9 (19,5%)		Secuela leve	1 (2,2%)
Total		**Sangrados**	**40 (5,9%)**	**Ninguna**	**594 (87,3%)****
n = 680		**Neumonía**	**22 (3,2%)**	**Leve**	**46 (6.8%)**
		Disnea	**7 (1,0%)**	**Grave**	**36 (5,3%)**
		Infección	**4 (1,0%)**	**Exitus**	**2 (0,3%)**
		Enfisema	**5 (0,7%)**		
		2 compl.	**2 (0,5%)**		
		3 compl.	**4 (1,0%)**		
		Total: 84 (12,3%)		**Total 84**	

* Respectivamente un paciente sin datos. ** Dos pacientes sin datos (0,3%). Compl. = Complicaciones. Entre las secuelas leves se encuentran (n = 6 / 680; 0,9%) traqueotomías pasajeras, estenosis sin limitaciones funcionales. Las complicaciones mortales fueron clasificadas como «graves».

la tasa de sangrado fue del 5,9%. Los sangrados graves que precisaron tratamiento solamente se produjeron en 24 (3,5%) casos, dos de ellos mortales (0,3%).

Hasta ahora se conocían cuatro casos de sangrado mortal.[1,7,18,20]

Hinni et al.[1] y Rudert et al.[21] observaron sangrados en un 5 y un 6%, respectivamente. Ambrosch y Steiner[22] tuvieron un 7% de sangrados y, tras revisar recientemente 1.528 casos, Ellies y Steiner[23] hallaron sangrados en 72 pacientes (4,7%), de los cuales en siete se tuvo que ligar la carótida externa.

La frecuencia del sangrado está en relación directa con la extensión de la resección y con la localización tumoral.[17,14] Así, los tumores glóticos presentan un riesgo de sangrado relativamente bajo, incluso tras resecciones amplias; mien-

Tabla 3. Complicaciones y su gravedad en función del pT*

pT* (n)	Complicación, n + %		Gravedad de la complicación, n + %	
pTis-pT1 (285)	Sangrado	5 (1,8%)		
	Neumonía	5 (1,8%)	Ninguna	273 (95,8%)
	Disnea	1 (0,3%)	Leve	10 (3,5%)
	Infección	1 (0,3%)	Grave	2 (0,8%)
	Total:	**12 (4,2%)**		
pT2 (227)	Sangrado	15 (6,6%)		
	Disnea	4 (1,8%)	Ninguna	200 (88,1%)
	Infección	2 (0,9%)	Leve	12 (5,3%)
	Neumonía	3 (1,3%)	Grave	14 (6,2%)
	Enfisema	1 (0,4%)	Exitus	1 (0,4%)
	2 compl.	1		
	3 compl.	1		
	Total:	**27 (11,9%)**		
pT3 (150)*	Sangrado	19 (12,7%)		
	Neumonía	12 (8%)	Ninguna	107 (71,3%)
	Enfisema	4 (2-7%)	Leve	23 (15,3%)
	Fístula piel	1 (0,7%)	Grave	17 (11,3%)
	Disnea	1	Exitus	1 (0,6 %)
	2 compl.	1		
	3 compl.	3		
	Total:	**41 (27,3%)**		
pT4 (18)	Neumonía	2 (%)		
	Sangrado	1 (%)	Ninguna	14 (77,8%)
	Disnea	1	Leve	1 (5,6%)
	Total:	**4 (22,2%)**	Grave	3 (16,7%)
Casuística total	**Complicaciones:**			
n = 680**		**84 (12,3%)**	**Leve:**	**46 (6,8%)**
			Grave:	**36 (5,6%)**

* Clasificación TNM de 2002. ** En dos casos no se dispone de información sobre posibles complicaciones en la base de datos. Compl.= Complicaciones.

tras que los tumores supraglóticos y los de hipofaringe pueden sangrar, aunque se trate de tumores pequeños.[17,24,25] La mayoría de los sangrados que precisan una revisión quirúrgica se solventan con la coagulación o el clipaje del vaso.[14,17,24-26] No obstante, la búsqueda del vaso en un campo fibrinoso y con edema de la mucosa circundante no siempre resulta sencilla. La ligadura de la carótida es excepcional,[14,23] así como la embolización supraselectiva.[7] La ligadura preventiva del pedículo es recomendable si al mismo tiempo se realiza el vaciamiento cervical.

En nuestra experiencia los sangrados posoperatorios se producen bien en las primeras 48 h o bien a los 7-10 días.

La mejor prevención consiste en la coagulación exacta y consecuente de todo vasito pequeño, y en el clipaje (incluso con coagulación posterior) de los mayores durante la cirugía.

- **Disnea**

Es una complicación rara y tratable con medicación. La traqueotomía está indicada en muy pocos casos.[7,14,27] A

veces puede formarse un edema o una estenosis obstructivos a lo largo de pocos días.[16,17] Los edemas linfáticos aparecen sobre todo tras la radioterapia y pueden reducirse mediante láser.[14,25] Los tumores que precisan resecciones repetidas o resecciones en la zona cricoidea o de la comisura posterior presentan una mayor tendencia a la estenosis.[14,27]

• Enfisema de partes blandas

Se trata de una complicación muy infrecuente que puede ocurrir incluso tras la resección de tumores pequeños con extensión subglótica o de la comisura anterior.[7,14,25] Normalmente, la exposición generosa de las membranas laríngeas acaba por cicatrizar sin la aparición de enfisemas. El mecanismo patogénico podría deberse al incremento de la presión subglótica con preservación de la función esfinteriana, de manera que, al toser o extubarse y cerrarse la glotis, la presión intratorácica (subglótica) busca el lugar de menor resistencia en la mucosa denudada. Los enfisemas menores se reabsorben en los próximos días y no precisan ningún tipo de tratamiento. Ocasionalmente, un vendaje levemente compresivo o pautar un antitusígeno puede ayudar a evitar la progresión. Solamente en un caso hemos observado un enfisema extenso, con participación mediastínica y del pulmón, con neumotórax, que precisó una traqueotomía pasajera y un drenaje torácico.

• Infección local

La sobreinfección del lecho aparece en menos del 1% de los casos.[18]

Se han descrito casos aislados de formación de abscesos tras la resección de tumores faringo-laríngeos.[14,23,25] La infección más frecuente es la pericondritis en pacientes en los que se ha expuesto una gran superficie del cartílago tiroides, sobre todo si previamente habían pasado por radioterapia. El enrojecimiento local de la piel, los dolores locales y la fetidez de la boca son indicios que refuerzan la sospecha de sobreinfección. En la laringoscopia indirecta puede observarse tejido de granulación exuberante y masas de fibrina blanco-amarillenta. La falta de respuesta al tratamiento antibiótico ha de hacer pensar en un secuestro cartilaginoso que se ha de operar.

• Neumonía por aspiración

En nuestro estudio se observó una neumonía relacionada con aspiraciones en 22 (3,2%) casos, 13 de ellos tras resecciones supraglóticas. Ellies y Steiner[23] registraron 5 (0,3%) casos con neumonía por aspiración y 6 (0,4%) con aspiraciones pasajeras. En otros tres se precisó una traqueotomía pasajera y en otro una definitiva.[23]

Según la localización tumoral, las microaspiraciones o las aspiraciones silentes son esperables. La tos a la ingesta y el carraspeo crónico, también desencadenados por la ingesta de alimentos, sobre todo de líquidos, son datos clínicos que pueden hacer sospechar la microaspiración. Durante la estancia hospitalaria se pueden producir pequeños picos febriles que se autolimitan. En algunos pacientes, las aspiraciones pueden acabar en una neumonía, ya sea en el posoperatorio inmediato, o, más frecuentemente, diferido.[4] Existe una relación directa con la extensión de la resección y con la localización tumoral. Algunos pacientes precisan una gastrostomía (ver más adelante) o una traqueotomía pasajera.[15,28] En un solo caso se tuvo que optar por una totalización por neumonías recidivantes.

La rehabilitación precoz es muy importante para evitar aspiraciones, sobre todo tras resección de tumores supraglóticos y de seno piriforme.

La flora de orofaringe es la presumiblemente involucrada, las enterobacterias entre otras, por lo que el tratamiento con piperacilina-tazobactam es una buena alternativa en el paciente hospitalizado.[29]

• Traqueotomías y gastrostomías

En 666 (97,9%) pacientes no se precisó ninguna gastrostomía. Para evitar una aspiración grave se realizaron 14 (2,1%) gastrostomías percutáneas; de éstas, 10 (1,5%) temporales y 4 (0,6%) definitivas. Estos pacientes tenían una tumoración maligna de la supraglotis (n = 7/204; 3,4%) o de la hipofaringe (n = 7/46; 15,2%).

Se colocaron gastrostomías temporales en un pT2 de supraglotis, en 8 pT3 (de ellos tres de supraglotis, cinco de seno piriforme) y en un pT4 de supraglotis. En las gastrostomías definitivas se trataba de dos pT3 y dos pT4, de la supraglotis y del seno piriforme, respectivamente. En los tumores glóticos no fue necesaria ninguna gastrostomía. La diferencia entre la necesidad de una gastrostomía entre tumores supraglóticos y del seno piriforme en comparación con los glóticos fue altamente significativa ($p = 0,0001$), al igual que lo fue la diferencia entre pT2 con pT3 y pT4 ($p = 0,0001$).

En 629/680 (92,5%) pacientes no se necesitó ninguna traqueotomía. En 37 (5,4%) casos fue necesaria de forma temporal y en 12 (1,5%) definitiva. En dos casos faltan los datos correspondientes en la base de datos. La tabla 4 muestra la distribución de las traqueotomías con la localización tumoral y el estadio tumoral. Al comparar el grupo de pTis-pT1 y pT2 con el grupo de pT3 y pT4, se observa una diferencia estadísticamente significativa ($p <0,05$), tanto en las temporales como en las definitivas: los tumores grandes necesitan más traqueotomías. Los tumores supraglóticos y del seno piriforme presentan una probabilidad estadísticamente superior ($p <0,05$) de una traqueotomía en comparación con los tumores glóticos.

La tasa de traqueotomías evitadas es muy alta si se tiene en cuenta que según indicaciones clásicas muchos pacientes hubieran necesitado una traqueotomía, aunque fuera pasajera. En nuestra casuística, la mayoría de pacientes (n = 37; 5,4%) fueron sometidos a una traqueotomía pasajera. Algunos ya ingresaron con la traqueotomía, otros precisaron una traqueotomía en urgencias y otros fueron traqueotomizados por imposibilidad de intubación.

Si bien la traqueotomía pasajera no constituye de por sí una complicación de la cirugía transoral con láser, sí que puede ser una consecuencia de la misma, y refleja la necesidad de medidas adicionales y estigmatizantes tras resecciones amplias. Hay 12 (1,8%) pacientes que necesitaron una traqueotomía definitiva, que se puede considerar una secuela de la resección, dado que, a pesar de la preservación del órgano, no pudieron ser decanulados.

La gastrostomía fue indicada en aspiraciones agudas. La decisión entre traqueotomía y gastrostomía depende en muchos casos de la cantidad de aspirado, así como de la posibilidad de expectorar con tos y un buen reflejo esfinteriano. Solamente cuatro (0,6%) gastrostomías en nuestra serie fueron definitivas. El grupo de Göttingen de Steiner registró 15 gastrostomías temporales (apenas un 1%) en una serie de 1.528 pacientes, así como dos traqueotomías definitivas y 4 (0,26%) gastrostomías percutáneas definitivas.[23] Hinni et al.[1] tienen 2 (3%) casos de traqueotomía definitiva y otros cuatro (7%) que precisaron alimentación continuada por sonda nasogástrica.

• COMPARACIÓN DE TASAS DE COMPLICACIONES

La tabla 5 compara las tasas de complicación del grupo de Steiner y las nuestras en dos momentos diferentes.

El total de complicaciones es mayor en nuestra serie. Sin duda, el grupo de Steiner lleva la ventaja de una mayor experiencia, pero también hay que resaltar que los datos de nuestra serie fueron registrados de manera prospectiva. Cuando se comparan las tasas de complicaciones graves de ambos grupos (complicaciones que precisaron revisión quirúrgica, UCI o ambos), nuestra serie tiene una tasa de 5,6% (n = 38) y la de Steiner del 4,97% (n = 76),[23] con una escasa diferencia, lo que refleja el riesgo real de la curva de aprendizaje. En nuestro primer estudio de 2003, con 275 casos,[7] la tasa de complicaciones fue mayor que en el segundo estudio con 680 casos, por lo que se vislumbra una curva de aprendizaje.

• CONCLUSIONES

La resección transoral con láser carbónico en estadios precoces (pTis y pT1, pT2a) puede conllevar complica-

Tabla 4. Traqueotomías según la localización tumoral y el pT*

Localización tumoral/ Traqueotomía	Temporal	Definitiva	Ninguna traqueotomía
Supraglotis			
pTis-pT1 (n = 37)	0	1	
pT2 (n = 64)	6	1	
pT3 n = 86)	13	4	
pT4 (n = 15)	3	1	
Total = 204	**n = 22 (10,8%)**	**7 (3,4 %)**	**n = 173 (85,6%)**
Glotis			
pTis-pT1 (n = 241)	1	-	
pT2 (n = 139)	7	2	
pT3 (n = 48)	4	-	
pT4 (n = 2)	-	-	
Total: n = 430	**12 (7,8%)**	**2 (0,6%)**	**n = 416 (96,7%)**
Seno piriforme			
pTis-pT1 (n = 7)	-	-	
pT2 (n = 23)	1	-	
pT3 (n = 15)	2	2	
pT4 (n = 1)	-	1	
Total: n = 46	**3 (6,5%)**	**3 (6,5%)**	**n = 40 (87%)**
Estadio tumoral			
pTis-pT1 (n = 285)	1 (0,3%)*	1 (0,3%)*	283 (99,3%)
pT2 (n = 226)	14 (6,2%)*	3 (1,3%)*	209 (92,5%)
pT3 (n = 149)	19 (12,7%)*	6 (4,0%)*	124 (83,2%)
pT4 (n = 18)	3 (16,6%)*	2 (11,1%)*	13 (72,2%)
Total n = 680 (100%)**	**37/680 (5,4%)**	**12/680 (1,8%)**	**629/680 (92,5%)**

* Porcentajes en relación con la totalidad de cada estadio tumoral. ** 2 (0,3%) casos sin datos respectivos.

ciones leves y graves en un porcentaje escaso. En los tumores avanzados (pT2b, pT3 y pT4) pueden surgir tanto complicaciones leves como graves y potencialmente mortales. En nuestra serie se registraron un total de 84/680 casos (12,8%) de complicaciones. La tasa de aquellas que se clasificaron como graves fue del 5,6%. Los sangrados posoperatorios y las neumonías de aspiración, en este orden por su frecuencia, constituyen las más frecuentes. Hay una frecuencia estadísticamente significativa de su aparición en los tumores de supraglotis y de seno piriforme, así como en la resección de tumores extensos. En dos casos (0,3%) el sangrado posoperatorio al séptimo y décimo día fueron mortales.

Las gastrostomías y traqueotomías temporales no constituyen una complicación por sí mismas, si bien reflejan un problema funcional grave como consecuencia de la intervención. A mayor extensión tumoral y en las localizaciones supraglótica y seno piriforme, la probabilidad de una gastrostomía o de una traqueotomía es significativamente mayor.

Tabla 5. Comparativa de frecuencia y tipo de complicaciones

Tipo de complicación / autores	Göttingen 2000 Steiner11 n = 704	Göttingen 2007[23] n = 1.528*	Barcelona 2003[7] n = 275	Barcelona 2008 n = 680**
Sangrado posoperatorio	22 (3,2%)	72 (4,7%)	22 (8%)	40 (5,9%)
Enfisema / fístula cutánea	5 (0,7%)	5	4 (1,4%)	6 (0,8%)
Edema con disnea	5 (0,7%)	11 (0,7%)	5 (1,1%)***	7 (1%)
Neumonía por aspiración	4 (0,5%)	5 (0,3%)	18 (6,5%)****	22 (3,2%)
Estenosis	3 (0,4%)	9 (0,6%)	-	-
Infección	1 (0,1%)	4 (0-3%)	2 (0,7%)	4 (0,7%)
Total	**40 (5,6%)**	**106 (6,9%)**	**50*** (18,9%)**	**84 (12,3%)**

* La segunda serie incluye datos de la primera de 2000. ** La segunda serie incluye datos de la primera de 2003. *** Todos con traqueotomía. **** Un paciente laringüectomizado por aspiraciones graves recidivantes.

BIBLIOGRAFÍA

1. Hinni ML, Salassa JR, Grant DG, Pearson BW, Hayden RE, Martin A, et al. Transoral laser microsurgery for advanced laryngeal cancer. Arch Otolaryngol Head Neck Surg 2007;133(12):1198-204.
2. Vilaseca I, Blanch JL, Bernal M, Moragas M. CO_2 laser surgery; a larynx preservation alternative for selected hypopharynx carcinomas. Head Neck 2004;26:953-9.
3. Steiner W, Ambrosch P. Endoscopic Laser Surgery of the Upper Aerodigestive Tract. Stuttgart: Georg Thieme Verlag; 2000. p 147.
4. Rudert HH, Werner JA. Endoscopic resections of glottic and supraglottic carcinomas with the CO_2 laser. Eur Arch Otorhinolaryngol 1995;252:146-8.
5. Peretti G, Nicolai P, Redaelli De Zinis LO, Berlucchi M, Bazzana T, Bertoni F, et al. Endoscopic CO_2 laser excision for Tis, T1 and T2 glottic carcinomas: cure rate and prognosis factors. Otolaryngol Head Neck Surg 2000;123:124-31.
6. Motta G, Villari G, Motta S, Ripa G, Cuzzocrea R. Use of CO_2 laser in conservative surgery of glottic tumors. Acta Otorhinolaryngol Ital 1991;11:25-34.
7. Vilaseca I, Bernal M, Blanch JL, Moragas M. Complications in transoral CO_2 laser surgery for carcinoma of the larynx and the hypopharynx. Head Neck 2003;25:382-8.
8. Ossoff RH. Laser safety in otolaryngology head and neck surgery. Anesthetic and educational considerations for laryngeal surgery. Laryngoscope 1989;99(48):1-26.
9. Ossoff RH, Hotaling AJ, Karlan MS, Sisson GA. CO_2 laser in otolaryngology-head and neck surgery: a retrospective analysis of complications. Laryngoscope 1983;93:1287-9.
10. Fried MP. Complications of CO_2 laser surgery of the

larynx. Laryngoscope 1983;93:275-8.
11. Meyers A. Complications of CO_2 laser surgery of the larynx. Ann Otol Rhinol Laryngol 1981;90:132-4.
12. Padfield A, Stam JM. Anaesthesia for laser surgery. Eur J Anaesthesiol 1992;9:353-66.
13. Ossoff RH, Karlan Ms. Safe instrumentation in laser surgery. Otolaryngol Head Neck Surg 1984;92:644-8.
14. Steiner W, Ambrosch P. Complications. En: Steiner W, Ambrosch P (Eds.) Endoscopic Laser Surgery of the Upper Aerodigestive Tract. Stuttgart: Georg Thieme Verlag; 2000. pp. 112-3.
15. Steiner W, Ambrosch P. Advantages of Transoral Laser Microsurgery over Standard Therapy. En: Steiner W, Ambrosch P (Eds.). Endoscopic Laser Surgery of the Upper Aerodigestive Tract. Stuttgart: Georg Thieme Verlag; 2000, pp. 44-5.
16. Zeitels SM, Koufman JA, Davis RK, Vaughan CW. Endoscopic Treatment of Supraglottic and Hypopharynx Cancer. Laryngoscope 1994,104:71-8.
17. Ambrosch P, Kron M, Steiner W. Carbon Dioxide Laser Microsurgery for Early Supraglottic Carcinoma. Ann Otol Rhinol Laryngol 1998;107:680-8.
18. Oliva M, Bartual J, Roquette J, Bartual J. Resultados del tratamiento del cáncer laríngeo supraglótico mediante cirugía endoscópica con láser de CO_2. Acta Otorrinolaringol Esp 2003;54:569-74.
19. Rudert H. Laser Surgery for Carcinomas of the Larynx and Hypopharynx. En: Naumann HH. Head and Neck Surgery. Stuttgart: George Thieme Verlag;1998, pp. 355-70.
20. Kremer B, Schlöndorff G. Late Lethal Hemorrhage After Laser Supraglottic Laryngectomy. Arch Otolaryngol Head Neck Surg 2001;127:203-5.
21. Rudert HH, Werner JA, Höft S. Transoral carbon dioxide laser resection of supraglottic carcinoma. Ann Otol Rhinol Laryngol 1998;108:680-8.
22. Ambrosch P, Steiner W. Komplikationen nach transoraler Lasermikrochirurgie von Mundhöhlen-, Rachen- und Kehlkopfkarzinomen. Otorrhinolaryngologica Nova 1995;5:268-74.
23. Ellies M, Steiner W. Peri- and postoperative complications after laser surgery of tumors of the upper aerodigestive tract. Am J Otolaryngol Head Neck Surg 2007;28:168-72.
24. Motta G, Esposito E, Testa D, Iovine R, Motta S. CO2 laser treatment of supraglottic cancer. Head Neck 2004;26:442-6.
25. Moreau PR. Treatment of laryngeal carcinomas by laser endoscopic microsurgery. Laryngoscope 2000;110:1000-6.
26. Rudert HH, Werner JA, Höft S. Transoral carbon dioxide laser resection of supraglottic carcinoma. Ann Otol Rhinol Laryngol 1999;108:819-27.
27. Eckel HE, Schneider C, Jungehülsing M, Damm M, Schröder U, Vössing M. Potential role of transoral laser surgery for larynx carcinoma. Laser Surg Med 1998;23:79-86.
28. Bernal M, Vilaseca I, Blanch JL. Predictive values for aspiration after endoscopic laser resections of malignant tumors of the hypopharynx and larynx. Head Neck 2004;26:103-10.
29. Mensa J, Gatell JM, Jiménez MT, Prats G, Domínguez A. Guía de terapéutica antimicrobiana. Barcelona: Masson; 2003.

8. RIESGOS Y COMPLICACIONES DE LA TRAQUEOTOMÍA

1. Traqueotomías percutáneas

Ballesteros Alonso F

• INTRODUCCIÓN

La traqueotomía es uno de los procedimientos quirúrgicos más antiguos que han sido descritos en los libros de Medicina. En la actualidad, la *Percutaenous dilatational tracheostomy* (PDT) descrita por Ciaglia en 1985 es la técnica más ampliamente extendida en las Unidades de Cuidados Intensivos.[1]

La traqueotomía percutánea puede realizarse utilizando tres tipos básicos de técnicas. Las basadas en el uso de un instrumento dilatador metálico, las basadas en la inserción traqueal de dilatadores de plástico de calibre progresivamente mayor y las que requieren la extracción translaríngea de una cánula insertada en la tráquea con la ayuda de un broncoscopio.

• VENTAJAS DE LA TÉCNICA PERCUTÁNEA

La principal es que puede realizarse en la cabecera del paciente, evitando entrar en quirófano. Esto se traduce en una disminución de los costes al reducir el número de recursos utilizados. Permite cierta inmediatez en el proceso de indicación-ejecución, evitando lista de espera quirúrgica. Otras ventajas serían una menor incisión, con menor lesión tisular. Todo ello se traduce *a priori* en una disminución de las complicaciones a corto y a largo plazo.

• DESVENTAJAS DE LA TÉCNICA PERCUTÁNEA

La primera aseveración es que no todos los pacientes son aptos para la realización de una traqueotomía percutánea, y ésta constituye su principal limitación.

Las siguientes desventajas son las estrictamente asociadas a la propia técnica, como el sangrado, la más frecuente, y la estenosis traqueal. Como consecuencia, la extubación prematura será el denominador común de ambas.

• VENTAJAS E INCONVENIENTES DE LAS TRAQUEOTOMÍAS PERCUTÁNEAS EN SUS DIFERENTES MODALIDADES

En 1985, adaptando la técnica de Amplatz de la nefrostomía percutánea por dilataciones progresivas,[2] Ciaglia describe una nueva modalidad de traqueotomía percutánea consistente en la dilatación progresiva de un estoma traqueal creado al introducir sobre un fiador metálico y un catéter guía dilatadores de plástico de calibre progresivamente mayor.[3] La comercialización de esta técnica (*Cook Critical Care*®) ha generalizado su uso durante la década de 1990, y se han publicado estudios que acumulan experiencia en miles de traqueotomías.[4-6] En la mayoría de estas series la incidencia de complicaciones a corto y largo plazo es similar o inferior a las descritas para la traqueotomía quirúrgica. Se han publicado múltiples estudios comparando la PDT con la traqueotomía quirúrgica.[7-9] La mayoría muestra que, en comparación a ésta, la PDT es una técnica más simple, que se puede realizar en la cabecera del enfermo con una menor incidencia de complicaciones y ahorro significativo de costes.

En la actualidad parece que está fuera de duda la eficacia y la seguridad de la técnica PDT de Ciaglia, con la que existe experiencia acumulada en miles de casos y que en numerosos estudios aleatorizados ha demostrado pre-

sentar menos complicaciones a corto y largo plazo que la traqueotomía quirúrgica convencional.[7,8,10-12]

En 1990 Griggs modifica el dispositivo dilatador a partir de una pinza hemostática curva que permite el paso de una guía metálica a su través, publicando su experiencia con este procedimiento.[13,14] La adaptación comercial de esta técnica (*SIMS-Portex)* ha permitido ampliar la experiencia a otros autores.[15-16]

Si bien la experiencia con el método de Griggs[13,14] no es aún comparable a la acumulada con el de Ciaglia, el uso del instrumento metálico modificado parece haber mejorado el procedimiento significativamente. Este método es más simple y rápido que la PDT. Sin embargo, y a pesar de que los escasos estudios comparativos entre las técnicas de Griggs y de Ciaglia[12,17] no permiten obtener conclusiones definitivas, en nuestra opinión los procedimientos basados en dilataciones progresivas con dilatadores de plástico son menos traumáticos y presentan un menor riesgo de complicaciones potencialmente letales.

En el año 1996 Fantoni describe una nueva técnica para realizar traqueotomías percutáneas que denomina «traqueotomía translaríngea» (*Translaryngeal Tracheostomy* o TLT).[18,19] Este procedimiento, basado en la técnica de la gastrostomía percutánea endoscópica a nivel traqueal, tiene la ventaja de la seguridad potencial para el paciente, ya que al ser «de dentro a fuera» no existe la posibilidad de falsas vías ni lesiones mediastínicas. Como contrapartida, es técnicamente más compleja. Las comparaciones efectuadas con la PDT[20-22] muestran una eficacia y una seguridad similares. Los autores de estas series advierten que durante el procedimiento (relativamente complejo) se puede producir hipercapnia aguda. La técnica translaríngea de Fantoni es una alternativa a la PDT que parece comparable a ésta en eficacia y seguridad.[20-22] Es atractiva conceptualmente, ya que al ser «de dentro a fuera» evitaría las complicaciones más graves asociadas a la traqueotomía percutánea. Sin embargo, la escasa experiencia disponible en la actualidad y la relativa complejidad de la técnica hacen recomendarla únicamente en niños o adolescentes y en casos de anatomía traqueal especialmente compleja.

• LIMITACIONES DE LA TRAQUEOTOMÍA PERCUTÁNEA

La aseveración de que cualquier paciente candidato a una traqueotomía quirúrgica puede serlo para una traqueotomía percutánea puede ser especialmente poco acertada en determinados casos. De hecho, de forma general podemos decir que existe un sesgo importante de selección de los pacientes aptos para la realización de dicha técnica.

En condiciones normales, las traqueotomías *a priori* complicadas las acaba realizando un especialista ORL, por lo que la patología y la situación clínica del paciente actúan como factores de confusión y sesgan los resultados obtenidos en los estudios comparativos.

La seguridad de la traqueotomía no depende en sí misma de la técnica utilizada, sino de la anatomía cervical del paciente y de su contexto patológico. La traqueotomía quirúrgica reglada es una técnica extraordinariamente segura y eficaz en buenas manos, y no tiene limitaciones específicas, salvo las generales.

Por el contrario, la técnica percutánea es una intervención a ciegas, donde existe un riesgo paciente-dependiente y donde pueden aparecer también complicaciones fatales.

De entrada:

- No es una técnica útil en una situación de emergencia. En estos casos, si una solución instrumental no es posible (intubación retrógrada, mascarilla laríngea, etc.), se recomendará la cricotiroidotomía.
- La traqueotomía percutánea es mucho más complicada en niños y adultos jóvenes. En estos pacientes la tráquea es mucho más flexible y móvil, y los planos paratraqueales son laxos y fácilmente disecables, por lo que la probabilidad de una inserción paratraqueal se eleva significativamente.

- En pacientes con obesidad mórbida, obstrucciones laríngeas, compresiones traqueales, desvíos o deformidades traqueales, la traqueotomía percutánea puede ser factible si se logra localizar con seguridad la luz traqueal. Pero se recomienda la realización de la traqueotomía por un especialista ORL.

• COMPLICACIONES DE LA TÉCNICA PERCUTÁNEA

• Complicaciones preoperatorias y posoperatorias precoces (<24 horas)

• Óbito

La tasa de mortalidad cruda del procedimiento es del 0,4%.

• Hemorragia

En la mayoría de ocasiones el sangrado se controla mediante presión local o finaliza espontáneamente. En aquellos casos de sangrado traqueal en los que haya habido neumotórax o enfisema quirúrgico debe realizarse exploración endoscópica del área. En la mayoría de los casos se debe a flap mucoso o lesión en pared traqueal posterior que puede alcanzar diferentes grados de intensidad.

• Hipoxia (saturación de oxígeno [SaO_2] <80%)

La hipoventilación está causada frecuentemente por una fuga de aire del peritraqueostoma. Otra causa es el retraso en la inserción de la cánula por facultativos poco experimentados en el procedimiento.

Oxígeno al 100% y aumento del volumen tidal suelen ser suficientes para solucionar el problema.

• Vía falsa

Acostumbra a suceder en pacientes con cuellos cortos, gruesos, incisiones traqueales pequeñas y/o traqueotomías muy bajas, donde existe más aposición de tejidos blandos.

• Perforación de la pared traqueal posterior

En la mayor parte de los casos se debe a un mal gesto quirúrgico al introducir la cánula.

• Enfisema subcutáneo

La causa más frecuente es una incorrecta colocación de la cánula o una lesión de la pared traqueal durante el periodo de dilatación. En condiciones normales se resuelve espontáneamente; en casos graves podría indicar un neumotórax subyacente.

• Neumotórax a tensión

Debido a la colocación de la cánula intratorácica. Es una complicación grave, que pone en riesgo la vida del paciente.

• Extubación accidental

Complicación rara si se toman las medidas adecuadas para la fijación del tubo. En determinados casos puede ser fatal.

Ante cualquier complicación durante el procedimiento percutáneo debe extraerse la cánula e intubar al enfermo por vía orotraqueal.

Una vez estabilizado el paciente, a las 24 o 48 h se decidirá la actitud posterior, que generalmente consistirá en una traqueotomía quirúrgica reglada.

• Complicaciones posoperatorias (>24 horas)

• Hemorragia diferida

Las causas más frecuentes son las debidas a la propia situación clínica del paciente, sepsis y fallo renal, situaciones que pueden provocar una coagulopatía. Las medidas locales suelen detener el sangrado en la mayor parte de los casos; en otros, es necesario restablecer el equilibrio hemostático. El tejido de granulación redundante también puede originar sangrados tardíos. En casos de hemorragias intermitentes importantes, nunca debe excluirse la presencia de una fístula traqueoarterial de pequeño tamaño.

• Fístula traqueoarterial

Se trata de una complicación rara, pero fatal. Acostumbra a parecer si el estoma traqueal se halla por debajo del cuarto anillo traqueal o si la punta de la

cánula produce una lesión por decúbito mantenido en la pared anterior, lateral o posterior de la misma, provocando la erosión de un tronco braquiocefálico muy proximal. Un tubo de traqueotomía pulsátil debe hacernos sospechar del riesgo de la complicación. Esta complicación se minimiza si el estoma traqueal se realiza en el lugar correcto, o sea, entre el segundo y el tercer anillo traqueal.

- **Infección del estoma**

- **Fístula traqueoesofágica**

Complicación rara que suele aparecer por trauma preoperatorio sobre la pared posterior traqueal. Se evidencia por alteraciones de la ventilación, salida de aire a través de boca o distensión abdominal progresiva.

- **Complicaciones tardías (>6 meses del procedimiento, superponibles a la traqueotomía quirúrgica)**

- **Estenosis traqueal**

En la mayor parte de los casos la estenosis se localiza en la zona donde se produjo lesión secundaria a la inserción de la cánula o la propia incisión de la tráquea. Las estenosis afectan principalmente al 10-40% de la luz y son asintomáticas o paucisintomáticas. En estos casos asintomáticos la traqueoplastia no es recomendable. En casos de disnea de esfuerzo o incluso de reposo, tos persistente, imposibilidad de expulsar secreciones traqueobronquiales y estridor pueden hacernos cambiar de actitud, aunque estos síntomas suelen aparecer con estenosis superiores al 75%.

Para prevenir la estenosis es necesario evitar tensiones innecesarias del respirador mecánico con la cánula de traqueotomía mediante el uso de tubos de conexión flexibles. También es preciso evitar la relización traqueotomías altas que puedan lesionar el anillo cricoideo, máximo responsable de la estabilidad traqueal.

- **Fístula traqueocutánea**

Complicación rara causada por excesivo tejido de granulación e infección crónica del estoma traqueal. En condiciones normales, el estoma debe cerrarse de 2 a 5 días tras la decanulación .

- **Cambios en la voz**

Acostumbra a ser uno de los síntomas más comunes, con una prevalencia que alcanza el 50%. En muchos casos se debe a la intubación orotraqueal prolongada previa al procedimiento.

- **Cicatriz antiestética**

Los resultados estéticos son buenos en más de dos tercios de los pacientes. En menos del 10% suelen aparecer queloides que necesitarán corrección estética.

• COSTE-BENEFICIO

En el ámbito de la Medicina pública el coste-beneficio de la traqueotomía quirúrgica es invariablemente superior a la percutánea.

El coste en recursos humanos en este contexto es mucho más rentable que cualquiera de los kits utilizados para la realización de la traqueotomía percutánea.

Otro caso diferente es el lugar escogido para la realización de dicha técnica: si se realiza en la cabecera del paciente, su coste es muy inferior a la técnica percutánea por los motivos antes comentados; en el caso de que se deba habilitar un quirófano, el coste de la traqueotomía quirúrgica es muy superior por el gran consumo de recursos hospitalarios.

• ESTUDIO CON EVIDENCIA MÉDICA IA

En un estudio reciente publicado por Oliver et al. realizado sobre 14 estudios aleatorizados que satisfacían los criterios científicos del análisis impuesto, se compararon las bondades de la traqueotomía quirúrgica (TQ), la PDT y la realizada en la cabecera del paciente.[23] El estudio resume que existe mayor tasa de complicaciones precoces menores con la PDT que comparado con la traqueotomía quirúrgica. De igual forma, aquellos estudios que comparaban la PDT con la

traqueotomía realizada en la cabecera del paciente mostraron los mismos resultados, ambos con diferencias estadísticamente significativas. No se observaron diferencias estadísticamente significativas entre las complicaciones tardías graves entre pacientes tratados mediante PDT frente a traqueotomía quirúrgica. La PDT fue significativamente más rápida que la traqueotomía quirúrgica. En términos de costes, la traqueotomía realizada en la cabecera del paciente y la PDT presentan costes similares y, obviamente, son más económicas que la traqueotomía quirúrgica.[23]

BIBLIOGRAFÍA

1. Al-Ansari MA, Hijazi M. Clinical review. Percutaneous dilatational tracheostomy. Critical Care 2006;10:202-11.
2. Castaneda-Zuniga WR, Smith A, Tadavarthy SM, Kotula F, Amplatz K. A flexible trocar for percutaneous nephrostomy. AJR Am J Roentgenol 1981;136:434.
3. Ciaglia P, Firsching R, Syniec C. Elective percutaneous dilatational tracheostomy. A new simple bedside procedure; preliminary report. Chest 1985;87:715-9.
4. Ciaglia P, Graniero KD. Percutaneous dilatational tracheostomy. Results and long-term follow-up. Chest 1992;101:464-7.
5. Marx WH, Ciaglia P, Graniero KD. Some important details in the technique of percutaneous dilatational tracheostomy via the modified Seldinger technique. Chest 1996;110:762-6.
6. Hill BB, Zweng TN, Maley RH, Charash WE, Toursarkissian B, Kearney PA. Percutaneous dilational tracheostomy: report of 356 cases. J Trauma 1996;41:238-43:243-4.
7. Hazard P, Jones C, Benitone J. Comparative clinical trial of standard operative tracheostomy with percutaneous tracheostomy. Crit Care Med 1991;19:1018-24.
8. Crofts SL, Alzeer A, McGuire GP, Wong DT, Charles D. A comparison of percutaneous and operative tracheostomies in intensive care patients. Can J Anaesth 1995;42:775-9.
9. Graham JS, Mulloy RH, Sutherland FR, Rose S. Percutaneous versus open tracheostomy: a retrospective cohort outcome study. J Trauma 1996;41:245-8.
10. Stoeckli SJ, Breitbach T, Schmid SA. Clinical and histologic comparison of percutaneous dilational versus conventional surgical tracheostomy. Laryngoscope 1997;107:1643-6.
11. Holdgaard HO, Pedersen J, Jensen RH, Outzen KE, Midtgaard T, Johansen LV, et al. Percutaneous dilatational tracheostomy versus conventional surgical tracheostomy. A clinical randomised study. Acta Anaesthesiol Scand 1998;42:545-50.
12. Muttini S, Melloni G, Gemma M, Casati A, Carretta A, Giudici D, et al. Percutaneous or surgical trachetomy. Prospective, randomized comparison of the incidence of early and late complications. Minerva Anestesiol 1999;65:521-7.
13. Griggs WM, Worthley LI, Gilligan JE, Thomas PD, Myburg JA. A simple percutaneous tracheostomy technique. Surg Gynecol Obstet 1990;170:543-5.
14. Griggs WM, Myburg JA, Worthley LI. Urgent airway access-an indication for percutaneous tracheostomy? Anaesth Intensive Care 1991;19:586-7.
15. Caldicott LD, Oldroyd GJ, Bondenham AR. An evaluation of a new percutaneous tracheostomy kit. Anaesthesia 1995;50:49-51.
16. Leonard RC, Lewis RH, Singh B, van Heerden PV. Late outcome from percutaneous tracheostomy using Portex kit. Chest 1999;115:1070-5.
17. Ambesh SP, Kaushik S. Percutaneous dilational tracheostomy: the Ciaglia method versus the Portex method Anesth Analg 1998;87:556-61.
18. Fantoni A, Ripamonti D, Lesmo A, Zanoni CI. Translaryngeal tracheostomy. A new era? Minerva Anestesiol 1996;62:313-25.
19. Fantoni A, Ripamonti D. A non-derivative, non-surgical tracheostomy: the translaryngeal method. Intensive Care Med 1997;23:386-92.
20. Walz MK, Peitgen K. Puncture tracheostomy versus translaryngeal tracheostomy. A prospective randomized study of 50 intensive care patients.

Chirurg 1998;69:418-22.
21. Westphal K, Byhahn C, Wilke HJ, Lischke V. Percutaneous tracheostomy: a clinical comparison of dilatational (Ciaglia) and translaryngeal (Fantoni) techniques. Anesth Analg 1999;89:938-43.
22. Westphal K, Byhahn C, Rinne T, Wilke HJ, Wimmer-Greinecker G, Lischke V. Tracheostomy in cardiosurgical patients: surgical tracheostomy versus ciaglia and fantoni methods. Ann Thorac Surg 1999;68:486-92.
23. Oliver E, Gist A, Gillespie B. Percutaneous versus surgical tracheotomy: an updated metaanalysis. Laryngoscope 2007;117:1570-5.

8. RIESGOS Y COMPLICACIONES DE LA TRAQUEOTOMÍA

2. Riesgos y complicaciones de la traqueotomía convencional

Borés Domènech A, Molina Martínez C, Bernal Sprekelsen M

• INTRODUCCIÓN

El término «traqueotomía» deriva del griego y significa «abrir la tráquea».

Definiciones:
Traqueotomía: apertura que se practica en la tráquea para permitir el paso del aire a los pulmones cuando existe una obstrucción entre la cavidad naso-bucal y éstos.

Traqueostomía: avocación de la tráquea al exterior, suturada de forma circunferencial y permanentemente a la piel, siendo el traqueostoma la única vía de respiración.

• COMPLICACIONES DE LA TRAQUEOTOMÍA CONVENCIONAL

Dividiremos las complicaciones de la traqueotomía convencional en intraoperatorias y posoperatorias. Las complicaciones de la traqueotomía varían mucho en función de si se realiza en condiciones adecuadas o no.

Por ejemplo, cuando se realiza de forma electiva, las cifras globales de complicaciones oscilan entre el 0,3 y 3%. En cambio, en los pacientes de alto riesgo con problemas neuroquirúrgicos y cardiovasculares, la tasa de complicaciones varía entre el 20 y el 40%.

En una población de 2.818 pacientes ingresados en cuidados intensivos por patología grave, Salmon[1] observó una mortalidad de la técnica del 2,7%. Al estudiar la población infantil, la mortalidad fue más alta. Concluye que para evitar tan alta mortalidad es mejor realizar la traqueotomía antes de llegar a situaciones extremas.

• COMPLICACIONES INTRAOPERATORIAS

- **Localización de la tráquea.** Esta dificultad es sobre todo patente en edades pediátricas, donde las estructuras son diminutas y muy delicadas. En aquellos pacientes con un cuello corto, grueso y con dificultad para la hiperextensión del mismo, la localización también puede ser complicada.

En estos casos, la palpación digital repetida para ubicar los anillos traqueales es importante antes de continuar con la disección de los planos.

- Cuando la **glándula tiroidea** se encuentre hipertrofiada o tenga un tumor que desplace la vía aérea (por eso es mejor hacerla con anestesia general).
- **Hemorragia**. La causa más frecuente suele ser la lesión de un vaso comunicante anterior o de una vena yugular anterior. Es muy importante tener en cuenta las variantes de disposición de los vasos sanguíneos (carótidas primitivas que cruzan transversalmente la tráquea, la innominada, llegando hasta el segundo anillo traqueal).

Hasta la exposición de los anillos traqueales es importante palpar repetidamente los vasos cercanos a lo largo de toda la cirugía para tenerlos localizados.

- **Neumomediastino.** Es por aumento de la presión respiratoria a causa de una obstrucción parcial del tracto

respiratorio, y encuentra vía de salida a nivel de la aponeurosis cervical profunda.

- **Neumotórax.** Se produce por una incisión traqueal exagerada, sobre todo en los niños, cuyas estructuras son diminutas y cuyas cúpulas pleurales se ubican más altas que en el adulto (a menudo se extienden por encima de la clavícula).
- **Paro respiratorio y edema agudo de pulmón** que se produce por una brusca liberación de la vía respiratoria en pacientes con patología crónica. La salida masiva de CO_2 puede provocar arritmias cardiacas, hipertensión arterial y paro respiratorio por barrido de anhídrido carbónico, debiendo tener en cuenta el probable uso de asistencia ventilatoria.

• COMPLICACIONES POSOPERATORIAS

- **Enfisema subcutáneo.** Se deforma espectacularmente la cara del paciente. Es una complicación rara pero benigna, que pocas veces llega a ser mortal. Causas: incisión larga de la tráquea, cánula obstruida, sutura de la herida muy ajustada alrededor de la cánula, tos o demasiada presión de los apósitos pericanulares, que originan un efecto válvula que hace que el aire espirado se escape por el tejido subcutáneo. Se reabsorbe sólo al cabo de pocos días.
- **Hemorragia.** Por algún vaso mal ligado, una cauterización incompleta que se abre con un golpe de tos o un roce al cambiar la cánula.
- **Neumotórax y neumomediastino** por abuso de equipos respiratorios mal calibrados o por demasiada presión positiva.
- **Infección.** Complicación grave y aguda. A pesar de la asepsia en el acto quirúrgico, una traqueotomía a las pocas horas está contaminada. Manos del personal sanitario, ambiente UCI, sondas de aspiración y aparatos de ventilación contribuyen a la contaminación. Si es la herida la que se infecta a sí misma, actúa drenando, pero si la infección es traqueal (condritis del anillo traqueal), mediastínica o pulmonar, el manejo es más complicado y requiere antibioticoterapia endovenosa y vigilancia extrema. La importancia de la antibioticoterapia para evitar esta complicación es importante. Se usan antibióticos de amplio aspectro para pacientes en Cuidados Intensivos (UCI) con riesgo de infecciones nosocomiales y multirresistentes.
- **Esfacelación o necrosis traqueal** por colocación de calibre de cánula inadecuada o mala curvatura de la misma. A su vez, un balón (neumotaponamiento) hinchado a demasiada presión también puede producir necrosis traqueal. Es por eso por lo que las UCI disponen de medidores de presión para el balón hinchado.
- **Secreciones** bronquiales espesas y costrosas son frecuentes y de difícil manejo. Suele ser por el uso de aire sin humidificar ni calentar, y por no tener un filtro de impurezas. Si a eso se adiciona el cambio sufrido por los cilios bronquiales, puede llegar a la consolidación de auténticos tapones de moco que pueden obstruir la luz traqueal. Es aquí donde adquieren gran importancia los humidificadores del aire inspirado y los filtros en las UCI.
- **Lesión de las cuerdas vocales.** Ya sea de forma directa en la cirugía o indirecta lesionando los nervios laríngeos recurrentes, la forma más frecuente es por estenosis cicatrizal, requiriendo cirugía correctiva inmediata.
- **Afonía.** Es por uso prolongado de traqueotomía, lo que vuelve las cuerdas vocales perezosas. Se soluciona usando cánulas fenestradas que en ocasiones permitan fonar al paciente.
- **Estenosis traqueal.** Por uso inadecuado del neumotaponamiento o por el tipo de incisión traqueal.

En niños nunca debe realizarse una incisión horizontal, ya que origina serias dificultades de cierre y estenosis.

- **Fístulas traqueoarteriales.** Complicación fatal y muy poco frecuente (0,4%). Se origina por contacto y erosión de un vaso arterial con la tráquea.
- **Fístulas traqueoesofágicas**. Incidencia es muy baja (de 0,01%) según la literatura. La causa debe ser un balón traqueal muy hinchado en contacto con pared esofágica (*pars membranacea*) que contiene una sonda nasogástrica gruesa o acodada, necrosis de las

dos paredes y comunicación de las mismas. Existe una relación directa entre el tiempo de uso de traqueotomía y el aumento de la incidencia de fístula traqueoesofágica. Su resolución es quirúrgica.

- **Alteraciones cosméticas**. Estrechamente relacionadas con el tipo de incisión en la piel y la capacidad intrínseca de cada paciente para cicatrizar. Estéticamente quedan mejor las incisiones horizontales que las verticales. La infección y el tiempo de traqueotomía también son dos factores que influyen a la hora de cicatrizar mejor o peor.

Finalmente, tras realizar una revisión de la literatura comparando las complicaciones de la traqueotomía abierta frente la traqueotomía percutánea,[2-5] hay tres maneras posibles de realizar una traqueotomía: abierta en quirófano, abierta al lado de la cama y percutánea al lado de la cama.

La traqueotomía percutánea tiene más riesgos que la abierta.

La traqueotomía percutánea no necesita de manera reglada fibrobroncoscopia y, en caso de necesitarla, todavía encarece más el procedimiento.

El más indicado para hacer la percutánea es el otorrinolaringólogo.

La mejor opción de traqueotomía es la traqueotomía abierta al lado de la cama, dado que tiene menos complicaciones y mejor balance coste-eficacia.

BIBLIOGRAFÍA

1. Salmon LF. Tracheostomy. J R Soc Med 1975;68(6):347-56.
2. Ayoub OM, Griffiths MV. Aortic Arch Laceration: A Lethal Complication After Percutaneous Tracheostomy. Laryngoscope 2007;117(1):176-8.
3. Massick DD, Yao S, Powell DM, Griesen D, Hobgood T, Allen JN, et al. Bedside Tracheostomy in the intensive Care Unit: A Prospective Randomized Trial Comparing Open Surgical Tracheostomy With Endoscopically Guided Percutaneous Dilational Tracheostomy. Laryngoscope 2001;111:136-42.
4. Grover A, Robbins J, Bendick P, Gibson M, Villalba M. Open versus percutaneous dilatational tracheostomy: efficacy and cost analysis. Am Surg 2001;67(4):297-301.
5. Kost KM. Endoscopic Percutaneous Dilational Tracheostomy: A Prospective Evaluation of 500 Consecutive Cases. Laryngoscope 2005;115:1-30.

8. RIESGOS Y COMPLICACIONES DE LA TRAQUEOTOMÍA

3. Riesgos y complicaciones en el manejo del traqueostoma

Martínez Vidal B, Prades Morera E, Bernal Sprekelsen M

• INTRODUCCIÓN

Las complicaciones posoperatorias asociadas a la traqueotomía se han visto considerablemente reducidas desde las primeras descripciones de la técnica. En la literatura, la tasa de complicaciones tardías de las traqueotomías oscila entre el 4 y el 12%.[1]

• SANGRADO

• Frecuencia y patogenia

El sangrado tardío es una de las complicaciones más frecuentes y se presenta en el 2-7% de los pacientes.[1] Generalmente se trata de sangrados menores dependientes del tejido de granulación, subcutáneo o venas menores. Los sangrados mayores constituyen hasta un 1%, y provienen más frecuentemente de la glándula tiroidea y venas yugulares anteriores.

• Manejo

El sangrado menor generalmente se corrige mediante presión con gasas o elementos hemostáticos tipo Surgicel® o Espongostan®. Los sangrados persistentes deben revisarse quirúrgicamente hasta lograr un control hemostático con ligadura de los vasos involucrados.

• Prevención

El entrenamiento del personal médico, de enfermería y del paciente para evitar manipulaciones excesivas e inadecuadas del traqueostoma es importante.

Debe mantenerse una sospecha de fístulas tráqueoarteriales en pacientes con sangrados intermitentes.

• TAPONES DE MOCO

La obstrucción parcial o total producida por la acumulación de moco traqueal es una complicación frecuente en el paciente traqueotomizado. Cuando ocurre dentro de las primeras 24 h, generalmente se debe al acodamiento de la cánula sobre la pared traqueal posterior, el desplazamiento parcial hacia el mediastino o tapones de sangre o moco.

• Patogenia

La pérdida de las funciones de filtro y calentamiento del aire por parte de la vía aérea superior ocasiona resequedad y secreciones espesas que tienden a acumularse y a obstruir la tráquea. El balance hídrico del paciente también contribuye a determinar la densidad de la secreción mucosa.

• Clínica

Se manifiesta como dificultad respiratoria progresiva de instauración rápida y disminución evidente del flujo de aire a través del estoma. Puede evolucionar a cianosis, hipoxemia aguda, bradicardia e incluso encefalopatía anóxica y paro respiratorio si no se revierte la situación oportunamente.

• Manejo y prevención

Una adecuada hidratación es primordial para mantener la fluidez del moco, teniendo especial cuidado con la población pediátrica y anciana, cuyo balance hídrico es difícil.

Debe realizarse una aspiración traqueal periódica del paciente.

En su domicilio, el paciente ha de practicar diariamente la autoaspiración de la cánula para evitar la formación de tapones secos. La higiene del estoma y de la cánula es importante. Aunque el uso de humidificadores externos es una práctica clínica y domiciliaria frecuente en algunas instituciones, no hay datos en la literatura que establezcan su validez, a excepción de la población pediátrica traqueotomizada, donde existe el consenso de la utilización de humidificadores a una temperatura carinal de 32-34 ºC y 100% de humedad.[1]

• ESTENOSIS TRAQUEAL

• Frecuencia

La incidencia de estenosis del traqueostoma oscila entre el 4-42% en la literatura según los criterios aplicados para su diagnóstico. Se define como estenosis del traqueostoma aquella que produce insuficiencia respiratoria en reposo o durante el ejercicio, y/o cuando existen dificultades para el aclaramiento traqueal por ausencia de flujo laminar. Montgomery clasificó las estenosis en tres: estenosis vertical, concéntrica e inferior.[2]

• Patogenia

Existen múltiples factores relacionados con la presencia de estenosis. El tipo de incisión en la piel, el diámetro traqueal pequeño, la disección traqueal vertical, la devascularización traqueal, el nivel del estoma, el exceso de piel y grasa alrededor del estoma, la sutura mucocutánea incorrecta, el aumento de tamaño de la glándula tiroides, la infección local posquirúrgica, la presencia de queloides o cicatrices hipertróficas, la radioterapia, el uso de corticoides y la punción tráqueo-esofágica. Su incidencia es mayor en mujeres.[3]

• Manejo

Hay dos opciones terapéuticas: los *stents* a largo plazo y la cirugía. Los *stents* se asocian frecuentemente a dependencia psicológica, desplazamiento del mismo durante la noche, formación de costras y sobreinfección. Por otra parte, no se consideran curativos. En general, existen múltiples técnicas quirúrgicas basadas en dos principios: romper la circunferencia del estoma mediante incisiones radiales e interponer colgajos a lo largo de la circunferencia. El uso de colgajos de piel es efectivo en el 90% de los pacientes e incluye el uso de incisiones radiales, z-plastias, colgajos en «V» o «Y», y colgajos en estrella, según el tipo de estenosis.[2]

• Prevención

El factor más importante es la prevención de la estenosis mediante una correcta técnica quirúrgica inicial.

• FÍSTULA TRÁQUEO-ESOFÁGICA

• Frecuencia

La presencia de una conexión entre el esófago y la tráquea es una complicación poco frecuente, y ocurre en el 0,5-1% de los pacientes traqueotomizados.[4]

• Patogenia

La intubación prolongada, la presencia de un neumotaponamiento excesivamente inflado y el uso prolongado de sondas nasogástricas pueden contribuir al desarrollo de una fístula tráqueo-esofágica. Generalmente, para evitar la aspiración de nutrición enteral, se infla el neumotaponamiento, exponiendo la mucosa traqueal a presiones elevadas por periodos prolongados que se traducen en mayor necrosis y progresión de la fístula.

• Clínica

Inicialmente, la presencia de contenido gástrico o de nutrición enteral durante la aspiración traqueal y/o las fugas aéreas, a pesar de una adecuada colocación de la

cánula, deben hacer sospechar esta entidad. Posteriormente, el desarrollo de neumonías aspirativas a repetición es una de las manifestaciones más frecuentes.

• Manejo

Se recomienda la intervención quirúrgica temprana en la medida de lo posible.

La resección traqueal y la anastomosis en un tiempo con el cierre primario del defecto esofágico es el procedimiento de elección. Adicionalmente, está descrita la interposición de un colgajo muscular del esternotiroideo o el esternohioideo entre la tráquea y el esófago.[4]

• FÍSTULA TRÁQUEO-ARTERIAL

• Frecuencia

La fístula tráqueo-arterial es una complicación rara, pero catastrófica. Su incidencia varía entre 0,1-1% después de una traqueotomía, y ocurre más frecuentemente entre los días 7-14 posintervención.[5] Aunque se han descrito fístulas desde el segundo día posoperatorio hasta 10 meses después, el 78% ocurre dentro de las primeras tres semanas.[6] La comunicación con la arteria innominada es la más frecuente; sin embargo, se encuentran descritas conexiones con la arteria carótida, la subclavia derecha y la subclavia izquierda.[4]

• Patogenia

La necrosis de la mucosa traqueal secundaria a presiones elevadas sostenidas del neumotaponamiento, la lesión mucosa producida por la fricción de la punta del tubo de traqueostomía, el acodamiento o la malposición de la cánula, la excesiva movilización y la manipulación de la misma, las incisiones traqueales bajas por debajo del cuarto anillo, la presión positiva continua, la presencia de infección local y las variaciones anatómicas tales como la posición alta de la arteria innominada son factores que se relacionan con el desarrollo de fístulas arteriales.

• Clínica

La presentación típica es el sangrado masivo tardío, dentro de las primeras tres semanas, acompañado en ocasiones de algunos episodios previos de pequeños sangrados centinela o «premonitorios». Asimismo, se debe sospechar ante la presencia de pulsaciones de la cánula en sincronía con la frecuencia cardiaca.

• Manejo

El objetivo principal del manejo es proteger la vía aérea. Cuando se sospecha una fístula tráqueo-innominada, el primer paso es inflar al máximo el manguito neumotaponamiento para intentar el control de la hemorragia y el aislamiento de la vía aérea. Si no hay control del sangrado, el siguiente paso es la compresión digital de la arteria innominada hacia el esternón, con los dedos colocados a través del traqueostoma. Se debe transportar inmediatamente al paciente al quirófano para la realización de una esternotomía media. El tipo de tratamiento quirúrgico es motivo de controversia. La transección de la arteria y el cierre de la luz tienen una menor mortalidad y secuelas neurológicas tolerables.[4,7] Otras escuelas prefieren el reparo primario de la lesión o la realización de un *bypass* aorto-carotídeo derecho, axilo-axilar, axilo-femoral o aorto-axilar con un injerto de Dacrón®.[7,8] Asimismo, se ha descrito la embolización endovascular exitosa de la arteria innominada mediante *coils*.[9]

La supervivencia informada en la literatura oscila entre un 14 y un 25%.[7,9]

• Prevención

Se recomienda el uso de cánulas con manguitos de baja presión. La presión del manguito no debe ser mayor de 20 mmHg para reducir la necrosis, y se debe desinflar de manera intermitente en la medida de lo posible.

Está indicada la realización de una TAC helicoidal ante la presencia de un traqueostoma pulsátil en un paciente estable.[8]

BIBLIOGRAFÍA

1. El Solh AA, Jaafar W. A comparative study of the complications of surgical tracheostomy in morbidly obese critically ill patients. Crit Care 2007;11(1):R3.
2. Giacomarra V, Russolo V, Tirelli G, Bonini G. Surgical treatment of Tracheostomal Stenosis. Laryngoscope 2001;111:1281-4.
3. Kuo M, Ho CM, Wei WI, Lam KH. Tracheostomal stenosis after total laryngectomy: an analysis of predisposing clinical factors. Laryngoscope 1994;104:59-63.
4. Hung J, Hsu HS, Huang CS, Yang LY. Tracheoesophageal fistula and tracheosubclavian artery fistula after tracheostomy. Eur J Cardio-thoracic Surg 2007;32:676-8.
5. Allan JS, Wright CD. Tracheoinnominated fistula: diagnosis and management, Chest Surg Clin N Am 2003;13:331-41.
6. Jones JW, Reynolds M, Hewitt RL, Drapanas T. Tracheo-innominated artery erosion: succesful surgical management of a devastating complication. Ann Surg 1976;184:194-204.
7. Word DE, Maticen DJ. Late complications of tracheotomy. Clin Chest Med 1991;12:597-609.
8. Kapural L, Sprung J, Gluncic I, Kapural M, Andelinovic S, Primovac D, et al. Tracheoinnominated artery fistula alter tracheostomy. Anesth Analg 1999;88:777-80.
9. Takasaki K, Enatsu K, Nakayama M, Uchida T, Takahashi H. A case with tracheo-inominated artery fistula. Successful management of endovascular embolization of innominated artery. Auris Nasus Larynx 2005;32:195-8.

9. ESTENOSIS LARINGO-TRAQUEALES COMO COMPLICACIÓN DE LA CIRUGÍA CÉRVICO-FACIAL

Muñoz Herrera A, Jiménez López MF, Batuecas Caletrío A, Santos Gorjón P

• INTRODUCCIÓN

Las Estenosis Laringo-Traqueales (ELT) constituyen una patología importante por su comportamiento evolutivo y su compromiso ventilatorio progresivo, grave e incluso con compromiso vital si no se realizan el diagnóstico y el tratamiento correspondientes.

Las ELT como complicación de cirugía cérvico-facial, motivo de este capítulo, tienen un gran interés por su incidencia. El objetivo principal en este tipo de patología debe ser su prevención.

• CONCEPTO

La ELT poscirugía cérvico-facial es toda reducción patológica de la luz de la vía aérea a nivel laríngeo y/o traqueal, sintomática y secundaria a un traumatismo interno de las vías respiratorias, como consecuencia de la intubación, las exploraciones o los tratamientos quirúrgicos cervicales y sobre todo laringo-traqueales endoscópicos o abiertos.

• ETIOLOGÍA Y PATOGENIA

Desde el punto de vista etiológico,[1] las ELT pueden ser congénitas y adquiridas, quienes a su vez se subdividen en médicas o traumáticas.

Las ELT médicas (3%) surgen como una complicación de enfermedades generales, además de las causadas por la patología tumoral intrínseca o extrínseca por compresión o infiltración desde órganos vecinos.

Las ELT traumáticas (97%) responden a dos tipos de agresiones: traumatismos externos (6,5%) abiertos o cerrados, y traumatismos internos (90,5%) como: quemaduras (2%) por ingestión y/o aspiración, accidental o por intento de autolisis de sustancias cáusticas, o inhalación de humos, vapores, gases o agentes químicos irritantes; y los yatrogénicos (88,5%) por traumatismo directo en la intubación o por compresión del balón, secundarios a técnicas anestésicas y de reanimación (80%), y por tratamientos quirúrgicos laringo-traqueales, endoscópicos o abiertos, y cervicales (8,5%) propiamente dichos.

Las ELT posquirúrgicas pertenecen al grupo de las **estenosis adquiridas traumáticas internas yatrogénicas.**

Los traumatismos directos pueden producir lesiones como: heridas vestibulares, luxaciones o subluxaciones de aritenoides, hematomas, heridas, desgarros y desinserciones glóticas, y en casos de excesiva violencia hasta falsas vías a través de la membrana cricotiroidea y pared traqueo-esofágica.

La presión del manguito o balón a las dos horas origina una isquemia mucosa, con edema e infiltración leucocitaria, y a las siete horas una ulceración mucosa, que posteriormente evoluciona hacia una denudación cartilaginosa, infección con pericondritis y condritis, daños cartilaginosos (condromalacias), lesiones inflamatorias reactivas (granulomas) y una posterior proliferación de conjuntivo con esclerosis cicatricial en forma de: engrosamientos, bloqueos articulares o retracciones.

En las cirugías laringo-traqueales, la apertura de la mucosa facilita la infección cartilaginosa y periarticular, mien-

tras que en cirugías cervicales (tiroides, paratiroides, vaciamientos cervicales) las estenosis se producen por devascularización e isquemia, y/o por daños sobre la inervación de la musculatura dilatadora laríngea.

• CLASIFICACIÓN E INCIDENCIA

Las ELT posquirúrgicas se clasifican por su localización en: laríngeas (supraglóticas, glóticas, gloto-subglóticas, subglóticas), laringo-traqueales (ariteno-crico-traqueal o crico-traqueales) y traqueales (cervicales o torácicas).

Si atendemos a la intensidad de la lesión[1,2] en función de las alteraciones anatómicas y funcionales, se clasifican en simples o sistematizables (94,2%) y complejas o no sistematizables (5,8%). Las primeras en función de la movilidad serán: con laringe inmóvil (17,5%) por inmovilidad glótica secundaria a inmovilidad aritenoidea (anquilosis, sinequias cicatriciales crico-aritenoideas o interaritenoideas y ambas) o por inmovilidad cordal (parálisis); y con laringe móvil (76,7%) como: estenosis glóticas puras de tipo mucoso (sinequias cordales 4,6%), cricoideas puras (6,7%), cricotraqueales (19,1%) y traqueales (46,3%). Las estenosis complejas afectan a varias partes de las vías respiratorias e incluso a veces están asociadas en las vías digestivas.

Por el carácter evolutivo de las lesiones y con vistas a la actitud terapéutica distinguiremos: estenosis inflamatorias, evolutivas o emergentes, y estables o residuales.

• MANIFESTACIONES CLÍNICAS

El antecedente quirúrgico, asociado a la aparición de síntomas inmediatos como hemoptisis o incompetencia laríngea tras la extubación, expresará la existencia de heridas, luxaciones aritenoideas o parálisis cordales en poscirugía cervical (tiroides, MTS cervicales).

La disnea laríngea y traqueal alta es inspiratoria y progresiva, con aparición de estridor inspiratorio (huélfago o cornaje); posteriormente, según evoluciona, aparecen los signos de lucha (tiraje supraclavicular y supraesternal); la disfonía, más o menos grave, por alteración de la movilidad glótica y/o disminución del flujo aéreo; y la aparición de problemas deglutorios en alteraciones vestibulares, inmovilidades glóticas y/o fístulas tráqueo-esofágicas. Esta sintomatología nos debe hacer sospechar en este tipo de patología, que confirmaremos con la endoscopia, estudios de imagen y exploraciones funcionales.

• TRATAMIENTO

• Prevención y manejo médico

La prevención de las ELT durante la anestesia y reanimación se consigue evitando lesiones durante la intubación y reanimación del paciente.

En la intubación difícil programada (obesidad mórbida, anomalías cérvico-faciales) deben prevenirse incidencias, y en las intubaciones de urgencia evitar defectos de técnica, como aspiraciones violentas, mandriles que sobrepasan los tubos, forzar la intubación (agitación del paciente, falta de relajación, plano glótico cerrado por laringospasmo), presión excesiva sobre el margen posterior al no ver la luz glótica.

La calidad en la reanimación[3] evitará lesiones cricoideas, interaritenoideas y en la pared traqueal anterior. Utilizaremos tubos lisos, de plástico (cloruro de polivinilo) o silicona, poco agresivos, deformables o anillados, con un diámetro adaptado a la luz glótica y más reducidos posible en niños y mujeres, con balones de baja presión (5-15 mmHg inferior a la presión de la mucosa traqueal). Se han de evitar posiciones inadecuadas (transglótico o subglótico), e hiperpresiones (difusión de gases anestésicos al balón), por lo que se realizará un control periódico de la presión. Los tubos y cánulas con aspiración suprabalón reducen las infecciones y complicaciones pulmonares.

Se vigilará con mucha atención: la posición de la cabeza en anteflexión y el ajuste adecuado del sistema del respirador a la sonda de intubación o cánula de traqueotomía, evitándose tracciones que favorezcan roces; la inadecua-

da adaptación a la ventilación asistida; degluciones frecuentes y estados de agitación, que movilizan el tubo o cánula aumentando el riesgo de lesiones, por lo que es aconsejable una sedación adecuada. Los gases inhalados deben calentarse y humidificarse para evitar la parálisis del sistema ciliar.

Las aspiraciones traqueales serán cuidadosas, estériles y controladas, con sondas blandas, multiorificiales, de calibre un tercio inferior a la luz del tubo o cánula, precedidas de humidificación con suero fisiológico inhalado y mucolíticos si son densas. Las aspiraciones orales y orofaríngeas de secreciones retenidas, la higiene bucodental y un ligero antitrendelemburg disminuyen el riesgo de infecciones y el ascenso de reflujos gastroesofágicos.

La secuencia intubación-traqueotomía no debe prolongarse más de 5-7 días, ya que a las lesiones por intubación se asocian factores postraqueotomía: aducción de cuerdas vocales, detención del transporte ciliar, aumento de las secreciones, ausencia de filtro del aire, favorecedores de la sobreinfección y posterior estenosis glótica y gloto-subglótica.

El tratamiento médico sólo tiene sentido en estenosis inflamatorias o evolutivas. Actuaremos contra la infección con antibióticos betalactámicos, y si presenta granulomas o lesiones cartilaginosas con antibióticos contra anaerobios, si es posible dirigidos por cultivo.

Los corticosteroides inhibidores de la síntesis de colágeno, administrados por vía sistémica, tópica o intralesional, tienen efectos desfavorables sobre la infección y la cicatrización.

Su indicación se cuestiona y no existe una clara evidencia de su utilidad en la literatura, al igual que tratamientos médicos antirreflujo. Los antimitóticos del tipo de la mitomicina, inhibidor de la síntesis del colágeno, no han demostrado su eficacia. El 5-FU asociado a triamcinolona apunta resultados esperanzadores en experimentación animal.[4,5,6]

• Medidas de prevención quirúrgica

• Traqueotomía

Para prevenir las lesiones más habituales por postraqueotomía, granulomas orificiales motivo de estenosis anterolaterales, estenosis circulares traqueales a nivel del balón y zonas de traqueomalacia entre ambos, deben observarse las que se explican a continuación normas:

Evitar las traqueotomías de urgencia. Anestesistas expertos han convertido la traqueotomía de urgencia en una cirugía programada. En caso de tener que realizarse de un modo o en un lugar inadecuado, una vez salvado el compromiso vital, se revisa en el lugar correcto y se reconstruye el cricoides o los primeros anillos si se han lesionado.

Una correcta realización de la técnica quirúrgica disminuirá las complicaciones, sobre todo en niños y neonatos, cuya morbimortalidad es el doble.[7]

La incisión cutánea horizontal, sin decalaje respecto al orificio del traqueostoma, evitará dificultades en cambios de cánula, compresiones en primeros anillos traqueales y decúbitos en la pared posterior (si es baja). En caso de urgencia, la incisión vertical, menos estética, puede ser más favorable; la disección limitada, por línea alba, sin despegar planos laterales y seccionando el istmo del tiroides, sólo si se precisa, disminuye los riesgos de infección. Las incisiones traqueales se realizarán en la línea media, respetando los dos primeros anillos traqueales, de tamaño adaptado al calibre de la cánula, evitándose incisiones amplias o lateralizadas, y en forma de I, H tumbada o en U de pedículo inferior.

En niños y lactantes,[8] desde hace años se considera que toda resección traqueal debe estar proscrita, debiendo realizarse en lactantes una incisión vertical con dos hilos tractores laterales adheridos a la piel, cuya tracción abriría los bordes de la incisión traqueal (medida de seguridad relativa); en los de más edad; el colgajo traqueal de pedículo inferior se sutura al tejido celular subcutáneo sin tensión para no deformar la tráquea.

La traqueotomía percutánea,[9,10] con una adecuada elección de pacientes, presenta complicaciones similares a la tradicional.

En intervalos de intubación-traqueotomía prolongados, sobre todo en pacientes en coma o tras cirugía cardiaca con circulación extracorpórea, es aconsejable[11] una endoscopia a las cuatro semanas. Determinará la presencia o no de granulomas, úlceras mucosas, pericondritis y la conveniencia o no de su exéresis y calibración, para evitar la adducción de las cuerdas vocales, causa de estenosis glóticas o glotosubglóticas, interpretadas muchas veces como parálisis en adducción. Esta exploración se repetirá hasta los seis meses, ante la mínima clínica, por la posibilidad de complicación tardía.

- **Cirugía transoral laríngea**

En cirugía convencional evitaremos medializaciones cordales mediante inyecciones de sustancias potencialmente irritantes (politetrafluoroetileno: teflón) que pueden originar inflamaciones, granulomas e incluso estenosis.

En cirugía láser evitaremos daños por fallos instrumentales y humanos: inadecuada adaptación microcopio-láser, defectos de alineación entre referencia luminosa e impacto láser, material microquirúrgico y de intubación inadecuados o desviaciones de los impactos, falta de protección de la vía aérea por balones por déficit de insuflación del balón o daño de los mismos.

En patología benigna no realizaremos extirpaciones instrumentales o vaporizaciones láser de superficies mucosas contiguas (comisuras anterior y posterior), para disminuir el riesgo de sinequias. Aconsejamos realizar varios tiempos quirúrgicos y utilizar el láser pulsado a la mínima potencia eficaz para disminuir el efecto térmico.

- **Cirugía laríngea abierta Preservadora de Órgano (CPO)**

La prevención de la estenosis laríngea se logra: conservando la integridad del sello cricoideo y al menos una unidad funcional cricoaritenoidea; realizando unas suspensiones adecuadas o pexias entre esqueleto laríngeo e hioides; protegiendo los cartílagos con mucosa y eliminando precozmente la cánula de traqueotomía, sobre todo con balón.

- Laringectomías parciales verticales

La reinserción de la cuerda vocal sana en su ala tiroidea para reconstruir la comisura anterior, el recubrimiento de la zona cruenta extirpada con mucosa de la banda (puntos de descenso o colgajos mucosos) y el anclaje anterior del pie de la epiglotis, evitarán estenosis comisurales, tejido de granulación y basculaciones posteriores del pie de la epiglotis, causas de estenosis en cordectomías frontolaterales y hemiglotectomías.[12]

En las laringectomías frontales anteriores reconstructivas tipo Tucker, una vez deslizada la epiglotis de sus fijaciones superiores, el correcto anclaje de la epiglotis y epiglotis con tejido preepiglótico a las alas tiroideas, y de su pie a la membrana cricohioidea y/o el cricoides, evitarán estenosis laríngeas por desplazamiento.

- Laringectomías supraglóticas

La cobertura de superficies cruentas con mucosa adyacente, sin comprometer la movilidad de las estructuras, y la realización de pexias adecuadas entre tiroides, hioides y mucosa de base de lengua previenen la formación de estenosis laríngeas.

Los edemas crónicos de aritenoides con estenosis glóticas por limitación de su movilidad, posvaciamientos y radioterapia en ocasiones son difíciles de resolver. Mantener en estos casos una cánula fonatoria puede ser una solución eficaz y prudente, al permitirles una adecuada ventilación, fonación y protección de la vía aérea (figura 1).

- Laringectomías Supracricoideas (LSC)

Las estenosis no tumorales pos-LSC[13] con incapacidad para decanular al paciente en los primeros 60 días se producen por errores de técnica, y se tratan preventivamente evitando: el prolapso posterior de la epiglotis mediante el correc-

Figura 1. Estenosis glótica poslaringectomía horizontal supraglótica y radioterapia.

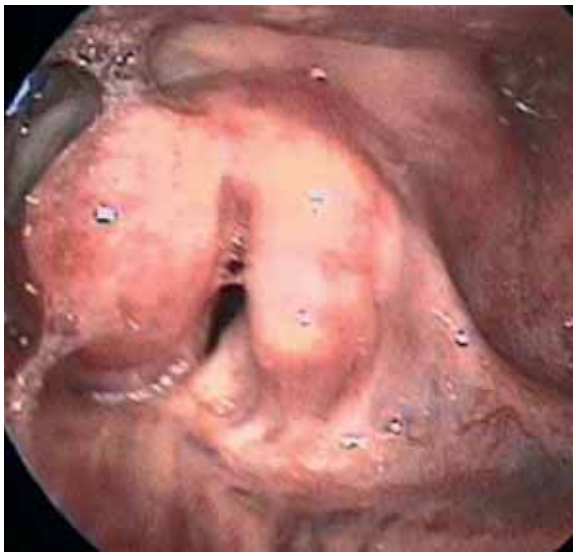

to ajuste de las suturas entre cricoides, epiglotis e hioides, que conducirá a una adecuada impactación de las nuevas estructuras; la sinequia de los procesos vocales, mediante el punto de anclaje lateral del aritenoides al cricoides, quedará lateralizada hacia fuera la posición de la apófisis vocal, abriéndose la neoglotis posterior.

Las estenosis tardías, con disnea después de decanulados un tiempo prolongado, obedecen a un estrechamiento cicatricial a nivel de la pexia por defectuoso alineamiento crico-hioideo o una cicatrización más agresiva a este nivel. Cuando la longitud cráneo-caudal de la estenosis supere 1 cm, la escisión láser ha sido contraindicada por algunos autores,[14] que consideran mas apropiado el abordaje externo.

• Manejo quirúrgico de las estenosis laríngeas posquirúrgicas

El objetivo de la cirugía es restablecer la ventilación por vías naturales, sin traqueotomía, disfagia y con la menor repercusión posible sobre la fonación. Utilizamos tres tipos de procedimientos: dilatación, calibración y resección-anastomosis crico-traqueal,[15] solos y en ocasiones asociados.

• Las «dilataciones»

Las «dilataciones» pueden ser: endoscópicas y externas o laringoplastias. Las primeras suelen ser paliativas en los casos graves, aunque nos permitirán evitar la traqueotomía durante un tiempo, realizar una valoración precisa y, sólo en algún caso, optar por curación tras la implantación de un sistema de calibración. Cuando existe compromiso ventilatorio o son de aspecto fibroso, realizamos dilataciones con *broncoscopios rígidos* de calibre progresivo (figura 2) durante 40-60 minutos. Si predomina el componente inflamatorio, optaremos por dilataciones neumáticas mediante insuflación de balones durante unos segundos. En casos limitados como estenosis simples y estables, la cirugía instrumental o láser (CO_2 o YAG) tiene sus opciones en la exéresis de granulomas, sección de sinequias, apertura de estenosis glóticas posteriores mediante cordotomías posteriores, ampliación de estenosis con incisiones radiales o vaporización de estructuras estenosantes como

Figura 2. Broncoscopios dilatadores.



edemas posradioterapia. En las LSC actuaremos mediante sección-láser de las sinequias y exéresis-láser de granulomas, tejido redundante a nivel de la pexia o del prolapso epiglótico, y si no mejora revisión de la pexia.

La cirugía transoral láser es considerada[16] la primera opción terapéutica por: su eficacia, su sencillez, su inocuidad para el esqueleto, ser reproductible y permitirnos realizar otro tipo de procedimiento, sus escasas complicaciones y su rentabilidad.

Las dilataciones externas o laringotraqueoplastias persiguen una ampliación suficiente y definitiva de la luz laríngea y traqueal alta cuando la estenosis es cricotraqueal. Precisan una traqueotomía para la ventilación intraoperatoria, una laringotomía ampliada o no a la tráquea, la exéresis del tejido cicatricial, un tiempo reconstructivo y en ocasiones un procedimiento de calibración.

Distinguimos dos tiempos quirúrgicos: exposición de lesiones y resección estenosis-laringoplastia. La exposición de las lesiones requiere una incisión arciforme o vertical, disección por línea media y sección del istmo tiroideo, que nos permitirá una valoración laringo-traqueal desde hioides hasta el 3.er-4.º anillo traqueal; traqueotomía en función de la afectación traqueal; laringotomía media estricta (tiroides, membrana cricotiroidea y cricoides) o ampliada a la tráquea, que nos permita la exposición de las lesiones.

La resección del tejido estenótico y la laringoplastia o laringotraqueoplastia serán diferentes en función de la localización estenótica.[1] En estenosis vestibulares anteriores pueden realizarse epiglotectomías parciales, vestibulectomías o Laringectomías Horizontales Supraglóticas (LHS) por vía endoscópica como primera opción.

Si la estenosis afecta a la comisura, e incluso a la región subglótica anterior, la epiglotoplastia por deslizamiento de Tucker nos parece la más indicada.

Nos permite sustituir la zona estenótica por una mucosa epiglótica sana, dispuesta en contigüidad con los márgenes de resección, pudiendo alcanzarse por su borde inferior hasta cricoides e incluso tráquea. Si hay recidiva y la movilidad cordal es buena, podrá plantearse una laringectomía supraglótica.

En estenosis de comisura anterior simple, eliminaremos el tejido o la sinequia, e interpondremos dispositivos que impidan su reaparición.[17]

Si a una estenosis compleja supraglótica se asocia una participación del plano glótico, pero se respeta la movilidad de al menos un aritenoides, una laringectomía supracricoidea con cricohioidopexia puede ser una indicación.[18]

Las laringoplastias o laringotraqueoplastias externas de aumento, descritas por Rethi, se realizan cuando la estenosis glótica se debe a una inmovilidad aritenoidea bilateral por anquilosis con tejido fibroso interaritenoideo o cricoaritenoideo; después de fracasos de cordotomías o cordectomías parciales posteriores endoscópicas láser o cuando son estenosis más extensas (cricoaritenoideas). Esta cirugía implica una laringotomía media anterior, resección del tejido estenótico, laringotomía media posterior completa, una ampliación del esqueleto con interposición de tejidos de sostén y un procedimiento de calibración temporal.

- **Procedimientos de calibración endoluminal**

Los procedimientos de calibración endoluminal actúan como estabilizadores internos de la ampliación esquelética realizada y conductores del proceso de cicatrización. Sus aplicaciones principales son las laringotraqueoplastias de aumento y la posdilatación de estenosis inflamatorias. En casos complejos o inoperables, con intención paliativa, no traqueotomizados y sobre todo para la tráquea, utilizamos endoprótesis o *stents* (figura 3), cuya finalidad es mantener la luz respiratoria permeable.

En laringotraqueoplastias con traqueotomía utilizamos sobre todo el tubo en T de Montgomery[19] (figura 4) por su fácil aplicación, su seguridad, su tolerancia y la diversidad de calibres y longitudes de que disponemos. El tiempo de aplicación depende de las características de la estenosis

Figura 3.
Stent traqueal.

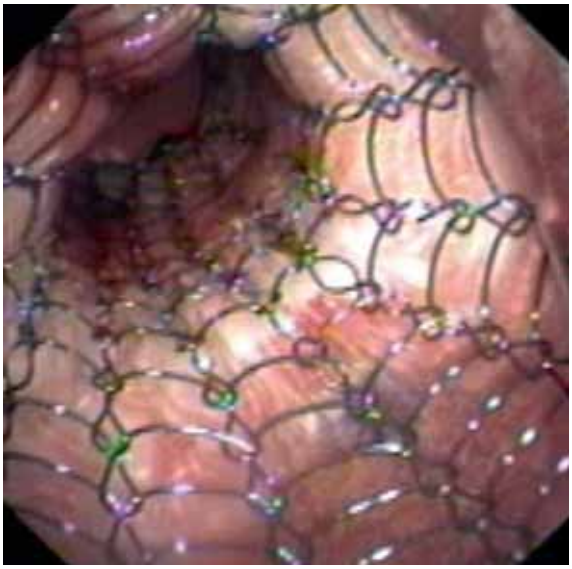

tratada. En casos complejos los mantenemos entre 6 y 18 meses, hasta una finalización completa del tiempo de cicatrización.

Su intercambio, y a la vez exploración del estado de la vía respiratoria, nos permite cada 4-6 meses valorar el momento de su extracción.

Las **resecciones-anastomosis término-terminales** pueden ser tiro-traqueales, crico-traqueales o traqueo-traqueales en función del grado de participación del cricoides o la tráquea (figura 5) en la estenosis. Estos procedimientos se toleran bien, son un tratamiento primario adecuado y generalmente no requieren procedimientos múltiples,[20] como sucede con los dilatadores.

• ESTENOSIS TRAQUEALES POSQUIRÚRGICAS

• Manejo general

Las estenosis traqueales inflamatorias deben tratarse inicialmente mediante dilatación con broncoscopio rígido o

Figura 4.
Calibración poslaringotraqueoplastia con tubo en T de Montgomery.

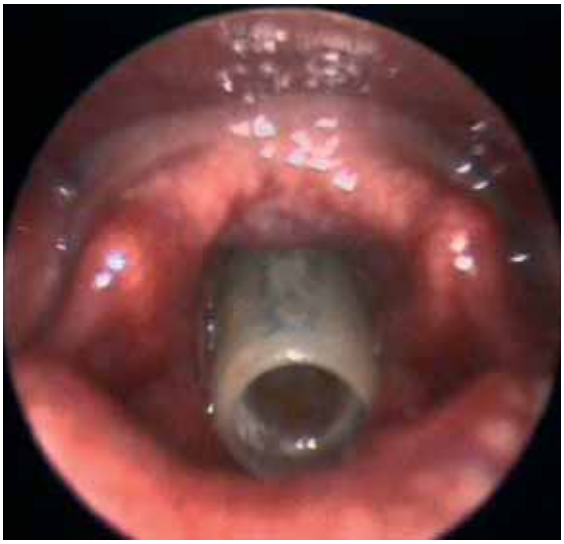

con balón (figura 6). Si hay que realizar una traqueotomía para paliar una estenosis traqueal, se efectuará el traqueostoma a nivel de la estenosis (si se puede) para no

Figura 5.
Estenosis traqueal pura.

dificultar una posible resección posterior; si realizamos el estoma por debajo de la estenosis, aumentaremos 1 o 2 cm la extensión de tráquea a resecar. Si la estenosis traqueal es distal, y no queda más remedio que realizar una traqueostomía, el traqueostoma se debe hacer en el 2.º-3.er anillo, asegurando la utilización de una cánula lo suficientemente larga para pasar por la zona estenótica una vez dilatada.

• Prevención de las complicaciones[21]

Granulomas en la anastomosis: la utilización de suturas reabsorbibles ha disminuido mucho la incidencia de este problema. Para la vía aérea es muy recomendable el poliglactin (Vicryl®) de 4/0. El Polidioxano (PDS) no aporta ventaja alguna en este tipo de suturas, ya que no se suelen hacer suturas continuas en este tipo de reconstrucciones.

• Dehiscencia y necrosis traqueal

Generalmente se deben a tensión excesiva o a la devascularización de los extremos; evitando estas dos circunstancias prevendremos esta complicación. La vascularización traqueal es segmentaria, por lo que la disección excesiva favorece la isquemia y, por tanto, la dehiscencia de la sutura.

• Estenosis de la anastomosis

Salvo en aquellos casos en los que la anastomosis se ha realizado sobre tejido traqueal inflamatorio, este problema suele ser secundario a la dehiscencia parcial, por lo que la prevención es la misma que para la dehiscencia.

• Hemorragia

En las anastomosis cérvico-mediastínicas, la disección del tronco arterial braquiocefálico derecho puede dejar este en contacto con las suturas de la anastomosis de la vía aérea; en este caso debemos interponer tejido graso o muscular entre ambas estructuras.

Figura 6.
Dilatación neumática con balón.

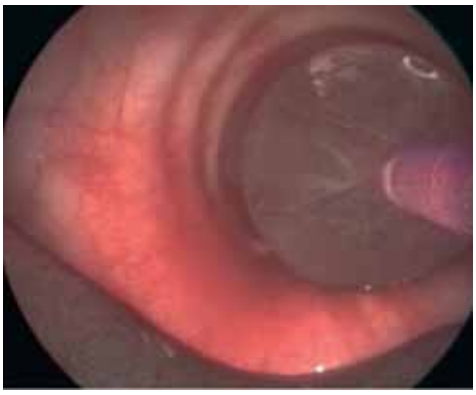

• Fístula tráqueo-esofágica (figura 7)

Esta complicación se debe generalmente a lesión directa sobre el esófago durante la disección de cara posterior traqueal. La disección cuidadosa de la la cara posterior, con un disector curvo romo del tipo Semb bronquial, así como la revisión de la cara anterior esofágica, permite evitar esta rara pero grave complicación.

• Infección de la herida

Aunque afortunadamente no es muy frecuente, debemos ser cuidadosos con la asepsia, prestando especial atención en las maniobras de intubación intracampo o las aspiraciones intratraqueales.

• Tetraplejia

Es una complicación muy rara, pero por su extrema gravedad merece ser mencionada. Se han publicado varios casos de tetraplejia en pacientes intervenidos por problemas laringo-traqueales, que se achacan a una hiperextensión o hiperflexión excesiva durante el procedimiento quirúrgico. La lógica prevención de este problema es controlar estas maniobras, especialmente durante la relajación inducida por la anestesia general.

Figura 7.
Fístula tráqueo-esofágica.

• Tratamiento de las complicaciones[22,23]

• Granulomas

En la mayoría de los casos la resección mediante electrocauterio o con láser a través del broncoscopio rígido es suficiente; algunas veces es necesario repetir el procedimiento 2-3 veces. En caso de progresión, puede ser necesario realizar resección de la anastomosis y resutura término-terminal.

• Dehiscencia y necrosis traqueal

Si la dehiscencia se produce en las primeras semanas y supone más de 1/4 de la luz, se debe explorar quirúrgicamente la herida para desbridar y colocar un tubo en T de Montgomery a través de la dehiscencia.

Si el tronco braquiocefálico está cercano a la zona de dehiscencia, debe interponerse una plastia muscular para evitar su erosión. Cuando la dehiscencia es inferior a 1/4 de la luz, se puede tratar desbridando mediante broncoscopia.

• Hemorragia

El tratamiento debe ser precoz, ya que incluso así la mortalidad es muy elevada. En un inicio debe taponarse con balón si el paciente tiene traqueostomía o incluso digitalmente hasta llevar el paciente al quirófano. Como en la fístula tráqueo-innominada el tratamiento consiste en resecar el segmento de arteria ulcerada y suturar ambos extremos independientemente, no es aconsejable utilizar prótesis vasculares, debido a la infección que generalmente acompaña a la formación de la fístula.

• Fístula tráqueo-esofágica

Una vez producida debe suturarse el esófago. Generalmente es necesario resecar el segmento traqueal contiguo e interponerse una plastia de tejido muscular entre tráquea y esófago para evitar la recidiva. Además, debe asociarse una gastro-yeyunostomía para alimentación enteral, aspirar el contenido gástrico y evitar el reflujo perjudicial para la cicatrización esofágica.

BIBLIOGRAFÍA

1. Laccourreye H, Pech A, Piquet JJ, Haguenauer JP, Nancy Ph, Junien-lavillauroy C, et al. Les stenoses laryngo-trachéales de l´adulte et de l´enfant. París: Ed. Librairie Arnette; 1985.
2. Laccourreye H, Beutter P, Brasnu D. Les sténoses laryngées et laryngotrachéales: classification, traitement, étude de soixante-trois cas. Ann Otolaryngol Chir Cervicofac 1981;98(12):571-9.
3. Laccourreye L, Périé S, Monceaux G, Angelard B, Lacau St Guily J. Traumatismes iatrogènes du larynx ete de la trachée. París: Elsevier; 1998. p. 8.
4. Lacau St Guily J, Périé S, Coiffier L. Sténoses Larynées de l´adulte. Paris: Elsevier. 2003. p. 15.
5. Hartnick CL, Hartley BE, Lacy PD, Bean JA, Wilging JP, Myer CM, et al. Topical mitimycin application after laryngotracheal reconstruction: a randomised doubled-blind, placebo-controlled trial. Arch Otolaryngol Head Nek Surg 2001;127:1260-4.
6. Koshkareva Y, Gaughan JP, Soliman AM. Risk factors for adult laryngotracheal stenosis: a review of 74 cases. Ann Otol Rhinol Laryngol 2007;116(3):206-10.
7. Ortega P, Cervera J, Ortega C, Barrutieta G. Etiología de las estenosis traqueales postraqueotomía. En: Ortega del Álamo P, Martínez Vidal J, Suárez Nieto C. (eds). Estenosis laringotraqueales. Ponencia Oficial de la SEORL y PCF 2005. Barcelona: Ed. Médicas. 2005. pp. 71-4.
8. Narcy P, Andrieu-Guitrancourt J, Beauvillain C, Desnos J, Garcin M, Morgon A, et al. Le larynx de l´enfant: La tracheotomíe chez l´enfant. Société Française D´Oto-Rhino-Laryngologie et de Pathologie Cervico-faciale. Paris: Ed. Librairie Arnette; 1979. pp. 105-17.
9. Ciaglia P, Firsching R, Syniec C. Elective percutaneous dilatatonal tracheostomy: A new simple dbebside procedure. Preliminary report. Chest 1985; 87(6):715-9.
10. Ciaglia P, Graniero KD. Percutaneous dilatatonal tracheostomy: Results and long-term follow-up. Chest 1992;101(2):464-7.
11. Ortega C, Ortega P, Cervera J, Gómez-Ullate J. Estenosis laringotraqueales postintubación en los niños y en los adultos. En: Ortega del Álamo P, Martínez Vidal J, Suárez Nieto C (eds): Estenosis laringotraqueales. Ponencia Oficial de la SEORL y PCF 2005. Barcelona: Ediciones Médicas; 2005. pp. 65-9.
12. Guerrier Y. Traité de technique chirurgicale O.R.L. et cervico-faciale. Tomo 3 pharynx et larynx. Paris: Ed. Masson; 1977.
13. Díaz EM Jr, Laccourreye L, Veivers D, García D, Brasnu D, Laccourreye O. Laryngeal stenoses after supracricoid partial laryngectomy. Ann Otol Rhinol Laryngol 2000;109(11):1077-81.
14. Lucioni M, Marioni G, Mangialaio, M Rizzoto G. CO2 laser treatment of laryngeal stenoses after reconstructive laryngectomies with cricohyoidopexy, cricohyoidoepiglottopexy or tracheohyoidoepiglottopexy. Eur Arch Otorhinolaryngol 2007;264(2):175-80.
15. Menard M, Laccourreye O, Brasnu D. Chirurgie des sténoseslaryngotrachéales de l´adulte. París: Elsevier; 2002. p. 15.
16. Bartual J, Roquete J, Sierra G, Bartual J, Rebollo J. Estenosis laríngeas y laringotraqueales. Estado actual de su tratamiento con láser carbónico. En: Cirugía con láser CO_2 en la vía aerodigestiva superior. Bernal Sprekelsen M Blanch JL, Vilaseca I, Steiner W, Ambrosch P. Barcelona: E.U.R.O.M.E.D.I.C.E. Eds. Médicas; 2004. pp. 57-97.
17. Dedo HH. Endoscopic teflon kell for anterior glottis web. Ann Otol Rhinol Laryngol 1979;88:467-72.
18. Veivers D, Laccourreye O. Supracricoid partial laryngectomy for severe laryngeal stenosis. Arch Otolaryngol Head and Neck Surg 2000:126(5):663-4.
19. Montgomery WW, Montgomery SK. Manual use of Montgomery laryngeal, tracheal and esophageal protheses. Ann Otol Rhinol Laryngol 1986;125:1-16.
20. Herrington HC, Weber SM, Andersen PE. Modern management of laryngotracheal stenosis. Laryngoscope 2006;116(9):1553-7.
21. Grillo HC, Zannini P, Michelassi F. Complications of tracheal reconstruction: incidence, treatment and prevention. J Thorac Cardiovasc Surg 1986;91:322-8.
22. Grillo HC, Donahue DM, Mathisen DJ, Wain JC, Wright CD. Postintubation tracheal stenosis: results and surgical treatment. J Thorac Cardiovasc Surg 1995;109:486-93.
23. Wright CD, Grillo HC, Wain JC, Wong DR, Donahue DM, Gaissert HA, et al. Anastomotic complications after tracheal resection: Prognostic factors and management. J Thorac Cardiovasc Surg 2004;128:731-9.

10. DISFAGIA Y ASPIRACIÓN

Gutiérrez Fonseca R, Molina Gil B, Vasallo García V

• CONCEPTOS BÁSICOS

La disfagia es un síntoma que expresa la dificultad para deglutir. Esta dificultad puede aparecer ante sustancias de diversas consistencias o incluso con la propia saliva. En cuanto a las características de la misma, puede producir alteraciones de la eficiencia, con dificultad para ingerir una cantidad mínima necesaria de nutrientes, lo que condiciona desnutrición o deshidratación, o puede haber problemas de seguridad, básicamente relacionados con aspiración y problemas respiratorios.

La aspiración se produce por la entrada de cualquiera de estas sustancias a la vía aérea. Ello se debe a una alteración en la fisiología de la encrucijada anatómica de la vía aerodigestiva superior, y es un factor determinante de la gravedad de la disfagia. Por lo tanto, disfagia y aspiración deben considerarse en conjunto como manifestaciones de un mismo proceso patológico.

Su existencia se puede deber a alteraciones mecánicas y alteraciones neuromusculares, aunque lo más común en pacientes sometidos a cirugía de cabeza y cuello es la coexistencia de ambos fenómenos.

El reflujo faringolaríngeo no suele ser causado por cirugía cérvico-cefálica, pero su existencia puede ser un factor nocivo sobre la evolución de algunos casos de cirugía a este nivel.

• INCIDENCIA

La incidencia de trastornos de la deglución en los tratamientos para el cáncer faringo-laríngeo es elevada, al menos en las fases iniciales. Este hecho está descrito ampliamente desde hace décadas, como indica Ekberg.[1]

Resulta difícil determinar de forma exacta la incidencia de trastornos de la deglución en la población con cirugía faringo-laríngea.

Una de las técnicas quirúrgicas que más compromete la fisiología de la deglución es la laringectomía supracricoidea, en la que se puede evidenciar disfagia y aspiración en casi todos los pacientes en el posoperatorio inmediato, que pueden minimizarse hasta permitir una deglución prácticamente normal, con una adecuada rehabilitación y una técnica quirúrgica cuidadosa.

En aproximadamente un 40% de los casos de pacientes asintomáticos en el posoperatorio tardío existe algún grado de aspiración asintomática que no causa trastornos fisiológicos.[2]

En caso de laringectomía total existe frecuentemente disfagia en relación con estenosis de la región faringo-esofágica, más llamativa en caso de radioterapia posoperatoria asociada.

En caso de tratamientos no quirúrgicos, como corresponde a quimioterapia y radioterapia, no se puede desdeñar la disfagia como complicación, hecho que condiciona frecuentemente la necesidad de gastrostomía durante el tratamiento. Se indica que no existe una epidemiología clara de la disfagia, debido a la existencia de muchos casos de aspiración silente no demostrable, salvo por métodos instrumentales específicos como es la videofluoroscopia, no practicada habitualmente en estos pacientes.[3]

• FISIOPATOLOGÍA

Los trastornos de la deglución pueden ser considerados, a veces, como complicaciones del tratamiento de procesos, generalmente oncológicos, de cabeza y cuello; pero en otros muchos casos se consideran secuelas previsibles de estos procedimientos.

Se puede producir por varios mecanismos:

- Dolor. El dolor producido como consecuencia de procedimientos sobre cabeza y cuello puede causar una inhibición del proceso de la deglución. Ello se produce como paradigma en la cirugía de amigdalectomía, tras la que habitualmente los pacientes manifiestan dificultad para comer exclusivamente por odinofagia en el posoperatorio.
- Alteración anatómica causada por la cirugía, como sucede, por ejemplo, tras la realización de grandes resecciones a nivel de faringe. Una amplia glosectomía originará un trastorno en la fase de trasporte oral del bolo alimenticio.
- Lesión de nervios craneales que causa una alteración sensorial o motora que impide la correcta fisiología de la deglución.
- La presencia de una traqueotomía causa fijación de la laringe, impidiendo su ascenso y entorpeciendo el mecanismo de protección de la vía aérea.

Resulta pues importante intentar anticiparse a estos problemas para prevenir la aparición de disfagia o aspiración en el posoperatorio.

• CLÍNICA

Brevemente indicaremos que estos trastornos se reflejan en afectación de la eficacia deglutoria, así como de la seguridad. Ello causa que el paciente ingiera menos líquidos y nutrientes, lo que llevará a la desnutrición y deshidratación. Los trastornos de seguridad se producen en forma de tos asociada a las comidas, con episodios disneicos ocasionales y finalmente neumonías aspirativas. De esta forma los datos que podemos encontrar son:

- Disfagia: generalmente la disfagia para líquidos y con volúmenes pequeños se produce en alteraciones neurológicas, y para sólidos y con volúmenes grandes en alteraciones orgánicas obstructivas de la deglución.
- Odinofagia: propia de la existencia de tumor o de inflamación, posible tras la radioterapia o tras la cirugía, así como consecuencia de infecciones locales. También se puede producir una otalgia refleja.
- Regurgitación nasal: debido a alteraciones en el paladar, ya sean funcionales o por el tumor o su cirugía, con incontinencia velopalatina.
- Atragantamiento, tos y neumonía: pueden indicar la existencia de aspiración. Se debe tener en cuenta que la aspiración también se puede producir de manera silente, sin observarse síntomas que nos hagan sospechar de su existencia.

• DIAGNÓSTICO

En primer lugar debe existir una adecuada anamnesis que permita sospechar la existencia de este problema, pero podemos realizar una serie de exploraciones, además de la exploración ORL básica.

• Videoendoscopia de deglución

La videoendoscopia de deglución consiste en valorar de forma directa la deglución del paciente mediante un nasofibroscopio. Además, nos permite conocer si la alimentación oral es segura, las medidas necesarias para facilitarla o si es preciso contraindicarla. Esta técnica consta de una valoración anatómica, en la que se estudia la competencia velofaríngea, la anatomía de la faringe y la base de la lengua, y la laringe, así como su funcionalidad respiratoria y fonatoria, y su capacidad para proteger la vía aérea, y para cerrar la glotis y para toser.

También se realiza una valoración de la sensibilidad laríngea mediante la técnica denominada FEESST, utilizando una bomba de pulsos de aire a presión conocida, que permite identificar la gravedad del déficit sensitivo, según el incremento de presión que es necesario aplicar para inducir el reflejo.

La valoración de la deglución se realiza administrando al paciente alimentos de distintas consistencias y volúmenes, coloreados con azul de metileno, para observar si se produce aspiración o retención del alimento y en qué fase de la deglución. Se debe comenzar con las texturas más sencillas para la patología concreta que padece ese paciente, e ir aumentando la dificultad progresivamente.

• Videofluoroscopia de deglución

También denominado «deglución con bario modificado», consiste en la administración por vía oral de un contraste radiopaco y la visualización dinámica mediante radioscopia de la capacidad de deglución del paciente, tanto en proyección lateral como anteroposterior. Las imágenes obtenidas se registran mediante un sistema de vídeo digital, que permite analizar de forma particular todos los momentos de la deglución. No debemos olvidar que el ojo humano sólo es capaz de captar 4-5 imágenes por segundo, y la grabación en un sistema PAL permite captar 25 imágenes por segundo, lo que proporciona la capacidad de detectar momentos de la deglución invisibles para la visión humana en condiciones normales.

Esta técnica tiene la ventaja de ser muy sensible en la valoración de la fase oral y faríngea de la deglución, pero tiene el inconveniente de someter al paciente a radiaciones ionizantes.

Permite realizar un estudio cualitativo de la deglución, valorando una serie de parámetros de eficiencia y otros de seguridad, así como cuantificar la duración de las diversas fases de la deglución o el desplazamiento de las diferentes estructuras implicadas en la misma (figura 1).

Figura 1.
Videofluoroscopia de deglución de un paciente sometido a una laringectomía parcial con aspiración deglutoria.

• Esofagoscopia transnasal

Consiste en la valoración de manera directa del esófago, mediante la utilización de un esofagoscopio introducido por la fosa nasal hasta la hipofaringe y el esófago. Permite valorar alteraciones estructurales del esófago y realizar un estudio dinámico de la fase esofágica de la deglución. Es una técnica segura y con muy bajo índice de complicaciones.

• Otras exploraciones

Otras exploraciones son la manometría esofágica, la pH-metría o la impedanciometría intraluminal, que se reservan a otras situaciones, no habituales en este tipo de pacientes.

• TRATAMIENTO

Podemos hablar de tratamiento preoperatorio, intraoperatorio o posoperatorio.

• Tratamiento preoperatorio

Se debe intentar planificar el tratamiento de forma que se evite el daño anatómico de las estructuras implicadas en la deglución, así como los nervios y músculos que participan en el proceso. En la planificación del tratamiento debemos considerar factores como son las posibles estenosis, que se pueden producir si la necesidad de extirpación es amplia, lo que puede adelantar la necesidad de colgajos de recons-

trucción que mantengan permeable la vía digestiva de forma suficiente.

Estudios recientes[4] informan que la deglución tras el tratamiento con quimio-radioterapia mejora si se enseñan al paciente, durante el periodo preterapéutico, medidas de rehabilitación deglutoria, con ejercicios a tal efecto.

- **Tratamiento intraoperatorio**

En caso de comprobarse que la entrada al esófago está cerrada, puede emplearse una miotomía del músculo cricofaríngeo.

En cirugía laríngea se recomienda, realizar una tracción sobre la musculatura del seno piriforme (constrictor inferior) hacia adelante, que permita dilatar el seno piriforme durante la deglución.

- **Tratamiento posoperatorio**

En primer lugar, se debe decidir si es segura la alimentación oral o bien será necesaria otra vía de alimentación para evitar la aspiración, y si el paciente es capaz de ingerir suficiente alimento o requiere aporte suplementario. Se debe mantener al paciente en buen estado nutricional y de hidratación, para lo que son necesarias modificaciones dietéticas. Posteriormente, se valorarán las medidas de adaptación y rehabilitación que requiere el paciente, y si requiere algún tipo de procedimiento para tratar su patología.

La mayor parte de las alteraciones de la deglución son susceptibles de mejorar o remitir con un programa terapéutico adecuado e individualizado según las condiciones específicas del paciente.

- **Modificaciones del entorno**

Se debe proporcionar un entorno tranquilo al paciente, evitando distracciones externas y respetando el tiempo necesario para la comida. Es importante que el asiento del paciente y los utensilios empleados para la alimentación estén adaptados según la patología existente. La supervisión durante la comida es fundamental para favorecer la recuperación de las alteraciones de la deglución y para la seguridad del paciente.

- **Modificaciones dietéticas**

La consistencia y el volumen del bolo de alimento se debe adaptar según la alteración que presente el paciente. Esto se puede determinar mediante la videofluoroscopia. En general, los alimentos deben tener una consistencia homogénea, evitando las dobles texturas. Los espesantes se utilizan para aumentar la densidad de los líquidos en pacientes con riesgo de aspiración.

El bolo alimenticio de gran volumen favorece la deglución en pacientes con alteraciones sensitivas de la cavidad oral, ya que facilita la activación del reflejo deglutorio.

Sin embargo, en pacientes con alteraciones de la propulsión del bolo resultan más eficaces y seguros los volúmenes más pequeños.

- **Prótesis**

Las prótesis orales tienen la finalidad de sustituir un defecto estructural, ya sea congénito o adquirido, para favorecer tanto la deglución como la fonación. Existen prótesis dentarias, palatinas y linguales que ayudan en el manejo y propulsión del bolo hacia la faringe.

- **Rehabilitación de la deglución**

Esta rehabilitación puede ser indirecta, con ejercicios que fortalezcan la musculatura deglutoria, favoreciendo el reflejo deglutorio y el mecanismo de cierre glótico. Se realizan en vacío, sin que el paciente trague alimentos o líquidos.

- **Rehabilitación de la musculatura**

La rehabilitación de la musculatura implicada en la deglución conviene para mejorar el tono, la fuerza, la amplitud, la velocidad y la coordinación de la misma.

- Cavidad oral: se realizan movimientos específicos, estimulaciones táctiles y masajes según los grupos musculares afectos (labios, lengua, mandíbula y velo del paladar).
- Cierre glótico: la simulación de la tos, la fonación sostenida y en tono alto, y la repetición de sonidos gló-

ticos posteriores «kik-kuk» al mismo tiempo que se empujan o levantan objetos potencian la musculatura responsable de la elevación laríngea y del cierre glótico.
- Apertura esfínter esofágico superior: el ejercicio de Shaker se realiza en decúbito supino, elevando la cabeza hasta verse los pies y manteniendo la postura 15-20 segundos con lo que se facilita la apertura del esfínter esofágico superior, la elevación laríngea y el cierre glótico.

• Rehabilitación para facilitar el inicio o la aceleración de la deglución

- Estimulación de la fase oral: aumentando la información propioceptiva y sensorial de la cavidad oral a través del gusto, la consistencia, el volumen y la temperatura del bolo.
- Control del bolo: mediante ejercicios de manipulación en la cavidad oral de sustancias de consistencias diversas.
- Propulsión del bolo: mediante la succión de líquido empapado en una gasa imitando el movimiento lingual para el traslado del bolo a faringe.
- Sensibilización y activación del reflejo deglutorio: la estimulación de los pilares amigdalinos anteriores con hielo mejoran la sensibilidad y la activación rápida del reflejo deglutorio.

• Rehabilitación

Otra rehabilitación directa es en la que se realizan técnicas y maniobras que se llevan a cabo con alimentos o líquidos para favorecer su deglución.

• Estrategias posturales

- Las estrategias posturales permiten cambiar las dimensiones y la posición del tracto faringo-laríngeo, modificando los efectos de la gravedad sobre el bolo alimenticio y su recorrido.
- Flexión anterior de la cabeza: facilita la elevación, el cierre laríngeo y el movimiento posterior de la base de la lengua, protegiendo la vía respiratoria. Se recomienda cuando existe un retraso del reflejo deglutorio.
- Extensión cefálica: facilita el cierre nasofaríngeo y el tránsito oral y faríngeo. Requiere una buena elevación y cierre laríngeo para que no se produzca aspiración. Se recomienda en déficit de propulsión lingual, cierre labial o nasofaríngeo.
- Rotación cefálica: favorece el cierre glótico del lado al que se realiza la rotación, que suele ser el patológico, y el paso del bolo por el lado contrario. Es recomendable en asimetrías a distintos niveles faringo-laríngeos.
- Inclinación cefálica: dirige el bolo en la cavidad oral y faringe hacia el lado inclinado, que suele ser el sano, lo que es de utilidad en alteraciones sensitivas de distintas estructuras de la cavidad oral.
- Decúbito lateral o supino: disminuye la caída por gravedad del bolo a la hipofaringe y el riesgo de aspiración en pacientes con mal control del paso del alimento desde cavidad oral a la faringe.

• Maniobras facilitadoras

Requieren un aprendizaje y automatización de movimientos por parte del paciente. Se pueden realizar en conjunto con las maniobras posturales.
- Deglución supraglótica: el paciente debe realizar una apnea voluntaria justo antes de tragar y que tosa inmediatamente después. Con todo ello se pretende el cierre de la vía aérea y la eliminación posterior de los residuos que queden sobre ella para evitar la aspiración.
- Deglución súper-supraglótica: consiste en una apnea voluntaria, deglutir ejerciendo fuerza, empujando la comida hacia el esófago y toser justo después. Se puede utilizar un punto de apoyo contra resistencia, por ejemplo la frente, para aumentar la fuerza muscular laríngea. Por tanto, se consigue el cierre forzado de la vía aérea y el paso rápido del bolo hacia el esófago.
- Deglución forzada: se debe ejercer una fuerza muscular intensa en la boca, la faríngе y el cuello durante la deglución para favorecer la propulsión del bolo, evitando residuos alimenticios. Esta maniobra se puede repetir varias veces hasta conseguir el paso completo del bolo.
- Maniobra de Mendelsohn: consiste en la sujeción manual de la laringe elevándola, deglutiendo y

manteniendo esta posición unos segundos después. Esto consigue una mayor apertura del esfínter esofágico superior, mejorando el tránsito del bolo y reduciendo el residuo.

- Maniobra de Masako: el paciente muerde el ápice de su lengua y deglute, con lo que se facilita el movimiento de la base de lengua mejorando la propulsión del bolo hacia la faringe.

Con estos métodos podemos ayudar a deglutir a un porcentaje importante de nuestros pacientes con disfagia y es necesario conocer su existencia y sus indicaciones.

BIBLIOGRAFÍA

1. Ekberg O, Nylander G. Pharyngeal dysfunction after treatment for pharyngeal cancer with surgery and radiotherapy. Gastrointest Radiol 1983;8(2):97-104.
2. Woisard V, Puech M, Yardeni E, Serrano E, Pessey JJ. Deglutition after supracricoid laryngectomy: compensatory mechanisms and sequelae. Dysphagia 1996;11(4):265-9.
3. Nguyen NP. Aspiration rate following chemoradiation for head and neck cancer: an underreported occurrence. Radiother Oncol 2006;80(3):302-6.
4. Carroll WR, Locher JL. Pretreatment Swallowing Exercises Improve Swallow Function After Chemoradiation. Laryngoscope 2008;118:39-43.

11. RIESGOS Y COMPLICACIONES EN LA CIRUGÍA DE LAS MALFORMACIONES DEL PRIMER Y DEL SEGUNDO ARCO BRANQUIAL Y DE TIROIDES

Guilemany Toste JM, Cardelús Vidal S, Caballero Borrego M, Blanch Alejandro JL

• INTRODUCCIÓN

Las malformaciones cervicales congénitas son lesiones producidas por alteraciones del desarrollo de las estructuras cervicales, fundamentalmente de los arcos braquiales y los surcos definidos entre ellas: las hendiduras branquiales en el exterior y las bolsas faríngeas en el interior. Más del 50% de las masas cervicales que requieren exéresis quirúrgica en la infancia son lesiones congénitas, siendo las anomalías branquiales más del 20%. Algunas de las masas congénitas cervicales están presentes en el parto, mientras que el resto permanece silente, incluso hasta la edad adulta, cuando generalmente una infección da lugar a un aumento de su tamaño. Las malformaciones cervicales congénitas se dividen según su localización en laterales y de la línea media. Los arcos branquiales son los principales responsables de las malformaciones laterales (hendidura primera y segunda, bolsas tercera y cuarta, quistes tímicos), aunque las malformaciones del sistema linfático, como el linfangioma quístico, también suponen un porcentaje elevado. La causa de las malformaciones de la línea media es la migración de la glándula tiroides (quistes del conducto tirogloso) y los fenómenos de cierre (quistes dermoides, fisuras mentoesternales).

El punto común de la cirugía es la necesidad de una extirpación completa para evitar persistencias, exceptuando algunos linfangiomas quísticos, en los cuales una resección completa podría ocasionar una yatrogenia excesiva.

• Valoración prequirúrgica

Con independencia de la malformación, cuando existe compresión o desplazamiento de la vía aérea, existe riesgo de presentar dificultades en la intubación. En el caso del niño es aconsejable una ventilación espontánea sin presentar espasmos, pudiéndose realizar la intubación guiada por fibrolaringoscopia. Dada la extrema facilidad que presentan las fístulas congénitas de sobreinfectarse, debería prescribirse un tratamiento antibiótico en dicho caso y demorar la cirugía de la lesión hasta su completo «enfriado».

• MALFORMACIONES BRANQUIALES[1-3]

La existencia de múltiples infecciones preoperatorias está relacionada con un índice más alto de recurrencias. Idealmente, la exéresis quirúrgica se ha de realizar antes de que existan sobreinfecciones que distorsionan los planos quirúrgicos dificultando la completa resección.

La tasa de recurrencia de una anomalía branquial es de aproximadamente un 3%, aumentando hasta un 20% cuando ha ocurrido alguna complicación (inflamación o infección) o ha habido una cirugía previa.

Otras complicaciones son los seromas y hematomas. muy ligados a una obstrucción del sistema aspirativo y que en algunos casos requieren revisión quirúrgica para su evacuación y hemostasia.

- **Malformaciones de la primera hendidura**

Al tratarse de malformaciones localizadas en la región parotídea, la base de esta cirugía es la parotidectomía. Aparte de la posible secuela estética por la incisión quirúrgica (cicatrices hipertróficas, queloides), es muy importante destacar que en la localización del trayecto del nervio facial existan variaciones anatómicas. El nervio facial es más pequeño y superficial al encontrarse desplazado por la masa hacia arriba; en segundo lugar, cuanto más pequeño sea el niño, menos desarrollada tendrá la apófisis mastoides, por lo que el nervio estará más superficial. En las formas que presenten fístula asociada, hay que tener cuidado por la gran variabilidad de relaciones entre el trayecto fistuloso y el nervio facial. Por todos estos factores, monitorizar el nervio facial es muy útil. Las hemorragias que son posibles durante una parotidectomía son por daño en la arteria carótida externa o la vena comunicante intraparotídea.

Puede observarse una parálisis facial de aparición diferida, pero suele ser de buen pronóstico al no deberse a sección nerviosa. El síndrome de Frey puede aparecer si el trayecto fistuloso ha obligado a realizar una parotidectomía total.

- **Malformaciones de la segunda hendidura**

La gran mayoría de las anomalías branquiales (65-95%) derivan de la segunda hendidura.

Actualmente se considera que son las más frecuentes, por tener ésta la mayor profundidad y persistir más tiempo que el resto durante el periodo embrionario. En las formas fistulosas, su desembocadura se localiza en el borde anterior del Esternocleidomastoideo (ECM) y su exéresis se realiza mediante incisiones escalonadas, siguiendo el trayecto por encima de los nervios hipogloso y glosofaríngeo, hasta más allá de la bifurcación carotídea. Las formas quísticas, también denominadas «quistes amigdaloides», se dividen en cuatro estadios, cada vez más profundos y por lo tanto con más riesgo quirúrgico: tipo I (entre la aponeurosis cervical superficial y ECM); tipo II o prevascular (anterior y lateral al eje yugulocarotídeo, al que el quiste se adhiere ocasionalmente); tipo III o intervascular (entre carótida externa e interna, con posible prolongación a base de cráneo); tipo IV o retrovascular (entre eje yugulocarotídeo y faringe). Podrían ser dañados el nervio espinal, la vena yugular interna y el tronco de Farabeuf, la vena facial, la vena lingual y el nervio hipogloso hacia delante. Sobre todo en el tipo II, la disección respecto a los vasos debe ser muy prudente, pues el quiste se adhiere con mucha intensidad a los distintos elementos vasculares. En el tipo III también se puede dañar el eje carotídeo, y en el tipo IV el nervio vago debe localizarse y disecarse con prudencia.

- **Malformaciones de la tercera hendidura**

Requieren tener muy presente las relaciones que la lesión presenta con la arteria carótida, así como con los pares craneales IX, X y XI. En los neonatos su resección puede constituir una urgencia en los casos en los que causa una obstrucción del tracto aerodigestivo superior.

- **Malformaciones de la cuarta hendidura**

Cuando estas anomalías debutan como una tiroiditis supurada, es necesario pautar tratamiento antibiótico durante al menos 4 a 8 semanas. Tras este periodo se realiza la exéresis de la lesión, que en ocasiones requiere una lobectomía e incluso una hemitiroidectomía, existiendo riesgo de lesionar el nervio recurrente.

- **Quistes tímicos[4]**

Se trata de anomalías de la tercera bolsa branquial muy poco frecuentes. Se localizan a nivel laterocervical y/o en el mediastino con predominio izquierdo. Estas lesiones no suelen infectarse. La clínica más grave que pueden ocasionar es la compresiva, en especial del esófago y de la vía respiratoria. A nivel cervical, las regiones a las que se accede quirúrgicamente son idénticas que en los quistes branquiales.

No obstante, hay que destacar la posibilidad de adherencias al eje carotídeo, a la glándula tiroides y al nervio vago, recurrente o frénico. En su parte inferior, el quiste tímico puede pasar por detrás de la clavícula y el esternón, por lo que la disección debe ser muy cuidadosa con los vasos subclavios.

La timectomía antes del año provoca disminución de población de linfocitos T sanos sin aumento de infecciones secundarias.

• LINFANGIOMAS QUÍSTICOS[5]

Los Linfangiomas Quísticos (LQ) se dividen en cérvico-parotídeos y cervicales; y a su vez, estos últimos en infrahioideos y suprahioideos.

• Cérvico-parotídeos

Tienen una extensión y un desarrollo parotídeos. En el caso en que exista infiltración de los lóbulos parotídeos, la disección del facial es mucho más difícil y a veces se ha de realizar una extirpación incompleta a fin de evitar secuelas. La complicación más frecuente es la afectación de la rama mentoniana del facial.

• Infrahioideos

Suelen ser macroquísticos y su extirpación se realiza en el neonato o en los lactantes, ocasionalmente en una situación de urgencia por compresión de la tráquea o invasión laríngea. Está indicada la punción descompresiva, la intubación e incluso la traqueotomía.

Durante la disección se ha de procurar no perforar la masa, y todas las estructuras presentes en la zona de la masa son sugestivas a dañarse: nervio espinal, eje yugulocarotídeo, vago y sus ramas, hipogloso, frénico o glosofaríngeo.

Una peculiaridad de los LQ es su conexión a la vena yugular interna o al tronco de Farabeuf.

No se deben correr riesgos funcionales, aunque se dejen implantaciones del LQ que normalmente involucionan.

El drenaje posoperatorio es no aspirativo para no favorecer una linforrea secundaria que, en caso de aparecer, es de difícil control. Si el LQ es de gran volumen, se puede originar una hipopotasemia que puede causar el éxitus del paciente.

• Suprahioideos

Suelen ser microquísticos, y en el caso de los LQ muy extensos. También provocan una grave afectación de la vía aerodigestiva, que en algunos casos es subsidiaria de traqueotomía y gastrostomía. En caso de afectación del suelo de la boca, se ha de realizar una minuciosa disección, a fin de no provocar un desgarro de la mucosa y una comunicación orocervical. La infiltración lingual ocasionalmente puede causar hemorragias de repetición y trastornos oclusivos, con una salida permanente de la lengua fuera de la cavidad oral, requiriendo incluso una glosoplastia de reducción.

• MALFORMACIONES DE LA LÍNEA MEDIA

En la línea media encontramos lesiones debidas a anomalías en la migración de la glándula tiroides (quistes del conducto tirogloso) y las anomalías de cierre (quistes dermoides, fisuras mentoesternales). Detallaremos complicaciones derivadas de la cirugía de los quistes del conducto tirogloso.

• Quistes del conducto tirogloso[6]

Las complicaciones que comentaremos son aplicando la técnica quirúrgica descrita por Sistrunk (1920), que aún hoy es la de referencia, y obviando la posibilidad de un foco carcinomatoso. La complicación más temida es el hematoma del suelo de la boca, que se manifiesta como una disnea aguda en la que la intubación es casi imposible, pudiendo ser necesaria la traqueotomía. También puede lesionarse el nervio hipogloso por la difusión de calor del bisturí monopolar durante la disección de la base de la lengua. La recidiva es la complicación más frecuente (10%), que se triplica en caso de existir sobreinfecciones.

BIBLIOGRAFÍA

1. Schroeder JW Jr, Mohyuddin N, Maddalozzo J. Branchial anomalies in the pediatric population. Otolaryngol Head Neck Surg 2007;137:289-95.
2. Nicollas R, Guelfucci B, Roman S, Triglia JM. Congenital cysts and fistulas of the neck. Int J Pediatr Otorhinolaryngol 2000;55:117-24.
3. Nicollas R, Roman S, Triglia JM. Chirurgie des malformations congénitales du cou chez l´enfant. París: Elsevier. 2006. pp. 46-480.
4. Khariwala SS, Nicollas R, Triglia JM, Garabedian EN, Marianowski R, Van Den Abbeele T, et al. Cervical presentations of thymic anomalies in children. Int J Pediatr Otorhinolaryngol 2004;68:909-14.
5. Riechelmann H, Muehlfay G, Keck T, Mattfeldt T, Rettinger G. Total, subtotal, and partial surgical removal of cervicofacial lymphangiomas. Arch Otolaryngol Head Neck Surg 1999;125:643-8.
6. Brousseau VJ, Solares CA, Xu M, Krakovitz P, Koltai PJ. Thyroglossal duct cysts: presentation and management in children versus adults. Int J Pediatr Otorhinolaryngol 2003;67:1285-90.

12. RIESGOS Y COMPLICACIONES EN LA CIRUGÍA DE REHABILITACIÓN DE LA VOZ

Borés Domènech A, Vilaseca González I

• INTRODUCCIÓN

Existen muchas patologías que afectan la voz y generan disfonías o afonías. Cada una de ellas tiene una etiopatogenia, un tratamiento y una repercusión en la voz diferente. El tratamiento de estos trastornos se fundamenta en tres apartados: el tratamiento médico, la logopedia y la cirugía.

El tratamiento quirúrgico ha tenido en los últimos años un notable progreso, derivado de una mejor seguridad en el diagnóstico y de un mayor conocimiento de la fisiopatología vocal. Tanto es así que nace el concepto de la fonocirugía, disciplina que estudia la rehabilitación de la voz desde el punto de vista quirúrgico. Entre las técnicas quirúrgicas que mejoran o modifican la emisión vocal, podemos distinguir las que se realizan por vía transoral mediante la laringoscopia directa de suspensión y las cirugías del esqueleto laríngeo. Nosotros nos centraremos en los diferentes tipos de cirugía y los riesgos y complicaciones que conllevan cada una de ellas.

• RIESGOS Y COMPLICACIONES GENERALES DERIVADOS DE LA REALIZACIÓN DE UNA LARINGOSCOPIA DIRECTA

• Dificultades y consideraciones anestésicas

En la población general, la incidencia de dificultades en la intubación oscila entre el 0,5 y el 2%. En la cirugía otorrinolaringológica, ésta llega al 8-10%, alcanzando hasta a un 28% de los pacientes cuando se trata de tumores.[1]

Los parámetros que más influyen en la intubación difícil son: un Mallampati III-IV, una distancia entre tiroides y mentón <6,5 cm, la apertura bucal <4 cm, un índice de masa corporal >30, la retrognatia esquelética, dentición patológica, movilidad del cuello limitada (<90º) y la presencia de tumoraciones supraglóticas.

La predicción de las dificultades de intubación constituye parte importante de la evaluación preanestésica del paciente que va a ser sometido a una microcirugía laríngea, y reduce la morbimortalidad asociada a esta situación clínica. Para ello se han desarrollado distintas escalas[1-2] específicamente diseñadas sobre series de pacientes con alteraciones laríngeas.

El modo en que se administra la anestesia también puede influir en las complicaciones esperables. En un reciente estudio sobre 1.093 microlaringoscopias se analizaron los riesgos de distintas estrategias de ventilación: Intubación Orotraqueal con Ventilación Mecánica (IOVM), Apnea-Ventilación Intermitente (AVI), Ventilación Transtraqueal con Jet (VTTJ) y Ventilación Transoral con Jet (VTOJ).[3] No se evidenciaron complicaciones en el grupo de pacientes bajo IOVM, cinco pacientes (1,4%) presentaron laringoespasmo en el grupo de AVI, ocho pacientes (1,7%) presentaron complicaciones bajo VTOJ y en el grupo de pacientes bajo VTTJ el porcentaje de complicaciones llegó al 7,5%, siendo mayores en tres de ellos.

• Dificultades de exposición de la glotis

Para introducir bien el laringoscopio, el paciente tiene que estar relajado. El tubo de intubación debe ser el de menor

diámetro posible con el que el paciente tenga una correcta ventilación. En ocasiones es difícil ver la glotis completamente, especialmente la comisura anterior. Muchos autores describen que la visualización es mejor con la hiperextensión del cuello; sin embargo, en nuestra experiencia muchas veces es mejor elevar el cabezal y flexionar ligeramente la cabeza. La compresión cervical anterior externa mediante un ayudante o esparadrapo constituye una ayuda importante y facilita notablemente la visión.

• Movilización de piezas dentales

El riesgo de lesión dental asociado al acto anestésico es de aproximadamente 0,1% según la literatura,[4] riesgo al que se debe añadir un 2-3% de lesiones secundarias a la laringoscopia directa, ya sea en forma de fracturas o de dislocaciones dentales.[5] La utilización de protectores dentales supone una gran ayuda para minimizar estos riesgos.

• Parestesias linguales y alteraciones gustativas

Aunque es poco frecuente, el paciente debe ser avisado de su posibilidad. Se considera que el mecanismo es por lesión del nervio lingual. Tessema et al. analizaron el riesgo de parestesias y alteraciones gustativas tras la microlaringoscopia directa. Un 18% de pacientes presentaban alteraciones a la semana de la intervención (15% de parestesias y 3% de disgeusia).[6] Los síntomas remitieron espontáneamente sin tratamiento, persistiendo en un 4% de pacientes al mes de la intervención, y en un 1% de pacientes más allá de los tres meses. El sexo constituyó un factor de riesgo independiente de presentar los síntomas (5,6 veces más probable en las mujeres), así como el tiempo de duración de la intervención.[6]

• RIESGOS Y COMPLICACIONES DERIVADAS DE LAS DISTINTAS TÉCNICAS MICROQUIRÚRGICAS

• Sección a ras

Sirve para extirpar lesiones de borde libre de la cuerda que no estén incluidas parcial o totalmente en el espesor de la cuerda (nódulos, pólipos). Cuanto menor sea la superficie cruenta de la cuerda, menor será la posibilidad de una cicatrización anómala, que es la complicación principal de esta cirugía. La lesión debe extirparse completamente, sin dejar indentaciones en el borde libre de la cuerda y sin penetrar en el ligamento vocal (figura 1). Si la resección es bilateral y hay contacto entre las dos superficies cruentas, se pueden producir sinequias. La sinequia puede evitarse dejando 2-3 mm de mucosa íntegra en la comisura anterior.[7]

• Cordotomía

Consiste en incidir la cara superior de la cuerda vocal con disección del espacio submucoso para extirpar alguna lesión contenida en este espacio (quiste intracordal, edema de Reinke, *sulcus*). Las lesiones deben extirparse completamente, sin penetrar en el ligamento vocal y sin lesionar la mucosa vocal despegada. Esta técnica es más delicada que la anterior, puesto que estamos más cerca del ligamento vocal y existe un mayor riesgo de cicatrización anómala. La cordotomía se realiza en la cara superior de la cuerda, lateral a la lesión que queremos extirpar. Es muy útil la utilización de disectores y bisturís. La mucosa medial se sujeta con micropinzas, evitando la tensión excesiva para no desgarrarla o traumatizarla.

Figura 1.
Pequeña excavación en tercio medio de cuerda izquierda tras resección de lesión polipoide. Nótese la muesca cicatricial, que condiciona un cierre incompleto a la fonación.

Las lesiones submucosas no deben seccionarse a ras, puesto que nos dejaríamos parte de la lesión con la consiguiente recidiva, y porque quedaría una indentación con disfonía posquirúrgica. Para disminuir la inflamación producida por el procedimiento, muchos autores recomiendan la infiltración del espesor del músculo con corticoides.

Dentro de las lesiones extirpables por cordotomía, destaca por su dificultad el *sulcus vocalis.* La cirugía debe indicarse con mucha prudencia, porque la técnica es difícil y los resultados poco brillantes. Cuando se realiza, se complementa en muchas ocasiones con una técnica de aumento de volumen de la cuerda vocal, habitualmente con infiltración de grasa autóloga en el espesor del músculo.

- **Infiltración de materiales (grasa autóloga, colágeno, Gelfoam®, hidroxiapatita y otros materiales con carácter experimental) en la cuerda vocal**

Consiste en la inyección de algún material en el espesor muscular o en el espacio submucoso de la cuerda vocal, con el fin de corregir defectos de cierre (parálisis, presbifonía, *sulcus*). También se puede emplear para liberar la mucosa de cicatrizaciones anómalas, pero con resultados limitados. Se realiza habitualmente mediante anestesia general y laringoscopia directa, aunque últimamente se están incrementando los procedimientos que se realizan por vía transcervical bajo anestesia local y control fibroendoscópico.

El riesgo más importante de esta cirugía es la no mejoría del paciente, ya que son técnicas que requieren curvas de aprendizaje largas y, sobre todo, indicaciones precisas. Entre las indicaciones de la inyección se describen las paresias y parálisis laríngeas, la atrofia vocal (presbifonía, enf. de Parkinson, *sulcus vocalis*) y la microaspiración después de resecciones laríngeas parciales o defectos posintubación.

La infiltración es útil si el gap es pequeño (<2 mm), las cuerdas vocales mantienen su elasticidad o cuando se requiera el aumento específico del borde de la cuerda vocal.

En general, debe evitarse la inyección cuando ambas cuerdas estén rígidas (posradioterapia, por ejemplo) o cuando el gap es posterior o amplio (>2 mm), porque los resultados en estas circunstancias son insuficientes.

Es muy importante una buena penetración de la aguja en el sitio exacto y una adecuada precisión al presionar el émbolo de la jeringa. Igualmente, para la mayor parte de sustancias es necesaria una sobreinyección.

Respecto al material utilizado, ninguno se ha mostrado ideal para corregir un defecto glótico de forma permanente. La mayor parte de las sustancias son temporales o semipermanentes. Entre las sustancias permanentes está el teflón, utilizado durante décadas y contraindicado actualmente por el elevado riesgo de migración y producción de granulomas[8] (figura 2). Respecto a la hidroxiapatita cálcica y el ácido hialurónico, no hay estudios a largo plazo. Entre las sustancias no permanentes destacan el colágeno (bovino y humano), la dermis micronizada humana y la grasa autóloga. En la tabla 1 se detallan las ventajas y los inconvenientes de cada una de las sustancias más utilizadas.

El colágeno bovino se ha utilizado ampliamente como material de inyección; sin embargo, un 3% de la pobla-

Figura 2.
Abombamiento submucoso y fibrosis cicatricial de la cuerda vocal derecha provocado por un granuloma de teflón.

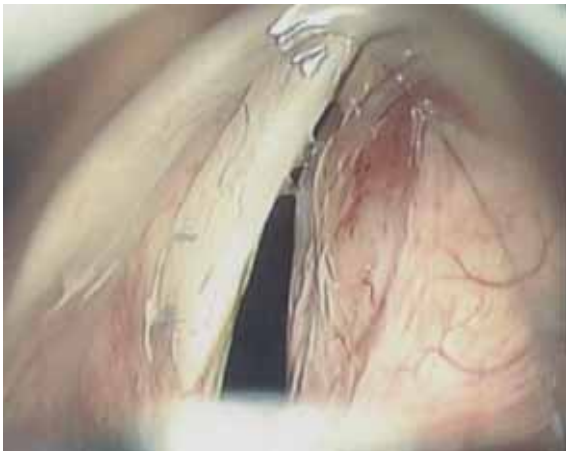

Tabla 1. Ventajas e inconvenientes de los distintos materiales utilizados para infiltración intracordal

Material	Ventajas	Desventajas
Gelfoam®	• No reactivo • Se reabsorbe completamente	• Duración: 6-8 semanas
Grasa autóloga	• Propiedades viscoelásticas adecuadas	• Precisa sitio donante • Preparación algo compleja • Reabsorción impredecible
Fascia autóloga	• No hipersensibilidad • No requiere sobreinyección	• Requiere sitio donante • Preparación e inyección difíciles • Reabsorción impredecible
Colágeno bovino	• Propiedades viscoelásticas adecuadas • Larga duración • Puede suavizar cicatrices	• Reacciones por hipersensibilidad • Precisa test cutáneo previo (cuatro semanas)
Colágeno humano autólogo	• Propiedades viscoelásticas adecuadas • Puede suavizar cicatrices	• Precisa tejido donante • Procesamiento largo • Caro
Colágeno de dermis humana	• No hipersensibilidad • Buenas propiedades viscoelásticas • Puede suavizar cicatriz	• Caro • Transmisión hipotética de enfermedades
Teflón	• Permanente	• Reacción inmune impredecible con formación de granulomas, • Migración del implante • NO RECOMENDADO
Hidroxiapatita cálcica	• Semi-permanente? • Aplicable a través de aguja pequeña	• No hay datos sobre propiedades viscoelásticas • No hay resultados a largo plazo

ción presenta hipersensibilidad a la sustancia.[9] Por ello, debería realizarse un test cutáneo previo antes de la aplicación laríngea. La reacción de hipersensibilidad va desde picor y eritema hasta la induración masiva del tejido. Remacle alerta del riesgo de aparición de depósitos de colágeno con presencia de edema y rigidez secundaria en las inyecciones superficiales.[10]

Un test cutáneo negativo no descarta definitivamente la sensibilización.

La inyección de grasa ha mostrado gran variabilidad en los resultados. Contribuyen a esta variabilidad el volumen inyectado (0,4-1,8 cc), la forma de preparación de la grasa, factores propios del paciente y el curso natural de la enfermedad. Se recomienda en general la inyección bilateral. Las complicaciones son escasas y aparecen habitualmente o por un exceso del material inyectado o por la inyección de material demasiado superficial, provocando un defecto de la cuerda vocal.[11] Entre las complicaciones se ha descrito el abombamiento con edema prolongado (>3 semanas) en casos de gran sobreinyección y la aparición de algún granuloma en el sitio de inyección.[12]

La inyección de dermis micronizada se ha extendido enormemente en EE. UU. por su biocompatibilidad, duración intermedia y la comodidad de preparación respecto a la grasa. La inyección se realiza en el espesor del músculo, lateral al ligamento vocal, sobreinyectando un

30-50%. No se han descrito en la mayor parte de publicaciones complicaciones relevantes, desapareciendo los casos de rechazo por mecanismos inmunoalérgicos previamente observados en las inyecciones de colágeno.

- **Cirugía del esqueleto laríngeo. Tiroplastia de medialización con o sin aducción aritenoidea**

Llamamos «tiroplastia de medialización» a la técnica quirúrgica que tiene como objetivo desplazar hasta la línea media la cuerda vocal mediante la introducción de implantes (silicona, Goretex®, cartílago, etc.) entre la pared interna del cartílago tiroides y su pericondrio interno. Hay cuatro tipos diferentes de tiroplastias (I, II, III, IV), y las más empleadas son la I (ventana en cartílago tiroides para medializar la cuerda) y la IV (aproximación anterior de los cartílagos cricoides y tiroides con el fin de alargar las cuerdas y hacer más aguda la voz). Nos referiremos en todo momento a la tiroplastia tipo I.

La técnica de aducción aritenoidea habitualmente complementa a la tiroplastia tipo I y se indica en aquellos casos de defecto posterior muy amplio, y cuando la cuerda paralizada está más alta que la del lado sano.[13] Es una técnica dificultosa, requiere un manejo muy meticuloso por parte del cirujano, y habitualmente conlleva un mayor porcentaje de complicaciones que la tiroplastia de medialización sola.

La tiroplastia tipo I se realiza habitualmente bajo anestesia local y sedación, para que el paciente pueda hablar durante la intervención, lo que permite reajustar la prótesis intraoperatoriamente. El abordaje es externo, realizándose una incisión lateral del cuello, localizando el ala del cartílago tiroides y realizando una ventana tiroidea. A través del espacio virtual entre la cara interna del cartílago y el pericondrio interno se coloca el implante que hayamos decidido previamente. La valoración preoperatoria mediante test de compresión manual de la laringe permite identificar aquellos pacientes en los que la tiroplastia tendrá éxito.[14]

Las complicaciones oscilan ente el 2,5 y el 76% según las series,[15] siendo la más frecuente el edema ligero de la cuerda vocal, seguido del movimiento o la migración del implante, que conlleva una voz subóptima.[14] También se ha descrito un empeoramiento de la voz tras la cirugía o la extrusión de la prótesis hacia la luz laríngea en un 1% de los pacientes aproximadamente.[16] Más raras son la pericondritis, la infección de la herida quirúrgica o la cicatriz antiestética y dolorosa.

Entre los riesgos y las complicaciones destaca por su gravedad la aparición de disnea precoz, que puede requerir una reintervención o la necesidad de traqueotomía.

En un amplio estudio realizado en EE. UU. un 13,8% de los cirujanos referían haber tenido algún grado de compromiso respiratorio tras la realización de una tiroplastia de medialización con aducción aritenoidea, siendo del 9,5% en los casos en los que se realizaba únicamente la tiroplastia.[16]

La necesidad de actuación por disnea secundaria a tiroplastia fue del 3,3%, incluyendo en este porcentaje los casos de ingreso para observación estricta, traqueotomía, liberación de sutura aritenoidea y extracción del implante.

BIBLIOGRAFÍA

1. Ayuso MA, Sala X, Luis M, Carbó JM. Predicting difficult orotracheal intubation in pharyngolaryngeal disease: preliminary results of a composite index. Can J Anesth 2003;50:81-5.
2. Roh JL, Lee YW. Prediction of difficult laryngeal exposure in patients undergoing microlaryngoscopy. Ann Otol Rhinol Laryngol 2005;114:614-20.
3. Jaquet Y, Monnier P, Van Melle G, Ravussin P, Span DR, Cholet-Rivier M. Complications of different ventilation strategies in endoscopic laryngeal surgery. A 10-year review. Anesthesiology 2006;104:52-9.
4. Newland MC, Ellis SJ, Peters KR, Simonson JA, Durham

TH, Ullrich FA, et al. Dental injury associated with anestesia: a report of 161,687 anesthetics given over 14 years. J Clin Anesth 2007;19:339-45.
5. Muller A, Verges L, Schleier P, Wohlfarth M, Gottschall R. The incidence of microlaryngoscopy associated complications. HNO 2002;50:1057-61.
6. Tessema B, Sulica L, Yu GP, Sessions RB. Tongue paresthesia and dysgeusia following operative microlaryngoscopy. Ann Otol Rhinol Laryngol 2006;115:18-2.
7. Cobeta-Marco I, Mico-Martín A, Vegas-Miguel A. Fonomicrocirugía. En: García Tapia R, Cobeta I. Diagnóstico y tratamiento de los trastornos de la voz. Madrid: Editorial Garsi; 1996. pp. 299-312.
8. Dedo HH. Injection and removal of Teflon for unilateral vocal cord paralysis. Ann Otol Rhinol Laryngol 1992;101:81-6.
9. Andersson TD, Sataloff RT. Complications of collagen injection of the vocal fold: report of several inusoual cases and review of the literature. J Voice 2004;18:392-7.
10. Remacle M, Marbaix E, Hamoir M, Bertrand B, van der Eeckhaut J. Correction of glottic insufficiency by collagen injection. Ann Otol Rhinol Laryngol 1990;99:438-44.
11. Quesada JL, García-Tapia Urrutia R. Técnicas de inyección en la cuerda vocal. En: García Tapia R, Cobeta I. Diagnóstico y tratamiento de los trastornos de la voz. Madrid: Editorial Garsi; 1996. pp. 332-8.
12. Anticaglia JR, Hawkshaw M, Sataloff RT. Too much fat, a rare complication of injection medialization laryngoplasty: a case report. J Voice 2005;19:296-9.
13. Cobeta-Marco I, Guerrero-Ríos J. Tiroplastia. En: García Tapia R, Cobeta I. Diagnóstico y tratamiento de los trastornos de la voz. Madrid: Editorial Garsi; 1996. 313-22.
14. Nuñez F, Suárez C, Llorente JL, Rodrigo JP, del Campo A, López A. Preoperative evaluation in thyroplasty: the laryngeal lateral compression. Acta Otorrinolaryngol Esp 2001;52:47-51.
15. Abraham MT, Gonen M, Kraus DH. Complications of type I thyroplasty and arytenoid adduction. Laryngoscope 2001;111:1322-9.
16. Rosen CA. Complications of phonosurgery: results of a national survey. Laryngoscope 1998;108:1697-703.

V • RIESGOS, COMPLICACIONES Y SECUELAS EN CIRUGÍA PLÁSTICA FACIAL

Editor: Manuel Tomás Barberán

1. COMPLICACIONES DE LA RINOPLASTIA

Sarandeses García A, Chao Vieites J

• INTRODUCCIÓN

La rinoplastia constituye para muchos cirujanos la intervención más difícil de la plástica facial.[1,2] Exige un conocimiento amplio de la anatomía tridimensional de la nariz, así como el manejo de una serie de refinamientos técnicos que nos permitan resolver los retos que nos plantea cada intervención. Como rinólogos, hemos de tener siempre presente que, además de conseguir un resultado estético adecuado, debemos garantizar una correcta función nasal. El primer paso para minimizar la aparición de complicaciones en una rinoplastia consiste en realizar un exhaustivo y acertado examen preoperatorio. El objetivo de éste debe ser verificar las deformidades presentes y las características de la piel nasal, y planificar la intervención que vamos a realizar (vía de abordaje y técnicas a emplear).[2,3]

• EPIDEMIOLOGÍA

Las cifras referentes a la incidencia de complicaciones en la rinoplastia difieren en función de las fuentes consultadas. Gil-Carcedo,[4] revisando la literatura, encuentra que la incidencia de complicaciones tras una rinoplastia varía entre un 5 y un 28%. Becker,[3] así como otros autores[1,5] cifran dicha incidencia entre un 8 y un 15%. Nassif,[2] por su parte, revela que la incidencia de obstrucción nasal tras una rinoplastia primaria alcanza el 10% de los casos.

• CLASIFICACIÓN

En el presente capítulo hemos tratado de hacer una clasificación, orientándola hacia lo que nos parece más relevante desde el punto de vista de esta obra, es decir, hacia las complicaciones quirúrgicas y los malos resultados estéticos y funcionales. En la tabla 1 mostramos a modo de esquema esta clasificación.

• Complicaciones infeccioso-inflamatorias

• Locales

Las infecciones locales pueden producir abscesos o celulitis en la piel nasal, vestíbulo, septo y columela (figura 1).

• Oftalmológicas

La presencia de complicaciones menores en el territorio orbitario es frecuente tras la realización de una rinoplastia.

Tabla 1. Clasificación de las complicaciones de la Rinoplastia

1) **Infeccioso-inflamatorias**
- Locales
  - Absceso
  - Celulitis
  - Granuloma
- Oftalmológicas
  - Hematoma periorbitario
  - Celulitis periorbitaria
  - Celulitis orbitaria
  - Ceguera postrinoplastia
  - Alteración del sistema lacrimal
- Intracraneales
  - Meningitis
  - Absceso cerebral
- Sistémicas
  - Shock séptico

2) **Hemorrágicas**

3) **Malos resultados estético-funcionales**
- Pico de Cotorra
- Nariz pinzada
- Protuberancia (bossa)
- Retracción alar
- Nariz en silla de montar
  - Ptosis de la punta
- Irregularidades del dorso
- Perforación septal

Figura 1. Absceso de dorso nasal.

Así, podemos encontrarnos con equimosis y edema periorbitario y palpebral (figura 2). En estos casos, la aplicación de tratamientos médicos (hielo, corticoides sistémicos, árnica) soluciona el problema en la gran mayoría de casos.

- **Sistémicas**

Shock séptico.

Figura 2. Hematoma parpebral.

- **Malos resultados estético-funcionales**

Desde nuestro punto de vista como cirujanos, las complicaciones que encuadramos en este epígrafe son las más importantes por su frecuencia y porque, con una evaluación preoperatoria adecuada y una buena técnica, son potencialmente evitables. A continuación revisaremos las complicaciones más habituales, haciendo hincapié en por qué se producen, cómo evitarlas y la forma de resolverlas cuando se nos presenten.

Siempre debemos tener presente que en la rinoplastia «menos es más», es decir, debemos evitar las resecciones excesivas y las maniobras traumáticas.

- **Deformidad en pico de cotorra *(pollybeak)* (figuras de 3 a 6)**

El pico de cotorra se define como el aumento o relleno de la suprapunta, perdiéndose la relación normal punta-suprapunta.[3,5,6] Esta deformidad puede tener su origen en diversas causas:

- Resección excesiva de un caballete óseo.
- Resección escasa del dorso cartilaginoso.
- Cicatrización excesiva en la suprapunta.
- Pérdida de soporte de la punta.
- Formación de un espacio muerto a nivel de la suprapunta.

Es importante reconocer cada una de estas causas, ya que nos obliga a realizar un tratamiento diferente en cada una de ellas. Los pacientes con una piel nasal gruesa presentan

Figuras 3 y 4. Pico de loro.

mayor riesgo de cicatrización excesiva y, por tanto, de desarrollar esta deformidad.

En cuanto al tratamiento, éste va a depender de la causa que haya motivado la deformidad. En caso de que exista una cicatrización excesiva, intentaremos, como primera medida, las inyecciones locales de esteroides (triamcinolona) en el posoperatorio inmediato, antes de realizar cualquier maniobra quirúrgica. Si esta medida ha fracasado, pasaremos a la revisión quirúrgica, consistente en la resección del tejido cicatricial. En pacientes de piel gruesa, se colocará, además, un injerto en la parte superior del dorso. Cuando la causa subyacente es una resección deficitaria del dorso cartilaginoso, debemos completar dicha resección y colocar un puntal en la columela para asegurar el soporte de la punta y proyectarla. Si estamos ante un caso de resección ósea excesiva, debemos colocar un injerto para aumentar el dorso óseo. En los casos donde identifiquemos una pérdida de soporte de la punta, la colocación de un puntal en la columela nos ayudará a resolver el problema.[3,5,6]

- Nariz pinzada *(pinching nose)* (figura 7)

La causa que subyace a esta deformidad es una excesiva resección de las cruras laterales de los cartílagos alares.

Además de la deformidad estética existente, se produce un colapso de la válvula nasal externa, dando lugar a una obstrucción nasal, visible claramente en inspiración forzada.[5]

Figuras 5 y 6. Pico de loro intervenido.

Una actitud conservadora a la hora de realizar una resección cefálica de las cruras laterales nos permitirá reducir el riesgo de sufrir esta complicación. Esta observación debe tenerse especialmente en cuenta en casos de cartílagos blandos y débiles.

La solución de este defecto consiste en la colocación de injertos de cartílago en la zona de resección previa. Los injertos utilizados se denominan «injertos en listón alar» (*alar batten grafts*) y se obtienen preferiblemente de cartílago auricular procedente de la concha, si bien también podemos utilizar cartílago septal.

- Retracción alar o pérdida de la relación columelo-alar

Esta deformidad está causada por una excesiva resección de la crura lateral del cartílago alar y de la piel del vestíbulo.

La formación de tejido cicatricial en el vacío causado por la resección tracciona cranealmente el borde del ala. Clínicamente se aprecia una excesiva exposición de la columela en la visión lateral. Las técnicas en las que se realiza una interrupción vertical del cartílago alar predisponen a esta deformidad.

Figura 7. Nariz pinzada.

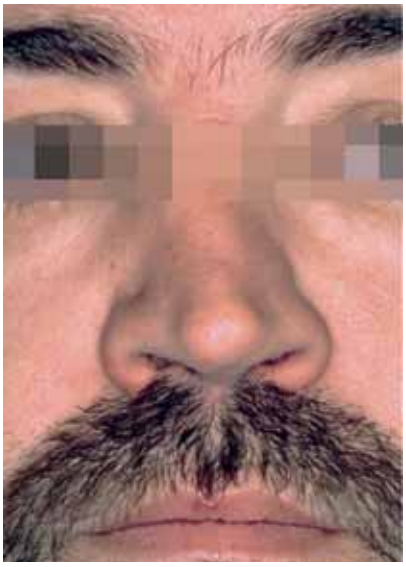

Si no se extirpa la piel del vestíbulo y se mantiene indemne de forma vertical el cartílago alar, prevenimos la retracción del ala. El empleo de técnicas conservadoras (resección limitada y reorientación) ha disminuido la incidencia de esta complicación.[6]

El tratamiento de la retracción alar consiste en la colocación de injertos mixtos de piel y cartílago auricular del pabellón contralateral, preferentemente de la concha o de la cimba.[2,3]

- **Protuberancia (*bossa*) (figura 8)**

Consiste en la formación de protuberancias sobre la región domal de los cartílagos alares. Los pacientes con piel nasal fina y cartílagos fuertes, y aquéllos con una punta nasal bífida presentan un riesgo mayor de sufrir esta complicación.

Una resección excesiva de la *Crus lateralis* y el fracaso en la eliminación de un espacio interdomal excesivo también contribuyen a la formación de protuberancias.[3]

Figura 8. *Bossa.*

- **Nariz en silla de montar (figuras de 9 a 14)**

Esta deformidad consiste en una pérdida del soporte de la bóveda nasal, con el consiguiente colapso.

La causa más habitual es una resección exagerada del septo nasal, sin preservación de un fragmento en L suficiente para dar soporte al dorso nasal.

Generalmente, se recomienda preservar un fragmento septal de unos 15 mm para prevenir la aparición de esta complicación.[3] La resección excesiva de una giba del dorso nasal también puede causar una nariz en silla de montar, pero si se mantiene un soporte septal adecuado, su gravedad es menor y su solución más sencilla.[7]

La solución de este problema pasa por el uso de injertos. En casos de deformidades leves o moderadas, conseguiremos buenos resultados con cartílago septal o auricular dispuestos en láminas. Deformidades agudas exigen el uso de injertos de cartílago costal o injertos óseos. Otra opción terapéutica es el uso de materiales aloplásticos (Gore-tex®, Medpor®, etc.), que pueden presentar riesgo de extrusión y rechazo, aunque en nuestra experiencia hemos obtenido buenos resultados con Gore-tex®.[8] Sin embargo, nosotros seguimos prefiriendo el cartílago autólogo.

- **Ptosis de la punta (figuras de 15 a 18)**

En una rinoplastia se pueden alterar los mecanismos de soporte de la punta, lo que puede ocasionar la caída de la punta nasal y la pérdida del ángulo nasolabial si no realizamos las maniobras adecuadas.

Figuras 9, 10 y 11. Nariz en silla de montar.

Figuras 12, 13 y 14. Nariz en silla de montar operada.

La caída de la punta nasal puede ser ocasionada por: resecciones excesivas de cartílagos, reducción del ángulo anterior del septo, resección de la espina nasal anterior y/o realización de incisión transfixiante.[6]

La corrección de esta complicación se basa en reforzar los mecanismos de soporte de la punta. La colocación de injertos (puntales, escudo) nos permiten definir la punta y mejorar su proyección.

- Perforación septal (figuras de la 19 a la 21)

La cirugía septopiramidal constituye una de las causas más frecuentes de perforación septal.

Figuras 15 y 16. Ptosis de la punta.

Figuras 17 y 18. Ptosis de la punta operada.

Figura 19. Perforación septal.

Figura 20. Perforación septal.

Figura 21. Perforación septal.

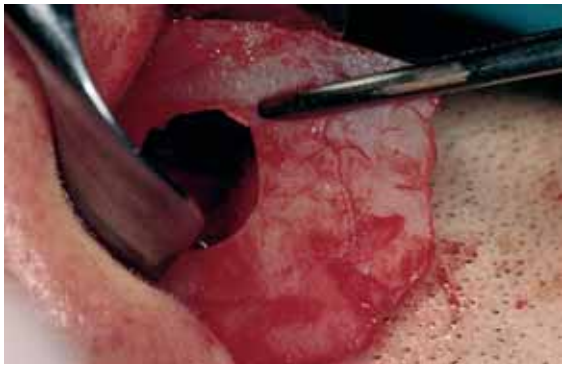

El tratamiento en este caso es quirúrgico y está en función del tamaño y la localización. En nuestro caso, solemos emplear la técnica de extracción-reposición del cartílago cuadrangular en sentido inverso diseñada por Sulsenti.[9] Esta técnica consiste en realizar un abordaje de Cottle, creando los cuatro túneles. Posteriormente, debemos alcanzar el borde posterior del septo cartilaginoso, y lateralmente la inserción del cornete inferior. A nivel de la perforación, es preferible incidir la mucosa con bisturí para evitar traumatizarla y facilitar la posterior sutura. Tras unir los túneles y realizar una condrotomía posterior y otra superior, extraeremos el cartílago cuadrangular. A continuación suturaremos la perforación mucosa y colocaremos el cartílago de forma inversa a su posición primitiva. Con un punto a través de incisión hemitransfixiante, fijaremos el cartílago en su parte anterior. Finalmente, realizaremos la sutura de la incisión hemitransfixiante y el taponamiento.

BIBLIOGRAFÍA

1. Kim DW, López MA, Toriumi DM. Revision Rhinoplasty. En: Cummings M (ed.) Cummings Otolaryngology Head and Neck Surgery. Fourth edition. Vol II. Mosby; 2005. pp. 1115-35.
2. Nassif PS. Male Revision Rhinoplasty: Pearls and surgical Techniques. Facial Plast Surg 2005;21:250-70.
3. Becker DG, Becker SS. Reducing Complications in Rhinoplasty. Otolaryngol Clin N Am 2006;39:475-92.
4. Gil-Carcedo LM, Gil-Carcedo E, Vallejo LA, Sarandeses A, Abascal A, Trinidad J. Complicaciones en las Rinoplastias. En: A Sarandeses García y JM Fabra Llopis (eds.) Cirugía Funcional y Estética de la Nariz. Ponencia Oficial de la SEORL. Madrid: Tf. Artes Gráficas; 2002. pp. 436-82.
5. Kamer FM, Pieper PG. Revision Rhinoplasty. En: BJ Bailey (ed.) Head and Neck Surgery-Otolaryngology. Vol II. Fourth Edition. Lippincott-Raven; 2006.
6. Sarandeses A, Trinidad J, Fernández M, Suárez T. Septoplastia y Rinoplastia de Revisión. En: A Sarandeses García y JM Fabra Llopis (eds.). Cirugía Funcional y Estética de la Nariz. Ponencia Oficial de la SEORL Madrid: Tf. Artes Gráficas; 2002. pp. 484-519.
7. Murat I. New and Detailed Classification of Saddle Nose Deformities: Step-by-step Surgical Approach Using the Current Techniques for Each Group. Aesthetic Plast Surg 2007;21.
8. Sarandeses A, López M, Palma P. The use of polytetrafluoroetileno for nasal augmentation. Face 2000;6:229-34.
9. Sarandeses A, Sulsenti G, López M, Martínez J. Septal perforations closure utilizing the backwards extraction-reposition of the quadrangular cartilage. J Laryngol Otol 1999;113:721-24.

2. COMPLICACIONES EN LA OTOPLASTIA

Tomás Barberán M

• INTRODUCCIÓN

Sobre el pabellón auricular se realizan distintas cirugías con una finalidad estética, que va desde el cierre de los orificios desgarrados, la disminución de los lóbulos, el tratamiento de las orejas de soplillo y la reconstrucción de los distintos tipos de microtias. También podemos asistir a distintas complicaciones por distintos procedimientos habitualmente no realizados en el ámbito médico, pero con una finalidad estética, como son los *piercings*. En el presente capítulo nos limitaremos a las complicaciones del procedimiento que con más frecuencia se realiza sobre los pabellones auriculares, la otoplastia.[1,2]

Para facilitar su manejo, las complicaciones se han clasificado en complicaciones precoces y complicaciones tardías[4,11] (tabla 1).

• COMPLICACIONES PRECOCES

• Infección

La infección (3,6%)[4] puede interesar a la piel o al cartílago, condritis (figura 1), o a ambos. La importancia por las secuelas a las que puede dar lugar es muy distinta, siendo la condritis una de las complicaciones más temibles[1] al poder desaparecer el mismo pabellón.

Tabla 1. Complicaciones en las otoplastias[3-5]

Complicaciones precoces		
Tipo	**Incidencia**	**Tratamiento**
Infección, condritis	3-4%	Antibióticos/drenaje
Hemorragia, hematoma	1,8-2%	Hemostasia/drenaje
Dolor, hipersensibilidad		Analgésicos, Corticoides
Necrosis cutánea, decúbito		Corrección vendaje
Complicaciones tardías		
Tipo	**Incidencia**	**Tratamiento**
Dolor, hipersensibilidad	3,3-5%	Desaparece espontáneamente
Recidiva	3-13%	Reintervención
Asimetría		
Estenosis del poro acústico		Refección cartílago concha
Sobrecorrección		Injertos cutáneos
Pabellones en teléfono		Injertos cutáneos
Extrusión de suturas	9,9%	Extracción
Queloide	1,8%	Corticoides/refección

Figura 1. Condritis.

La infección de la piel tras distintos procedimientos es infrecuente, pero conlleva riesgos de una evolución inadecuada que afecta al cartílago. La infección de la piel en forma de impétigo o erisipela no supone una complicación grave, siendo fácil de evitar utilizando una adecuada asepsia durante nuestros procedimientos. El simple tratamiento con antibióticos que cubran estafilococos y estreptococos, unido a la limpieza de las costras que se puedan producir y la utilización de pomadas antibióticas, suele ser suficiente.[6]

La condritis

Esta infección del cartílago, es una complicación importante que puede conducir a la desaparición del esqueleto cartilaginoso y a la pérdida de forma del pabellón; ésta exigirá, en un momento posterior, la difícil reconstrucción de parte o la totalidad del pabellón afectado. El cartílago es un tejido braditrófico con muy mala vascularización, lo que hace que sean difíciles de tratar una vez iniciada la infección, al no poder llegar los antibióticos por vía circulatoria. Es fundamental la profilaxis antibiótica siempre que se trabaje sobre el cartílago, así como el ingreso y tratamiento con antibióticos por vía parenteral siempre y el cuando se presente un cuadro. Tras el procedimiento, el pabellón se encuentra cubierto por un vendaje que oculta en cierta manera lo que está sucediendo.

Es adecuado descubrir el pabellón con cierta frecuencia, especialmente si el paciente presenta mucho dolor o fiebre.

Es adecuado drenar los abscesos encontrados en la intención de preservar la mayor parte del cartílago.[7] El vendaje acolchado debe realizarse de manera sistemática en la idea de que su finalidad es la de proteger el pabellón, y en ningún caso corregir la forma o la posición de la oreja, que se debe conseguir con la técnica quirúrgica adecuada.

Hematoma. Hemorragia

Suele ser una complicación banal en la mayoría de los casos, pero que enlentece la recuperación del paciente. Los cuadros más marcados no son muy frecuentes (1,5%).[4] Suelen presentarse en la concha, tras haber disecado piel y pericondrio, y conllevan el riesgo de comprometer la vascularización del cartílago. Para evitarlo, es inteligente realizar una correcta hemostasia, así como dejar o realizar alguna incisión por donde pueda drenar (nosotros realizamos una pequeña incisión anterior a nivel del poro acústico externo, en la unión del CAE y la concha).

También resulta útil realizar una ligera presión con gasa vaselinada al realizar el vendaje que evite su desarrollo.

Una vez constituido, si es pequeño, se puede mantener sin drenarse, utilizando una cobertura antibiótica que impida su sobreinfección, así como la utilización de gelatinas con heparina, que facilitan su pronta resolución. Si es muy marcado, se deberá drenar para acelerar el proceso de recuperación.

Dolor

La otoplastia es un procedimiento que conlleva cierto dolor, que se limita con un vendaje no compresivo y correctamente acolchado, y que se trata con analgésicos habituales y corticoides.[8]

Si el dolor es marcado, conviene retirar el vendaje y rehacerlo.

Con frecuencia se aprecia que la sangre ha endurecido las gasas utilizadas para vendar el pabellón, siendo dolorosa la presión ejercida. No obstante, un porcentaje de pacientes se quejan de dolor o alteraciones de la sensibilidad pasado el año de la intervención, por lo que también se considera una complicación tardía.

• Decúbitos

Son consecuencia de la presión indebida sobre un tejido recientemente manipulado y comprometido en su vascularización.

Para evitarlos, debemos realizar un almohadillado con gasa vaselinada y algodón con suficiente volumen para servir como protección, al tiempo que debemos intentar no dormir sobre ese lado, lo que no es nada fácil en niños.

Los vendajes muy apretados comprometen la vascularización ya precaria del pabellón intervenido. El dolor es la mejor señal de alarma.[9]

• Necrosis de la piel

Es muy infrecuente, siempre y cuando no se realicen grandes despegamientos o compresión excesiva sobre el pabellón con el vendaje. La importante vascularización de las orejas hace que esta complicación sea excepcional en las otoplastias; no así en el manejo de las microtias. A pesar de su escasa frecuencia, sus consecuencias son graves, por lo que debemos realizar todo lo posible para evitarlas, habiéndose recomendado[7] la revisión diaria del vendaje, deshaciéndolo y rehaciéndolo para valorar el estado de la piel. Nosotros no lo hacemos, y sólo retiramos el vendaje en caso de dolor marcado o fiebre.[8] No así en el caso de microtias, donde la piel se encuentra mucho más comprometida por el amplio despegamiento y la presión a la que se ve sometida por el esqueleto de cartílago introducido debajo de la piel.

Figura 2. Extrusión de suturas en paciente en la que se ha realizado etibone, que debió ser extraído y sustituido por otra sutura.

• COMPLICACIONES TARDÍAS

• Dolor, hipersensibilidad

Suele corregirse con el tiempo, a lo largo de los 6-12 meses, pudiendo presentarse hasta en el 3,3%[4] de los casos. En un estudio con una encuesta postal, se muestra que hasta un 5% de los niños presentan dolor al tocar los pabellones más de dos años después de su intervención,[3] lo que muestra que su incidencia es mayor que la que se había pensado con anterioridad. No sabemos cómo evitarlo o tratarlo.

• Extrusión de suturas

No es rara la extrusión de suturas (9,9%[4]), especialmente las de material no reabsorbible[9] (figura 2). A veces se manifiesta como una supuración continuada en un punto concreto de la piel. En sí no tienen especial importancia si no fuera por la posibilidad de desencadenar una condritis, así como desaparecer su efecto corrector y favorecer la separación de unas orejas en asa, especialmente si no hemos hecho de manera completa las maniobras para disminuir la memoria elástica del cartílago. Cuando se hace visible un extremo de la sutura, debemos recortar dicho extremo, utilizar una pomada antibiótica y con alguna frecuencia proceder a su extracción, que suele realizarse sin demasiada dificultad.

- **Irregularidades en contorno y superficie**

Los distintos mecanismos por los que intentamos que desaparezca la «memoria» del cartílago que intentamos doblar deben evitar la deformación de la cara anterior.

Cuando realizamos incisiones por la cara posterior, debemos evitar sobrepasar el pericondrio anterior, y si se sobrepasa, se debe intentar compensar realizando distintas incisiones paralelas que permitan camuflarlo.

En otras ocasiones, como consecuencia de la recreación de un pliegue del antehélix muy marcado, obtenemos un resultado antiestético. La presencia de bordes muy irregulares o antinaturales (figuras 3 y 4) constituye una secuela atribuible a un defecto de técnica.

- **Asimetría**

Cualquier procedimiento sobre los pabellones auriculares debe tener en cuenta la simetría. En un formulario posoperatorio a pacientes intervenidos, hasta el 18,3% de ellos reconocen presentar alguna asimetría[3] y hasta el 4,4% reconoce que su forma es extraña. Ésta hace especial referencia a la separación del pabellón y con menor frecuencia a la altura del límite superior del pabellón y el inferior del lóbulo, así como el grado de separación del lóbulo y antehélix, ya que son especialmente evidentes en la vista frontal. Se debe ser especialmente cuidadoso en las referencias y mediciones. Ocasionalmente se deben corregir de manera posoperatoria una vez alcanzada una situación de estabilidad, entre los 4 y 6 meses posteriores a la intervención. Una corrección exagerada de los pabellones, disponiéndolos totalmente pegados a la cabeza, constituye una secuela (figura 5) que requiere una reintervención no siempre fácil que permita aportar piel libre para su corrección.

- **Cicatrización patológica**

Son raros los queloides (1,8%) en los pabellones auriculares, pero cuando se producen son muy visibles (figura 6).

Se desconoce qué medidas tomar para evitar su aparición, aunque sabemos que son más frecuentes en pacientes de piel oscura y negros, así como en pacientes jóvenes, que son los que con más frecuencia se someten a este tipo de procedimientos.

Figura 3. Pabellón intervenido en otro centro que muestra una secuela marcada como consecuencia de una técnica inadecuada. El paciente, aunque sabedor de su secuela, no deseaba su corrección.

Figura 4. Pequeña irregularidad en la porción superior del antehélix por sobrepasar la incisión el pericondrio anterior.

Una vez presentado, podemos realizar infiltraciones intralesionales de un corticoide de depósito (es doloroso, lo que dificulta su realización especialmente en niños), que se repetirá a los 15 y 30 días en función de las necesidades. Cuando aparecen sobre el lóbulo, la utilización de unos pendientes de clip que puedan realizar presión sobre el mismo son útiles, especialmente si el queloide no es muy grande y lo permite. En ciertos casos, la respuesta a la infiltración de corticoides es poco efectiva, requiriendo la resección del queloide y la utilización tópica de mitomicina C. En casos recidivantes, la radioterapia a dosis bajas podría tener una indicación, aunque nosotros no hemos tenido necesidad de utilizarla.

• Recidiva

Los pabellones en asa pueden volver a separarse tras ser intervenidos en un 2-13% de los casos,[3,5] en función de la técnica[2] y de los autores, siendo mayor en el caso de las técnicas de abrasión anterior del cartílago. Una vez que se ha producido, la necesidad de reintervenirlas depende de la voluntad del paciente y de que la separación haya sido más o menos evidente. Una técnica cuidadosa debe reducir esta posibilidad al mínimo, aunque siempre se pueden presentar.[10]

Figura 5. Queloide en un niño muy visible y que requirió su escisión y tratamiento con mitomicina C tras haber fracasado con las infiltraciones de corticoides de depósito.

Para evitarlo, debemos prestar especial atención a la disminución de la memoria del cartílago del antehélix.

Para ello, deberemos realizar las incisiones suficientes en la cara posterior o anterior del cartílago en función de la técnica utilizada para que, aunque desaparezcan las suturas utilizadas o sean extruidas, se mantenga la forma buscada. También deberemos evitar la extrusión de las suturas para lo que es importante, que queden bien cubiertas por piel, así como utilizar suturas que no produzcan mucha reacción inflamatoria. También es primordial que los nudos estén bien realizados para evitar que se suelten tras pequeños traumatismos. El número de suturas también es importante, aconsejándose un mínimo de 4[4] y 2 entre concha y mastoides, así como la utilización de agujas cilíndricas y no de corte, que cortando el cartílago impedirían su correcta fun-

Figura 6. Pabellón hipercorregido que da lugar a una cara de aspecto antinatural. Su corrección requiere aportar piel.

ción. La utilización durante un mes de una cinta para el pelo (cinta de tenis o similar) mientras se duerme evitará las tracciones indebidas mientras se constituye el tejido cicatricial, que asegurará el resultado a largo plazo. Algunos niños muy inquietos o con déficit intelectual son especialmente complicados a este respecto.

- **Estenosis de la entrada al conducto auditivo externo**

La disección de la concha, así como las suturas concha mastoides, pueden provocar el desplazamiento anterior del límite anterior del cartílago conchal, y con ello la estenosis. Se debe ser consciente durante la realización de la intervención de esta posibilidad para evitarlo. Una vez establecido, se requiere la resección del cartílago desplazado anteriormente.

- **Pabellón en teléfono**

Se trata de la consecuencia de una técnica inadecuada que no ha conseguido aproximar al cráneo el lóbulo y el borde superior del pabellón, y sí el tercio medio, dando lugar a un aspecto muy antiestético. Su corrección requiere su reintervención completando el procedimiento, que con frecuencia, requiere resecar piel de la cara posterior del lóbulo y la disposición de las correctas suturas en la porción más craneal del pabellón.

La satisfacción de los pacientes que se han sometido a una otoplastia es alta, superior al 94-95% de los casos,[3,4] considerándose el procedimiento que produce un número más alto de pacientes satisfechos entre los distintos procedimientos de plástica facial.

BIBLIOGRAFÍA

1. Jeffery SL. Complications following correction of prominent ears: an audit review of 122 cases. Br J Plast Surg 1999;52(7):588-90.
2. Mandal A, Bahia H, Ahmad T, Stewart KJ. Comparison of cartilage scoring and cartilage sparing otoplasty-A study of 203 cases. J Plast Reconstr Aesthet Surg 2006;59(11):1170-6.
3. Caouette-Laberge L, Guay N, Bortoluzzi P, Belleville C. Otoplasty: Anterior Scoring Technique and Results in 500 Cases. Plastic Reconstr Surg 2000;105(2):504-15.
4. Weerda H. Classification and surgery of auricular defects. En: Surgery of the auricle: H Weerda. Stuttgart: Georg Thieme Verlag; 2007. pp. 43-233.
5. Horlock N, Misra A, Gault DT. The postauricular fascial flap as an adjunct to Mustardé and Furnas Type Otoplasty. Plastic and reconst Surg 2001;108(6):1487-90.
6. Bulstrode NW, Huang S, Martin DL. Otoplasty by percutaneous anterior scoring. Another twist to the story: a long-term study of 114 patients. Br J Plast Surg 2003;56(2):145-9.
7. Furnas DW. Complications of surgery of the external ear. Clin Plast Surg 1990;17:305-11.
8. Elliott RA Jr. Complications in the treatment of prominent ears. Clin Plast Surg 1978;5:479-84.
9. Mustardé JC. The treatment of prominent ears by buried mattress sutures: A ten-year survey. Plast Reconstr Surg 1967;39:382-91.
10. Calder JC, Naasan A. Morbidity of otoplasty: A review of 562 consecutive cases. Br J Plast Surg 1994;47:170-7.
11. Weerda H, Siegert R. Complications in otoplastic surgery and their treatment. Facial Plast Surg 1994;10:287-93.

3. COMPLICACIONES DE LAS RITIDOPLASTIAS

Martínez Bejarra H, Guerra Fuentes R, Pinzón Navarro M

• INTRODUCCIÓN

Aunque las complicaciones serias después de una ritidoplastia son raras, cuando ocurren son muy estresantes para el paciente y el cirujano. Se debe ser honesto con el paciente y debe quedar completamente claro que se va a hacer todo el esfuerzo posible para rectificar la situación. En una serie de 3.500 ritidoplastias realizadas por Hamilton y Boswell en 37 años, utilizando tanto técnicas antiguas como recientes, se reveló que las complicaciones se presentan en el 21% de los pacientes.[1]

La complicación más común de la ritidoplastia es el hematoma, que ocurre con una frecuencia del 1 al 15% de los casos.[2]

Éstos pueden ir desde pequeñas colecciones de sangre hasta grandes hematomas expansivos que pueden poner en peligro la viabilidad de la piel (1,9-3,6%). Grover, en su serie de 1.078 ritidoplastias, identificó los factores de riesgo más significativos para el desarrollo de hematomas, calculando el riesgo relativo y su significación estadística según lo muestra en la tabla 1.

El tipo de cirugía, la presencia de enfermedad cardiopulmonar previa y la edad no son factores de riesgo para el desarrollo de hematoma.[4]

La frecuencia de la alopecia posterior a la ritidoplastia se ha hallado en aproximadamente un 8,4%.

Una alopecia permanente puede ocurrir en el 2,8% de los pacientes, siendo los pacientes con cabello fino más propensos a este tipo de pérdida, que ocurre más frecuentemente en la región temporal.[5]

La lesión del nervio auricular mayor es la complicación nerviosa más frecuente durante la ritidoplastia, y ocurre entre el 1 y el 7% de los procedimientos. La lesión del nervio occipital menor es rara.

También se puede presentar lesión de fibras motoras del nervio facial, que puede resultar en una leve paresia transitoria (lo más frecuente) o, por otro lado, con un porcentaje que va desde el 0,3 al 2,6%, una parálisis permanente. Las ramas del nervio facial que se lesionan con más frecuencia son la marginal mandibular, la temporal y la bucal.

Tabla 1. Riesgo relativo de hematoma tras ritidoplastia[3]

Factor de riesgo	Riesgo Relativo (RR)	p
Platismoplastia anterior	4,3	0,009
Presión arterial sistólica* prequirúrgica mayor de 150 mmHg	3,6	0,02
Género masculino	2,8	0,039
Consumo de aspirina** o AINE***	2,3	0,043
Tabaquismo	2,1	0,049

* Presión arterial sistólica; ** Dos semanas antes de la cirugía. *** Antiinflamatorio No Esteroideo.

La necrosis cutánea tiene una frecuencia del 1,1 al 3,0%.

El tabaquismo incrementa 12 veces el riesgo de necrosis, por lo que se recomienda suspender el tabaco al menos dos semanas antes de la cirugía; aun así, el riesgo de necrosis sigue siendo mayor comparado con los no fumadores, así como también el riesgo de mayor cicatrización hipertrófica, sobre todo en el área retroauricular.[1,2]

La incidencia de infección es de menos del 1%. La Trombosis Venosa Profunda (TVP) y el Embolismo Pulmonar (EP) son complicaciones muy poco frecuentes de la ritidoplastia, presentándose en el 0,35 y el 0,14%, respectivamente. En un estudio sobre 9.937 ritidoplastias se demostró que el 83,7% de los eventos de TVP-EP ocurrieron con anestesia general.[4]

No obstante, si bien no se pueden evitar completamente las complicaciones en la ritidoplastia, sí es posible tomar ciertas medidas para disminuir su incidencia y poderlas prevenir teniendo en cuenta unos factores de riesgo que aumentan la frecuencia de las mismas.

• HEMATOMA (FIGURA 1)

Es la más frecuente de las complicaciones. Se pueden presentar desde pequeñas colecciones (<10 ml), que sólo son detectadas después de que disminuye el edema, hasta grandes colecciones expansivas (>10 ml), que pueden poner en peligro la supervivencia de los colgajos cutáneos.

Los grandes hematomas usualmente aparecen en las primeras 24 h y se manifiestan por dolor y tumefacción; dependiendo del tamaño pueden llegar a alteraciones de la deglución y disnea. Debido a que el dolor posoperatorio en este tipo de procedimiento es raro, su aparición requiere la inspección inmediata retirando el vendaje y el examen clínico para descartar un hematoma. Si no son detectados ni tratados adecuadamente, se presentará estasis venoso, con compromiso de la circulación del colgajo de piel, llevándolo a su necrosis y aparición de cicatrices.

Las pequeñas colecciones usualmente son detectadas en el primer control posoperatorio y se localizan en el área pos e infraauricular. Se deben drenar con un aguja calibre 18 o con presión y evacuación a través de los puntos de la herida, colocando vendaje compresivo y control a las 24 h para detectar las recurrencias.

La etiología de los hematomas posritidoplastia son multifactoriales. Las cifras de presión sistólica superior a 150 mmHg antes de la cirugía están asociadas a una mayor incidencia de este tipo de complicación.[3,6]

Existen otros factores, como el vómito, las arcadas, la tos, la hiperactividad y la presencia de globo vesical en el posoperatorio, que se asocian a un aumento de la presión arterial y el consecuente hematoma posoperatorio; situaciones que se deben manejar con antieméticos, benzodiazepinas, sondaje vesical y antihipertensivos.

Figura 1. Hematoma expansivo posritidoplastia.

Ser varón es un factor de riesgo adicional para presentar este tipo de complicación, debido a un mayor incremento de la irrigación sanguínea de la barba y las glándulas sebáceas.[7]

Pacientes con historia de ingesta de antiinflamatorios no esteroideos y aspirina se asocian a un mayor índice de hematoma posquirúrgico, por lo que se deben suspender dos semanas antes del procedimiento; al igual que otras sustancias, como la vitamina E, la ginkgo biloba, la hierba de San Juan, el ginseng, el jengibre, así como el ajo, que también son antiagregantes plaquetarios.

Algunos estudios han sugerido que el uso de derivados de fibrina puede disminuir la incidencia de hematomas y de equimosis posoperatorias.[8]

Finalmente, el tipo de anestesia no afecta a la presencia o no del hematoma, ni tampoco la edad del paciente, el tipo de técnica quirúrgica o si es primaria o secundaria.

La utilización de drenajes no afecta al desarrollo de hematomas, pero sí disminuye la incidencia de seromas posoperatorios.

• LESIONES NERVIOSAS

La lesión nerviosa más común es la del auricular mayor que lleva a una hipoestesia permanente de la porción inferior de la oreja, con parestesia y ocasional dolor. No obstante, es normal que los pacientes refieran en el posoperatorio inmediato hipoestesia temporal de la región preauricular.

Se puede encontrar lesión del nervio occipital menor si la disección en la región posauricular se realiza en un plano subfacial y no en el subdérmico. Su lesión se manifiesta por hipoestesia en la parte superior de la oreja.

Las lesiones al nervio facial pueden ser transitorias o permanentes.

La rama más frecuentemente comprometida es la marginal-mandibular, posteriormente la temporal y por último la bucal. La mayoría de estas lesiones son transitorias y el manejo más recomendado es un tratamiento conservador, debido a que la gran mayoría se recupera con el tiempo.

La «zona peligrosa» de la rama mandibular se localiza en un plano subplatismal entre el ángulo de la mandíbula y la arteria facial, de hasta 3 cm, por detrás del borde inferior de la rama mandibular.

Los pacientes con platismas atróficos o ritidoplastias previas tienen un mayor riesgo de lesión de esta rama. La rama bucal del facial se lesiona más frecuentemente cuando se diseca el tercio medio de la cara en planos profundos. Se debe realizar una cuidadosa disección por debajo del SMAS y por encima de la fascia maseterina, con una disección roma y visión directa.

Sólo se han confirmado algunos casos de lesión del nervio espinal cuando se hacen disecciones muy extensas en el colgajo posterior.

Para prevenir las lesiones nerviosas es muy importante el conocimiento de la anatomía de las estructuras faciales y cervicales, la disección roma en las zonas peligrosas bajo visión directa y la utilización de cauterización bipolar.

• NECROSIS DEL COLGAJO DE PIEL (FIGURA 2)

Usualmente es secundaria a la presencia de hematomas posritidoplastia, pero también se puede presentar por isquemia secundaria a tabaquismo, enfermedades sistémicas como enfermedad de Raynaud, compromiso del plexo subdérmico por disección superficial o por cierre a tensión de las heridas.

El tabaco debe suspenderse por lo menos dos semanas antes de la cirugía. El sitio más frecuente de necrosis es la región posauricular.

Las secuelas dependen de la profundidad de la lesión en la piel, y van desde ningún tipo de secuelas, hipopigmenta-

Figura 2. Necrosis de colgajo.

ciones o atrofias de la piel hasta cicatrices hipertróficas. Si el paciente presenta una costra en el sitio de la necrosis, ésta se debe dejar porque funciona como un apósito natural, y se debe estar expectante a la necesidad de inyectar corticoides de depósito para evitar cicatrices hipertróficas.

• CICATRICES INESTÉTICAS

La mayoría de éstas ocurren por incisiones realizadas inapropiadamente o por una tensión excesiva en el cierre de las heridas. La incisión debería estar en el surco preauricular en hombres y se pueden ocultar postragalmente en las mujeres. La incisión posauricular se debe ubicar en el sulco retroauricular.

Cuando se presentan cicatrices hipertróficas se deben manejar con inyecciones intralesionales de corticoide y presoterapia con láminas de silicona. Los pacientes con hiperelastosis y síndromes relacionados tienen mayor incidencia de las mismas.

El tratamiento quirúrgico se debe retardar en lo posible hasta mínimo un año después de la cirugía.

También pueden producirse deformidades en el lóbulo de la oreja por cierre a tensión de las heridas de este nivel y, dependiendo del tipo de deformidad, se deberá realizar una intervención quirúrgica para su corrección.

• ALOPECIA

Es una complicación frecuente que muy pocas veces requiere tratamiento quirúrgico. Se puede presentar por: lesión de los folículos pilosos en la disección, tensión en el cierre de la herida, formación de cicatrices anchas y lesión de la vasculatura del plexo del cuero cabelludo (arteria temporal superficial). Es frecuente observar una alopecia transitoria por el *effluvium telogen* secundario al estrés quirúrgico. Existen algunos artículos que apoyan el uso de minoxidil periopertario para disminuir el índice de alopecia.[8,9]

La distorsiones de la patilla pueden aparecer por incisiones que modifican su posición, y éstas se deben diseñar en sitios que no interfieran o modifiquen el sitio de la misma.

Puede haber deformidades en escalón en la región posauricular si no se realinean las líneas del cuero cabelludo cuando se reposiciona el colgajo posterior.

• INFECCIÓN

Es una complicación rara. Los gérmenes más frecuentes son el *S. aureus* y el estreptococo, aunque se han confirmado casos de infecciones por gramnegativos. Su tratamiento debe ser con antibióticos endovenosos y drenaje si fuera necesario.

• LESIONES DE LA PARÓTIDA

Ocurren más frecuentemente en técnicas de planos sub-SMAS. Las lesiones pueden ser el daño del parénquima o de los conductos. En ambos casos se pueden formar sialoceles que interfieran con la cicatrización adecuada de

los colgajos. Cuando se lesiona inadvertidamente la parótida, ésta se debe cauterizar para sellar los conductos. En caso de presentación de sialoceles, se deben tratar con aspiraciones repetidas y vendajes compresivos, acompañados de antisialogogos y toxina botulínica. Los sialoceles mayores de 3 cm se deben tratar con drenajes cerrados, con posterior establecimiento de presión negativa.[10]

• CAMBIOS PIGMENTARIOS

Los pacientes con tipos de piel IV a VI de Fitzpatrick pueden desarrollar cambios hiperpigmentarios en las cicatrices, sobre todo si éstas son expuestas al sol. Las hipopigmentaciones pueden ocurrir en todo tipo de piel, y usualmente están asociados a tensión en el cierre de los colgajos y al sufrimiento de la piel. Es frecuente la aparición de telangiectasias en el colgajo, sobre todo en los pacientes susceptibles por el tipo de piel.

• DEFORMIDADES DEL CONTORNO

Usualmente ocurren por excesos en la liposucción y/o lipectomía de la región submental. También pueden presentarse pequeñas irregularidades por fibrosis secundarias a hematomas pequeños usualmente no drenados, que se resuelven con masajes y/o inyecciones de corticoides. Ciertas deformidades del contorno pueden requerir lipoinyección o lipoinjertos. Para evitarlas se debe ser juicioso y conservador en la escisión de grasa.

• DEPRESIÓN

La tercera parte de las mujeres a quienes se les realiza este tipo de cirugía pueden presentar algún grado de depresión. Esto puede ser por depresiones prequirúrgicas no detectadas o por tipos de personalidad predispuestas o con tendencias a estados depresivos. Es más frecuente en el primer mes posoperatorio, y su tratamiento depende de la gravedad. Pueden requerir desde sólo apoyo familiar hasta manejo médico especializado.[11]

• TROMBOSIS VENOSA PROFUNDA Y EMBOLIA PULMONAR

Es mucho más frecuente en pacientes que reciben anestesia general. Su incidencia se disminuye con el uso de medias con presión intermitente que parecen ser superiores a la compresión pasiva.[4]

BIBLIOGRAFÍA

1. Salisbury CC, Kaye BL. Complications of rhytidectomy. Plastic Surgical Nursing 1998;18(2):71-8.
2. Moyer JS, Shan JS, Baker R. Complications of Rhytidectomy. Facial Plast Surg Clin N Am 2005;13:469-78.
3. Grover R, Jones BM, Waterhouse N. The prevention of haematoma following rhytidectomy: a review of 1078 consecutive facelifts. Br J Plastic Surg 2001;54:481-6.
4. Reinisch JF, Bresnick SD, Walker JWT, Rosso RF. Deep Venous Thrombosis and Pulmonary Embolus after Face Lift: A Study of Incidence and Prophylaxis. Plast Reconstr Surg 2001;107:1570.
5. Straith RE, Raju DR, Hipps CJ. The study of hematomas in 500 consecutive face lifts. Plast Reconstr Surg 1977;59:694-8.
6. Baker DC, Aston SJ, Guy CL, Rees TD. The male rhytidectomy. Plast Reconstr Surg 1977;60:514-22.
7. Marchac D, Sandor G. Face lifts and sprayed fibrin glue: an outcome analysis of 200 patients. Br J Plast Surg 1994;47:306-9.
8. Knuttel R, Torabian SZ, Fung M. Hair loss after rhytidectomy. Dermatol Surg 2004;30:1041-2.
9. Eremia S, Umar SH, Li CY. Prevention of temporal alopecia following rhytidectomy: the prophylactic use of minoxidil. A study of 60 patients. Dermatol Surg 2002;28:66-74.

10. Stuzin JM, Baker JT, Baker TM. Discussion: Iatrogenic parotid sialoceles following rhytidectomy. Diagnosis and treatment. Plast Reconstr Surg 2001;108(6):1785-6.

11. Goin MK, Burgoyne RW, Goin JM, Staples FR. A prospective psychological study of 50 female face-lift patients. Plast Reconstr Surg 1980;65(4):436-42.

4. COMPLICACIONES DE LA CERVICOPLASTIA

Gómez Vieira A

• TIPOS DE CERVICOPLASTIA

La cervicoplastia ha ido evolucionando en los últimos 40 años hacia procedimientos con menor morbilidad, cicatrices menos visibles y menor disconfort posoperatorio. Los tres procedimientos principales de cervicoplastia practicados hoy en día son:

- Liposucción submental.
- Lipectomía submental.
- Plicatura del músculo platisma.

En este capítulo vamos a describir las complicaciones inherentes a estos tres procedimientos.[1,2,3]

• PREVENCIÓN DE COMPLICACIONES

La mejor forma para tener el menor número posible de complicaciones es reducir los factores de riesgo.

Los pacientes deben suspender medicaciones antes de la cirugía, como antiinflamatorios no esteroideos, vitamina E, fármacos naturales como ginseng o gingkobiloba, ajo, jengibre o ácidos omega 3. Es conveniente interrumpir el hábito tabáquico al menos dos semanas antes de la intervención. El objetivo de estas medidas es optimizar la hemostasia y la cicatrización.

Otra medida para evitar complicaciones es manejar una técnica quirúrgica depurada y contar con un equipo adecuado. Los límites de la disección deben ser en la parte lateral, el borde anterior del músculo esternocleidomastoideo; en el límite superior, la línea mandibular; y en el límite inferior, la parte superior del cartílago tiroides.[4] La técnica tumescente facilitará la disección del colgajo cutáneo.[5]

En la liposucción submental se deben utilizar cánulas de liposucción delgadas, número 2 a 4, con la punta en forma de espátula o redondeada para evitar trauma (figura 1).

Los orificios de la cánula deben estar siempre dirigidos hacia el platisma, y se debe evitar la sobrerresección de grasa para evitar deformidades posoperatorias.[1,6]

En la lipectomía submental y la plicatura del platisma, el colgajo de piel debe tener por lo menos de 3 a 4 ml

Figura 1. Cánula de liposucción.

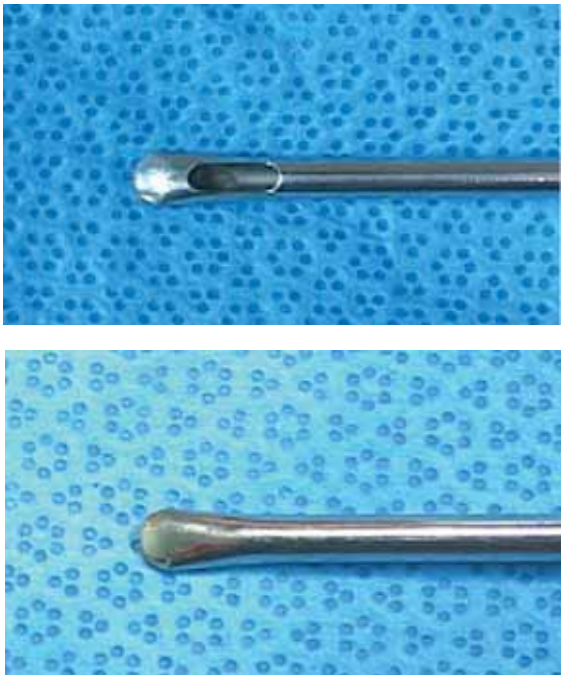

de grasa. Se debe hacer hemostasia exhaustiva para prevenir el sangrado.

En la sutura del platisma no se debe hacer una plicatura exagerada para prevenir deformidades estéticas.[1,7]

Como cuidados posoperatorios se debe recomendar al paciente el uso de vendaje compresivo en el cuello durante 2 o 3 días, con el fin de mejorar la cicatrización, contornear la región submental y evitar la aparición de hematomas.[1,7]

• COMPLICACIONES POSOPERATORIAS

• Hematoma o seroma

Incidencia del 0,15 hasta el 15%.

Las principales causas son la hemostasia intraquirúrgica insuficiente y la colocación de un vendaje inadecuado.

El paciente presentará un abombamiento cervical y, en caso de hematoma, la aparición de un enrojecimiento cutáneo progresivo.

Figura 2. Bandas platismales prominentes.

Los hematomas pequeños (de 2 a 20 cc) se pueden manejar con aspiración y vendaje compresivo, pero los hematomas mayores requieren drenaje, hemostasia. Los seromas responden a aspiración y vendaje. Como secuela pueden quedar hiperpigmentaciones de la piel, irregularidades y fibrosis, que pueden tardar meses en resolverse.[1,6,8,9]

• Hipoestesia del cuello

Esta es una secuela normal tras la cirugía que se resuelve gradualmente durante los primeros seis meses, aunque existen lesiones definitivas del nervio auricular mayor confirmadas en la literatura. El paciente se queja de pérdida de sensibilidad en áreas cervicales específicas, o incluso en toda el área cervical en la que se haya realizado la disección. La utilización de cánulas con punta redondeada, la infiltración tumescente y la técnica quirúrgica cuidadosa, evitando la disección subplatismal demasiado inferior o demasiado lateral, disminuye la incidencia de esta complicación.

• Bandas platismales prominentes (figura 2)

Si las bandas platismales son observadas posoperatoriamente, ello puede ser por no haber sido diagnosticadas antes de cirugía, por no haber sido corregidas durante la cirugía, o porque las suturas de plicación pueden haber fallado. El paciente muestra bandas cutáneas verticales marcadas que dan un aspecto de cuello envejecido. Las bandas residuales pueden necesitar cirugía de revisión. Perkins comunica aproximadamente un 5% de submentoplastias revisionales para mejorar la apariencia estética en estos pacientes.[10] La mejor manera de evitarlas es diagnosticarlas preoperatoriamente. La plicatura adecuada del platisma con una sutura cruzada continua de ida y vuelta evita el riesgo de dehiscencia posoperatoria.

• Deformidad en «cuello de cobra»

Esta es una complicación infrecuente debida a sobreresección de grasa a nivel central en el área submentoniana. El aspecto resultante es el de un área submental caquéctica (figura 3).

Es una complicación muy difícil de resolver, pero se puede intentar con lipoinyección del cuello. Una de las maneras de no tener nunca esta complicación es evitando la resección de grasa por debajo del platisma.

• Lesión del nervio facial

La lesión del nervio facial ha sido publicada en algunas series hasta en el 5% de los casos.

La mayoría de las veces esta secuela se debe a un traumatismo por liposucción agresiva, liposucción por encima de la línea mandibular o disección subplatismal para la lipectomía o para la plicatura del platisma. Generalmente la rama marginal es la afectada.

El paciente acudirá a consulta con la deformidad denominada «boca en raqueta». En la mirada frontal al sonreír, el labio inferior del lado afecto será incapaz de separarse del labio superior por parálisis del músculo triangular. Una de las mayores molestias será la insuficiencia del esfínter oral, con escape de comida, especialmente líquidos, durante la fase oral de la deglución.

En la mayoría de los casos sólo existe una debilidad transitoria de la rama marginal del nervio facial, recuperándose ésta en unas seis semanas.[8,11] En la literatura hay casos de parálisis permanente por sección del nervio (figura 4). En el caso de encontrar una lesión inmediata del nervio facial, estará indicado el tratamiento con corticoides orales. La lesión definitiva de la rama marginal no tiene tratamiento. La técnica cuidadosa, la utilización de cánulas sin punta cortante y la disección cuidadosa del plano subplatismal, sobre todo en las zonas laterales, nos protegerán de la aparición de esta complicación.

• Infección

La infección ha sido comunicada con incidencia muy baja, entre el 0,15 y el 0,3% de las liposucciones. La clínica habitual es el eritema y el edema de la piel cervical, con dolor intenso no justificado por la intervención. El tratamiento es la instauración de una antibioterapia oral o intravenosa, según la intensidad de la infección, pudiendo ser necesario el lavado con algún antiséptico de la cavidad quirúrgica.

La infección debe ser evitada con una técnica quirúrgica adecuada y antibióticos profilácticos perioperatoriamente. Hay pocos casos reportados de infecciones graves como fascitis, las cuales deben ser manejadas con

Figura 3. Deformidad en cuello de cobra.

Figura 4. Lesión del nervio facial.

hospitalización, antibióticos endovenosos, drenaje y desbridamiento.[12,13]

- **Irregularidades en el cuello**

Esta es la complicación más frecuente tras la cervicoplastia. La resección agresiva del colgajo de piel puede producir cicatrices entre la piel y el platisma, que se observan como hundimientos en la piel o pliegues y hendiduras anormales durante la contracción muscular (figura 3). Esta complicación se evita dejando como mínimo de 3 a 4 mm de grasa en el colgajo de la piel. Una vez establecidas, el tratamiento es la infiltración con grasa autóloga tras haber dejado pasar un tiempo prudencial.

- **Arrugas o laxitud cervical residual**

Algunos pacientes pueden notar laxitud excesiva de la piel cervical tras la cirugía, que irá mejorando en un periodo de 3 a 6 meses (en pacientes con piel gruesa puede tardar un poco más). Si esta anomalía persiste después de un año de la cirugía, la causa es una mala indicación quirúrgica. Este tipo de pacientes deberían ser tratados con procedimientos adjuntos, tales como ritidoplastia.

- **Anomalías en la cicatrización**

Pueden existir anomalías en la cicatriz, tales como cicatriz deprimida o hipertrófica. Esto se puede evitar con una técnica quirúrgica adecuada, haciendo las incisiones en los sitios adecuados, produciendo trauma mínimo en los tejidos y suturando por planos con mínima tensión en las heridas. El tratamiento variará según el tipo de anomalía; desde infiltración con corticoides a técnicas de resección de cicatriz y camuflaje o lipoinfiltración en caso de cicatrices deprimidas.

BIBLIOGRAFÍA

1. Watson D. Submentoplasty. Facial Plast Surg Clin North Am 2005;13(3):459-67.
2. Gentile R. Purse-string platysmaplasty: the third dimension for neck contouring. Facial Plast Surg 2005;21(4):296-303.
3. Schaeffer BJ. Endoscopic liposhaving for neck recontouring. Arch Facial Plast Surg 2000;2(4):264-8.
4. Ramírez OM, Robertson KM. Comprehensive approach to rejuvenation of the neck. Facial Plast Surg 2001;17(2):129-40.
5. Jones BM, Grover R. Reducing Complications in Cervicofacial Rhytidectomy by Tumescent Infiltration: A Comparative Trial Evaluating 678 Consecutive Face Lifts. Plast Reconst Surg 2004;113(2):398-403.
6. Toft KM, Blackwell KE, Keller GS. Submentoplasty: An anatomycal approach. Facial Plast Surg Clin North Am 2000;8(2):183-92.
7. Grover R, Waterhouse N, Jones RM. The prevention of haematoma following rhytidectomy: a review of 1078 consecutive facelifts. Br J Plast Surg 2001;54(6):481-6.
8. Haack J, Friedman O. Facial liposculpture. Facial Plast Surg 2006;22(2):147-53.
9. Zins JE, Fndo D. The “anterior-only” approach to neck rejuvenation: an alternative to face lift surgery. Plast Reconst Surg 2005;115(6):1761-8.
10. Perkins SW, Gihson FB. Use of submentoplasty to enhance cervical recontouring in face-lift surgery. Arch Otolaryngol Head Neck Surg 1993;119(2):179-83.
11. Wall SJ, Adamson PA. Surgical options for aesthetic enhancement of the neck. Facial Plast Surg 2001;17(2):109-15.
12. Submental Liposuction. En: Cheney ML (ed.) Facial Surgery: Plastic and Reconstructive. Philadelphia: Lippincott Williams & Wilkins; 1997;939-46.
13. Beeson WH, Slama TG, Beeler RJ, Nachel JD, Pirenno NA. Group A Streptococcal Fasciitis After Submental Tumescent Liposuction. Arch Facial Plast Surg 2001;3:277-9.

5. COMPLICACIONES DE LA CIRUGÍA PALPEBRAL

Morera Pérez E, Tarrús Montaner S

• COMPLICACIONES DE LA BLEFAROPLASTIA SUPERIOR

• Subcorrección

La subcorrección se manifiesta por una persistencia del pliegue cutáneo palpebral superior (figura 1). Se trata con diferencia de la complicación más frecuente de la blefaroplastia superior, sin una incidencia confirmada en la literatura. Si bien es decepcionante desde el punto de vista estético, presenta la ventaja de tener una solución relativamente sencilla.[1]

El tratamiento consiste en resecar este exceso cutáneo bajo anestesia local. La mejor manera de prevenir esta complicación es realizar un diagnóstico adecuado de la patología del párpado superior, prestando especial atención a la presencia de ptosis ciliar y pseudoherniación grasa. La utilización de la técnica del pellizco para determinar la superficie de piel que hay que resecar suele ser más precisa que el cálculo con medidor.

Figura 1. Subcorrección.

El cálculo de la cantidad de piel a resecar en el párpado superior se lleva a cabo mediante la técnica del pellizco o utilizando un medidor. Es típico de los cirujanos noveles realizar una escisión de piel menor de lo necesario por miedo a producir un lagoftalmos.

La presencia de un prolapso de la glándula lacrimal, la ptosis de la ceja o la falta de resección de grasa extraconal pseudoherniada pueden dar un aspecto de resección insuficiente; siempre es necesario descartar estas situaciones en cualquier paciente que presente esta complicación.[2]

• Ptosis palpebral

Es una de las complicaciones típicas de la cirugía del párpado superior. La incidencia no es clara, porque es difícil determinar qué porcentaje de los pacientes sufren esta complicación por la cirugía y cuántos la presentaban antes del procedimiento, pasando ésta inadvertida.[3]

El mecanismo involucrado en la ptosis posquirúrgica es una lesión del músculo elevador del párpado superior, bien por disrupción directa de sus fibras, por dehiscencia de su unión a la placa tarsal o por restricción de su función por fibrosis o adherencia al septum palpebral.

La ptosis se manifiesta por una reducción del espacio entre la pupila y el reborde palpebral superior, denominado la distancia marginal refleja (MRD). La MRD debe ser

de 4-4,5 mm; cualquier distancia menor nos ha de hacer sospechar la presencia de ptosis (figura 2).

Su tratamiento es complejo y depende tanto del grado de ptosis como del tiempo que ésta lleva establecida. Como norma general, lo mejor es derivar al paciente a un oftalmólogo con práctica en órbita y oculoplástica. La mejor manera de evitarla es, en primer lugar, detectarla de manera preoperatoria y, si está presente, referir al paciente a un oftalmólogo; para evitarla en la cirugía es aconsejable resecar sólo piel y respetar el orbicular de los ojos, especialmente en su borde inferior, donde fibras del elevador del párpado superior atraviesan el orbicular para insertarse en la piel dando el pliegue estético del párpado superior.

• Ojo cadavérico

Complicación grave de la blefaroplastia superior, hoy casi extinguida. El ojo cadavérico se produce por una resección excesiva de grasa del compartimento central y también de los tejidos blandos que recubren el reborde orbitario superior, especialmente de la grasa retro-orbicular. El aspecto es característico, con un surco orbitario superior profundo que marca el contorno superior del globo ocular (figura 3). El tratamiento es extremadamente difícil. Si existe un remanente de grasa preaponeurótica en los compartimentos superiores, se utilizará para rellenar el área. Si no, que es lo habitual, se hará un lipoinjerto de grasa de alguna otra zona corporal o incluso se utilizarán materiales, sintéticos como Alloderm®.[4] La supervivencia de los lipoinjertos o la persistencia del Alloderm® no suele ser prolongada. La resección de grasa del compartimento central superior y de la grasa retro-orbicular debe ser evitada en la gran mayoría de los pacientes; la filosofía actual del tratamiento de la grasa orbitaria va más encaminada a la reubicación que a la excisión.

Figura 2. Ptosis posoperatoria.

Figura 3. Ojo cadavérico.

• Lagoftalmos

La imposibilidad para cerrar los párpados es una situación extraordinariamente infrecuente tras la blefaroplastia superior. La causa principal es una resección excesiva de piel o la retracción cicatricial del elevador del párpado superior o del septum palpebral.

El paciente con lagoftalmos presenta una incapacidad para cerrar la fisura palpebral. Si los mecanismos de protección corneal (producción de lágrima, fenómeno de Bell) están íntegros, la sintomatología es mínima. Si están dañados, se establece una queratopatía por exposición con molestias corneales crónicas.

El tratamiento depende del grado y del tiempo de instauración. En los casos de retracción leve posoperatoria, el masaje palpebral y la protección ocular suelen ser suficientes.

Si la retracción es mayor o las medidas conservadoras no resuelven el problema, será necesario injertar el párpado superior[5] y posiblemente realizar algún procedimiento sobre el canto lateral para mejorar la mecánica de cierre palpebral.[3] Estos procedimientos han de ser realizados por cirujanos con amplia experiencia en órbita y oculoplástica.

La mejor manera de evitar un problema de lagoftalmos posquirúrgico es utilizar una técnica quirúrgica meticulosa, teniendo especial cuidado con el uso de la coagulación eléctrica y calculando de una manera conservadora la piel a resecar, especialmente en la porción medial.

• COMPLICACIONES DE LA BLEFAROPLASTIA INFERIOR

• Alteraciones funcionales

• Ceguera o disminución de la agudeza visual

La frecuencia es del 0,04%, o sea, de 1 entre 25.000 casos.[6] La patogenia es por lesión compresiva directa del nervio óptico o por compromiso de la circulación retiniana,[7] a través de un aumento de la presión intraorbitaria relacionada o no con un hematoma.[8,9] Las alteraciones de la coagulación, el uso de antiinflamatorios no esteroideos o de ácido acetilsalicílico, así como la hipertensión arterial o la arteriosclerosis, resultan predisponentes.

Se presenta como una pérdida visual rápida, dolor, exoftalmia o cambios en la posición del globo ocular, alteraciones de la motilidad extraocular, aumento de la tensión ocular y midriasis. En otros casos existe únicamente la disminución de la agudeza visual y la alteración del reflejo pupilar directo, y no se objetiva hematoma. Se han descrito hematomas retrobulbares hasta siete días después de la intervención.[10]

Tratamiento: reconocer de forma precoz y actuar urgentemente. Hipotensores oculares tópicos (timolol 0,5% cada 30 minutos, en dos dosis) o sistémicos (manitol endovenoso: 20% 1-2 g/kg a pasar en 45 minutos y en intervalos de seis horas). El frío local o la elevación de la cabeza disminuyen el riesgo de resangrado.

En caso de persistencia de la hipertensión ocular, debemos realizar una descompresión quirúrgica con una cantotomía lateral y el prolapso anterior de los tejidos orbitarios. Si la presión intraocular no disminuye suficientemente, es necesaria una cantotomía medial.

Si debemos realizar una descompresión mayor, debemos abrir las heridas y drenar el hematoma si lo hubiera, o ampliar el espacio orbitario por descompresión ósea.

Prevención: identificar factores de riesgo preoperatoriamente.[9] Dejar de tomar anticoagulantes 15 días antes de la cirugía. Evitar pacientes con riesgo elevado de sangrado. No realizar tracciones intraoperatorias sobre la grasa orbitaria. Realizar una hemostasia cuidadosa. Instruir a los pacientes para que acudan urgentemente en caso de disminución visual. No ocluir los ojos en el periodo posoperatorio para mantener el control de la agudeza visual.

• Alteración de la visión binocular

Muy infrecuente. En una serie de 920 casos, Hayworth et al. detectaron tres casos bien documentados de diplopía posblefaroplastia.[11]

El músculo más expuesto es el oblicuo menor o inferior.[11,12] Puede deberse a un hematoma muscular, edema, cambios cicatriciales dentro del músculo o la incorporación accidental del músculo en la sutura.[13] El paciente refiere visión confusa, borrosa o a veces doble.

Tratamiento: la mayoría se resuelven espontáneamente en seis semanas. Los prismas reducen o suprimen la diplopía residual. Si persiste, se plantea la intervención quirúrgica sobre los músculos.

Como medida de prevención, es útil localizar el músculo oblicuo inferior para evitar su tracción, cauterización o lesión directa. Manipular tejidos periociulares con cautela.

- **Queratopatía**

Muy común después de una blefaroplastia.[14] La xeroftalmia preexistente, el lagoftalmos y el cambio en la dinámica del parpadeo espontáneo pueden provocar una queratopatía. La clínica que produce es de dolor, fotofobia, epífora y sensación de cuerpo extraño. El tratamiento consiste en utilizar lubricantes oculares sin conservantes de día y ungüentos oftálmicos al acostarse, con o sin oclusión nocturna. Para prevenirla, es conveniente utilizar protectores corneales durante la intervención y lubricantes en el posoperatorio.

- **Lagoftalmos**

Muy frecuente en grado leve, en el periodo posoperatorio inmediato. Se relaciona con el edema, el hematoma y la tracción de la zona cicatricial, o con una exéresis cutánea excesiva o un acortamiento vertical. El paciente muestra una oclusión palpebral deficiente y queratitis deficiente por exposición.

Tratamiento: tratar la queratopatía por exposición con lubricantes y oclusión, y realizar masajes. En casos más graves puede ser necesaria una cirugía como la tarsorrafia (temporal), liberación de suturas, injertos cutáneos, implante de espaciadores entre tarso y músculos retractores del párpado inferior (para aumentar la lamela media), o elevar la grasa suborbicular combinando estas técnicas si es preciso, con un aumento de la tracción horizontal con una tira tarsal, una exéresis en cuña u otros. Para evitar esta complicación hemos de realizar exéresis miocutáneas conservadoras y reducir el sangrado, minimizando la cicatrización posoperatoria.

- **Epífora**

Frecuencia elevada en formas leves y temporales. Producida por hipersecreción refleja secundaria a la queratitis superficial o bien por disminución de la evacuación lagrimal. Los síntomas son humedad excesiva sobre la piel de los párpados y visión borrosa. Para tratarla, usaremos lubricantes oculares del tipo de las lágrimas artificiales sin conservantes durante el día y ungüentos oftálmicos lubricantes antes de acostarse. Esto mejora las consecuencias de una xeroftalmia o un lagoftalmos, o una mala dinámica palpebral posoperatoria. Si existe una alteración persistente de la posición del punto lagrimal, puede precisar cirugía correctora: puntoplastia, inversión del punto lagrimal.

Prevención: valoración preoperatoria global del estado corneal, palpebral y de las vías lagrimales excretoras. Prescripción de lubricantes de forma preventiva.

- **Quemosis conjuntival**

Infrecuente pero estéticamente poco deseable y potencialmente debilitante.[15] Se asocia a la disección lateral extensa. Las causas más probables serían el bloqueo de los linfáticos orbitarios y palpebrales, y un exceso de cauterización durante la intervención.[16] Se caracteriza por edema conjuntival y puede ocasionar dolor, lagrimeo, sensación de cuerpo extraño, mala lubricación corneal y alteración estética. El tratamiento se hace con colirios o pomadas antiinflamatorias, masajes drenantes y frío local. Algunos autores indican que, a pesar del tratamiento, la quemosis desaparece a los cinco meses sin secuelas en la mayoría de los casos.[16] Puede ser necesaria una refijación conjuntival del fórnix con suturas o tiras de silicona, en combinación con una tarsorrafia, presión local y masaje.[17] Para evitarla, hay que reconocer a los pacientes más propensos a la quemosis: aquéllos con quemosis preoperatoria, ojos proptóticos, o retracción palpebral preoperatoria.

- **Alteraciones estéticas**

- **Mala posición del borde palpebral**

La complicación más frecuente de la blefaroplastia inferior es la mala posición del párpado, en forma de retracción o de ectropión.[18] Algunos autores[19] estiman en 15-20% la incidencia de retracción. La frecuencia estimada del ectropión posblefaroplastia es del 1%.[19]

El signo principal es la retracción o el desplazamiento inferior del borde palpebral en relación con el borde limbal, con exposición de esclera entre limbo corneal y margen palpebral. En otros casos aparece un redondeamiento del perfil palpebral, y si existe ectropión, el margen palpebral estará evertido y sin contacto con la conjuntiva bulbar.

Normalmente son leves, a veces reversibles, pero pueden resultar graves, con secuelas psicológicas, estéticas y funcionales.[20] La retracción es debida al efecto de la tracción vertical de la reducción cutánea y/o un complejo tarsoligamentoso palpebral laxo.[18] Hipercorrecciones secundarias a la disminución del tejido cutáneo, pero también de estructuras medias como los músculos retractores palpebrales y el septum, o posteriores como la conjuntiva. Favorecidas por una hipoplasia maxilar u ojos exoftálmicos por desplazamiento mecánico inferior de los tejidos palpebrales.

Tratamiento: precoz para el ectropión leve y la retracción palpebral. Masaje con tracción superior, mientras se aprecie mejoría. Si no mejora en 6-8 semanas, precisará cirugía con injerto cutáneo u otras técnicas para disminuir tracción vertical.

Medidas de prevención: valoración preoperatoria de la flacidez palpebral cutánea y horizontal o tarsoligamentosa. Elegir la técnica con menor incidencia de retracción palpebral inferior. Corregir el exceso de flacidez horizontal en el mismo acto quirúrgico, con una tira tarsal o con una resección marginal. Evitar exéresis amplias de piel.

- **Relativas a exéresis grasa**

Enoftalmos, aspecto periocular demacrado, sobreelevación pretarsal, persistencia de protrusiones o bolsas. La frecuencia es elevada. Unas aparecen por exéresis excesiva (enoftalmos, aspecto demacrado, sobreelevación pretarsal), y otras por exéresis defectuosa (persistencia de bolsas).

Clínica: alteración estética en forma de enoftalmos, envejecimiento, sobreelevación pretarsal o persistencia de bolsas palpebrales. No existe tratamiento efectivo para el enoftalmos por disminución de tejidos perioculares. Para reducir el aspecto periocular demacrado se han realizado reposiciones de perlas o colgajos pediculados de grasa, así como inyecciones de materiales sintéticos. La sobreelevación del área orbicular pretarsal puede disimularse aumentando el volumen subcutáneo inferior al tarso con materiales de relleno sintéticos o grasa autóloga. La persistencia de sobreelevaciones o «bolsas» requiere cirugía para eliminar las áreas protruyentes de grasa, y a veces una reducción o reposicionamiento del colgajo miocutáneo.

Como medida de prevención hemos de realizar una exéresis conservadora y escalonada sin traccionar ni resecar los paquetes grasos más profundos. Evitar hipocorrecciones marcando sobre la piel las zonas de mayor protrusión grasa, pues una vez inyectadas con anestésico local nos será difícil valorar su aspecto.

- **Complicaciones de la cicatrización y del posoperatorio**

La frecuencia es elevada para hematomas subcutáneos, y muy baja para infecciones cutáneas o subcutáneas o lagrimales, cicatrices queloideas o pigmentadas, dehiscencia de suturas, granulomas, quistes de inclusión o epicantus.

Los hematomas subcutáneos se originan por sangrado excesivo de la grasa o del músculo orbicular. Una situación incorrecta de la incisión, un exceso de cauterización, la exposición solar o la predisposición individual originan cicatrices visibles o queloideas.

La pigmentación cutánea está asociada a hematomas subcutáneos.

El epicantus aparece por excesiva extensión de la línea de incisión hacia los extremos.

Tratamiento: en la mayoría de casos la aspiración de los hematomas subcutáneos no resulta útil.

Antibióticos sistémicos de amplio espectro y drenaje de abscesos para tratar las infecciones.

Las cicatrices visibles, pigmentadas o queloideas pueden responder al uso de corticoides intralesionales, masaje y pomadas con corticoides. La pigmentación cutánea precisa protección solar y cremas despigmentantes. En casos de dehiscencia de suturas, daremos

tratamiento tópico antibiótico y resuturaremos o aplicaremos un injerto o colgajo cutáneo para reducir la tracción causal.

Los granulomas se tratan con pomadas corticoideas y exéresis quirúrgica.

Los quistes de inclusión desaparecen en tres meses en la mayoría de casos y pueden resecarse.

Epicantus: realizar una Z-plastia. Prevención: cauterizar vasos sangrantes, usar frío local durante 48 h y evitar medicaciones antiagregantes durante el posoperatorio inmediato para prevenir hematomas. Realizar la incisión cerca de la línea de pestañas (2-3 mm) y mantenerla en la piel palpebral fina. Esconder incisiones en pliegues naturales. Reducir exposición solar. Evitar tracciones en el área cicatricial y practicar una correcta técnica de sutura para prevenir dehiscencias.

BIBLIOGRAFÍA

1. Baylis HI, Goldberg RA, Wilson M. Complications of upper blepharoplasty. En: Putterman AM (ed.). Cosmetic oculoplastic surgery. Philadelphia: WB Saunders; 1999; 411-28.
2. Gentile RD. Upper lid blepharoplasty. Facial Plast Surg Clin North Am 2005;13(4):511-24.
3. McCord CD. Avoidance and treatment of complications of aesthetic eyelid surgery. En: Nahai F (ed.) The art of aesthetic surgery. St. Louis: Quality Medical Publishing; 2005. pp. 775-823.
4. Silkiss RZ, Baylis HI. Autogenus fat grafting by injection. Ophtalmic Plast Reconstr Surg 1987;3:71-5.
5. Shorr N, Goldberg RA, McCann JD, Hoenig JA, Li TG. Upper eyelid skin grafting: an effective treatment for lagophthalmos following blepharoplasty. Plast Reconstr Surg 2003;112(5):1444-8.
6. DeMère M, Wood T, Austin W. Eye complications with blepharoplasty or other eyelid surgery: a national survey. Plast Reconstruct Surg 1974;53:634-7.
7. Kelly PW, May DR. Central artery occlusion following cosmetic blepharoplasty. Br J Ophthalmol 1980;64:918-22.
8. Anderson RL, Edwards JJ. Bilateral visual loss after blepharoplasty. Ann Plast Surg 1980;5:288-92.
9. Goldberg RA, Marmor MF, Shorr N, Christenbury JD. Blindness following blepharoplasty: two case reports and a discussion of management. Ophthalmic Surg 1990;21(2):85-9.
10. Cruz AA, Andó A, Monteiro CA, Elias J Jr. Delayed retrobulbar hematoma after blepharoplasty. Ophthal Plast Reconstr Surg 2001;17(2):126-30.
11. Hayworth RS, Lisman RD, Muchnick RS, Smith B. Diplopia following blepharoplasty. Ann Ophthalmol 1984;16(5):448-51.
12. Harley RD, Nelson LB, Flanagan JC, Calhoun JH. Ocular motility disturbances following cosmetic blepharoplasty. Arch Ophthalmol 1986;104:542-4.
13. Ghabrial R, Lisman RD, Kane MA, Milite J, Richards R. Diplopia following transconjunctival blepharoplasty. Plast Reconstr Surg 1998;102(4):1219-25.
14. Graham WP III, Messner KH, Miller SH. Keratoconjunctivitis sicca symptoms appearing after blepharoplasty: the dry eye syndrome. Plast Reconstruct Surg 1976;57:57-61.
15. Thakker MM, Tarbet KJ, Sires BS. Postoperative chemosis after cosmetic eyelid surgery: surgical management with conjunctivoplasty. Arch Facial Plast Surg 2005;7(3):185-8.
16. Levine NM, Davies R, Ross J. Chemosis following blepharoplasty: an unusual complication. Ophthalmic Surg 1994;25:593-6.
17. Enzer YR, Shorr N. Medical and surgical management of chemosis after blepharoplasty. Ophthalmic Plast Reconstr Surg 1994;10:57-63.
18. McCord CD Jr, Shore JW. Avoidance of complications in lower lid blepharoplasty. Ophthalmology 1983;90(9):1039-46.
19. Mc Graw BL, Adamson PA. Postblepharoplasty ectropion: prevention and management. Arch Otolaryngol Head Neck Surg 1991;117:852-6.
20. Morax S, Touitou V. Complications of blepharoplasty. Orbit 2006;25(4):303-18.

6. FRONTOPLASTIA

Tomás Barberán M

• INTRODUCCIÓN

La frontoplastia es una intervención que pretende fundamentalmente subir las cejas y disminuir las arrugas de la frente y del entrecejo. Puede tener una finalidad estética o funcional,[1] siendo en muchos casos una técnica inseparable de la blefaroplastia superior. Se puede realizar de manera endoscópica[2] o abierta, tanto de manera pretraquial como por detrás de la línea del pelo.[1] También se puede realizar por abordaje directo,[3] especialmente como medida correctora en pacientes afectos de una parálisis facial y, de manera especial, en población anciana. Por último, también es posible realizar un abordaje transblefaroplastia.[1] La necesidad de realizar uno u otro abordaje depende de la situación del paciente, frentes más o menos amplias, la presencia de pelo y la preferencia del cirujano.[4]

Las complicaciones que este procedimiento presenta son escasas y varían fundamentalmente con el tipo de abordaje, siendo menores con los abordajes endoscópicos.[5] Así, algún autor[6] comenta que hasta el 35% de sus pacientes con frontoplastias abiertas no se la volverían a hacer y no se la recomendarían a un amigo el 20%, en tanto que el 96% de los pacientes con técnicas abiertas se intervendrían nuevamente y hasta el 93% se lo recomendaría a sus amigos. No es raro encontrar todo lo contrario,[7] disminución de la utilización de las técnicas abiertas por más complicaciones en los abordajes endoscópicos y peores resultados, que sólo muestran que al tratarse de una técnica nueva se suman procedimientos realizados por médicos más jóvenes y en proceso de aprendizaje.

• AFECTACIÓN NERVIOSA

Parálisis de la rama frontal del nervio facial. Es francamente infrecuente, al menos de manera permanente, aunque no así de manera temporal. Un correcto conocimiento de la técnica con la localización de la vena centinela que en los abordajes endoscópicos señala el lugar de paso de la rama del facial.

La disección infraperiostal nos ayudará enormemente en la evitación de sus lesiones.

No es fácil encontrar datos porcentuales, dada la escasa frecuencia en que se presenta, siempre menor del 1%.[2]

• HEMATOMA

Habitualmente con escasa repercusión. Con frecuencia se ve más afectado el tercio medio por descenso del hematoma (figura 1). La correcta hemostasia a lo largo de todo el procedimiento, así como la utilización de drenajes aspirativos, debe disminuir, si no su frecuencia, al menos la intensidad y las consecuencias de los mismos.

• SENSIBILIDAD LOCALIZADA/RELIEVES CUTÁNEOS

Habitualmente se produce con la utilización de productos de fijación reabsorbibles, como el Endotine®, que puede ser notado por el paciente en torno al 5%[2] de los casos, requiriendo la utilización de anestésicos locales. El desarrollo de sistemas con uñas menos prominentes[8] deberá disminuir este porcentaje.

Figura 1. Hematoma facial tras frontoplastia endoscópica.

• PARÁLISIS SENSITIVA POR AFECTACIÓN DEL PEDÍCULO SUPRATROCLEAR

Es relativamente corriente que exista un cierto déficit sensitivo, de manera temporal, por la simple tracción sobre los pedículos, siendo extremadamente raro que sea permanente.[1,2] Un correcto conocimiento de la anatomía y la correcta formación en los procedimientos endoscópicos, así como la disección roma en el área de incorporación a la frente de los nervios supratrocleares, debe reducir su frecuencia.

• ESCASO ASCENSO O DESCENSO PRECOZ DE LAS CEJAS

Es la complicación más frecuente, sobre todo cuando la indicación no es adecuada o su realización es técnicamente deficiente. Esto se aplica especialmente a las técnicas endoscópicas, aunque repetidos artículos demuestran su eficacia.[1]

• PÉRDIDA DE PELO

Se produce en cualquiera de los abordajes y se relaciona con la lesión de los folículos pilosos. Es más frecuente (11%)[6] en los abordajes abiertos, pero también se puede presentar en los endoscópicos (3-4%),[2,6] que se realizan a través de incisiones de unos 2-3 cm dentro de la superficie con pelo.

Es más fácil que las pacientes con pelo delgado y escaso las puedan presentar, al igual que en hombres con entradas marcadas, que hacen más difícil la localización de las incisiones.

• CICATRICES VISIBLES

Hace referencia al abordaje pretraquial, que siempre deja una cicatriz por más que sea poco visible. Ocasionalmente puede ser más visible y requerir su revisión.

Las cicatrices visibles se presentan por cierres a tensión, por la lesión de folículos pilosos y al realizar incisiones no paralelas a los mismos folículos, con lo que se afectan más número de los mismos.

Por otro lado, pacientes con déficit nutricional pueden presentar a lo largo de los meses un ensanchamiento de la cicatriz que termina haciéndose visible, requiriendo ocasionalmente su resección para mejorar el resultado cosmético. Los abordajes directos,[4] aunque más o menos camuflados, siempre presentan una cicatriz (figura 2).

Figura 2. Cicatriz visible tras una frontoplastia directa unilateral en un caso de parálisis facial.

• PICOR

Es típico de los abordajes abiertos hasta en el 23%[6] de manera temporal, pudiéndose prolongar en el tiempo hasta en el 19% de los mismos, y prolongándose hasta cinco años, siendo una causa frecuente de queja en las cirugías abiertas, no en las endoscópicas. Aunque parezca un fenómeno menor, suele ser una causa repetitiva de descontento en estos pacientes. No conocemos cuál es la causa de su presentación, por lo que es difícil de evitar.

• ASIMETRÍA

Es poco frecuente si no existe previamente. En el caso de las parálisis faciales, no siempre se consigue la correcta elevación. Por otro lado, lo que se pretende es obtener una elevación intermedia. Si la hemicara normal experimenta unas excursiones amplias, el resultado nunca se considerará adecuado.

BIBLIOGRAFÍA

1. Nahai F. Alternative approaches to brow lift. En: F Nahai (ed.) The art of Aesthetic Surgery. Principles and Technique. St Louis: Quality Medical Publishing; 2005. pp. 596-621.
2. Nahai F. Endoscopic Brow lift. En: F Nahai (ed.) The art of Aesthetic Surgery. Principles and Technique. St Louis: Quality Medical Publishing; 2005. pp. 552-93.
3. Booth AJ, Murray A, Tyers AG. The direct brow lift: efficacy, complications, and patient satisfaction. Br J Ophthalmol 2004;88(5):688-91.
4. Pedroza F, dos Anjos GC, Bedoya M, Rivera M. Update on brow and forehead lifting. Curr Op Otolaryngol Head Neck Surg 2006;14(4):283-8.
5. Graf R, Tolazzi A, Mansur A, Teixeira V. Endoscopic Periosteal Brow Lift: Evaluation and Follow-Up of Eyebrow Height. Plastic Reconstr Surg 2008;121(2):609-16.
6. Roberts TL III, Bruner TW, Roberts TL IV. The Synergy of multimodal facial rejuvenation: Putting it all together. En: L Tonnard y AM Verpaele (eds.) Short scar face lift. Operative strategies and techniques. St Louis: Quality Medical Publishing; 2007. pp. 331-419.
7. Chiu E, Baker D. Endoscopic Brow Lift: A Retrospective Review of 628 Consecutive Cases over 5 Years Plastic Reconstr Surg 2003;112(2):628-33.
8. Berkowitz RL, Jacobs DI, Gorman P. Brow Fixation with the Endotine Forehead Device in Endoscopic Brow Lift. Plastic Reconstr Surg 2005;116(6):1761-7.

7. COMPLICACIONES DE LA COLOCACIÓN DE PRÓTESIS FACIALES

Morera Pérez E, Espinosa Reyes JA

• COMPLICACIONES DE LAS PRÓTESIS DE MENTÓN

• Reabsorción subperióstica

Es la complicación más frecuente tras la colocación de prótesis mentoniana. La incidencia es prácticamente del 100%; no obstante, la trascendencia clínica de este fenómeno es limitada.

La supuesta causa de la reabsorción es la presión ejercida por la musculatura mentoniana sobre la prótesis, y de ésta sobre la cortical ósea de la sínfisis del mentón. Una retrognatia grave implica tanto la necesidad de una prótesis de mayor tamaño como la hipertrofia y la hiperactividad de la musculatura mentoniana para cerrar la fisura labial; por ello se asocia también a una reabsorción subperióstica más intensa.[1]

Las manifestaciones clínicas de esta complicación son mínimas o inexistentes la mayoría de las veces. Ocasionalmente, si la reabsorción es muy importante, el paciente referirá una pérdida de proyección del mentón. Las informaciones de pérdida de piezas dentarias como consecuencia de la reabsorción son anecdóticas (figura 1).

Cuando identificamos este problema generalmente no es necesario hacer nada, únicamente tranquilizar al paciente y explicarle que la reabsorción se estabiliza tras una fase más activa en el primer año tras la cirugía, no siendo previsibles problemas en el futuro. En el caso de grandes reabsorciones con impacto en el perfil o incluso pérdida dentaria, es necesario extraer la prótesis, rellenar el defecto con injertos óseos y más adelante realizar una genioplastia de deslizamiento para devolver el mentón a la posición deseada.[2,3]

Para evitar que la reabsorción subperióstica sea un problema, es importante evitar colocar prótesis de mentón en personas con déficit de proyección en el perfil de más de 6 mm. La utilización de prótesis de Medpor® o la colocación de las prótesis en un plano supraperióstico son medidas que parecen disminuir la reabsorción.[4,5]

• Infección

La tasa de infección de las prótesis de mentón reflejada en la literatura es del 0,7-5%. La patogenia de la infección perioperatoria se produce por unas condiciones de asepsia y antisepsia inadecuadas en quirófano o por un cierre quirúrgico defectuoso de la incisión intraoral. Los microdesplazamientos de la prótesis generan una inflamación cró-

Figura 1. Reabsorción subperióstica.

nica alrededor del implante, que puede dar lugar a el largo plazo a una infección tardía.[6]

La infección protésica se manifiesta por la inflamación de los tejidos blandos suprayacentes e incluso por la fistulización con salida de contenido purulento intraoral o submental. En casos extremos se produce la extrusión de la prótesis (menos de un 0,5% de los casos).

Una prótesis infectada casi siempre implica la necesidad de extracción de ésta. En el caso de prótesis de Medpor® e infección leve, se puede probar primero con un tratamiento antibiótico de alto espectro a altas dosis.

Tras extraer la prótesis debemos esperar un mínimo de seis meses para volver a plantear la mentoplastia, e incluso considerar la genioplastia de deslizamiento como alternativa más segura.

La asepsia y la antisepsia rigurosas, la profilaxis antibiótica perioperatoria, el hábito de sumergir las prótesis de Medpor® en una solución antibiótica cinco minutos antes de colocarla y la utilización de prótesis de Medpor®, en vez de prótesis de Silastic®, reduce la incidencia de infección posoperatoria. Cuando se coloca la prótesis por abordaje intraoral, hay que hacer un cierre hermético de la incisión en la mucosa.

• Disestesias

La tasa de disestesias tras la colocación de prótesis de mentón reflejada en la literatura es del 20-30%. La causa de este problema es la lesión quirúrgica del nervio mentoniano, generalmente por estiramiento, pero ocasionalmente por sección o por compresión del nervio por la propia prótesis en el caso de prótesis anatómicas extendidas.[7]

El paciente acude a consulta con sensación de anestesia en la mitad del labio inferior, mentón y en los incisivos ipsilaterales. En el caso de compresión por la prótesis, el síntoma es el hormigueo en la zona mentoniana.

En este caso lo mejor es esperar y tranquilizar al paciente, insistiéndole en que la disestesia/hipoestesia es transitoria en la gran mayoría de los casos. Si persiste más allá de un año, debemos considerar la posibilidad de revisar quirúrgicamente la prótesis buscando una malposición que esté comprimiendo el nervio.

La alta frecuencia de esta complicación hace recomendable informar al paciente extensamente en la consulta preoperatoria de su más que probable aparición, aunque sea de manera transitoria.

La disección subperióstica, identificando bien la emergencia del nervio mentoniano, reduce el riesgo de la temible sección del nervio. Las prótesis anatómicas, al requerir una disección lateral mayor, se asocian a un mayor riesgo de disestesias.

• Mentón de bruja

El mentón de bruja es una complicación caracterizada por la ptosis de los tejidos blandos de la borla del mentón. La incidencia hoy en día es extremadamente baja. La causa es la resuspensión inadecuada de los tejidos blandos del área mental tras colocar la prótesis por un abordaje intraoral.

El aspecto del mentón de bruja es característico, con alargamiento vertical del mentón y profundización del surco submental (figura 2). El tratamiento es muy difícil e implica la resuspensión quirúrgica de los tejidos. La mejor manera de evitar esta complicación es hacer un abordaje submental para la colocación de la prótesis, o bien hacer una resuspensión cuidadosa de los tejidos blandos disecados o la introducción de la prótesis en el abordaje intraoral.[8]

• Desplazamiento

Los desplazamientos de prótesis de mentón ocurren en menos de un 0,5%.

La causa principal es el diseño incorrecto del bolsillo, bien demasiado grande, bien demasiado alto.

Figura 2. Mentón de bruja.

El paciente se queja de borramiento del surco labiomental o de asimetría mental. El tratamiento es la revisión quirúrgica rediseñando el bolsillo y considerando la fijación de la prótesis a la sínfisis mandibular con un tornillo de titanio. La mejor medida para evitar este problema es hacer un bolsillo de tamaño adecuado; las prótesis de Medpor® tienen una tasa de desplazamiento menor que las de Silastic®, al permitir el crecimiento de tejido fibroso a través de sus poros. La fijación a hueso o a periostio es una medida sencilla que nos evita el riesgo de esta complicación, aunque nos añade tiempo quirúrgico y complejidad del procedimiento.[9]

• COMPLICACIONES DE LAS PRÓTESIS MALARES Y DEL TERCIO MEDIO FACIAL

La prevención de las complicaciones de los aumentos medio faciales depende en gran medida de la técnica utilizada para la colocación.[10] La adecuada visualización conseguida con una disección correcta y un manejo de la hemostasia ayudan a prevenir hematomas, seromas, infección, malposición y daño de los nervios relacionados.[11]

Las complicaciones de las prótesis malares se pueden dividir de la siguiente manera:

- **Las relacionadas con la inadecuada selección del paciente, así como el diagnóstico incorrecto de la deformidad a corregir** para escoger el tamaño y la forma óptimos para el implante: la planificación prequirúrgica es fundamental para alcanzar los resultados deseados, y debe incluir una comunicación precisa aclarando las expectativas del paciente.[11] El análisis facial minucioso es crítico para conseguir un resultado óptimo y la satisfacción del paciente.[10] El diagnóstico preciso permitirá la planeación adecuada del tamaño y la forma del implante, así como la vía de abordaje más adecuada para su colocación.
- **Las relacionadas con la forma, la posición y el tamaño del implante:** si el implante es demasiado grande debe ser extraído quirúrgicamente y reemplazado. Si no hay infección alrededor, éste se puede eliminar, impregnar con antibiótico y colocar de nuevo en la posición correcta.[10,12] La incidencia de malposición posoperatoria de la prótesis varía de 5 a 8,5%.[13] Es de extrema importancia evaluar la simetría de la cara del paciente, puesto que si un lado presenta menor proyección malar debe ser tenido en cuenta para colocar un implante más grande en ese lado, y evitar así un aumento de la percepción de la asimetría en el posoperatorio.[13] Una recomendación adicional es no colocar el implante por encima del reborde orbitario para evitar que se palpe cuando haya cedido la inflamación.
- **Complicaciones relacionadas con las incisiones y las técnicas de colocación del implante**: la incisión ideal debe estar colocada lejos del sitio final de la posición del implante para disminuir el riesgo de infección.[14] Las incisiones transversales intraorales que corten los músculos zigomáticos pueden producir debilidad muscular transitoria o permanente que conlleve una limitación de la elevación del labio y cambios en la configuración de la sonrisa.[10,11] Si hay un tarso débil y se realiza la incisión de abordaje subciliar, puede presentarse ectropión, siendo recomendable la realización de cantopexia o cantoplastia simultánea.[10]

La presencia de ectropión puede ser producida por el exceso de contracción de la lamela media del párpado inferior. En este caso, la cantopexia puede ayudar a disminuir la presencia de esta complicación. Se debe recordar que, si se utiliza esta vía de abordaje, la resección de músculo o de piel debe ser mínima y cuidadosa, puesto que debido al aumento del volumen del malar puede facilitarse la aparición de ectropión.[11]

La vía transconjuntival requiere resuspensión, reposición y reinserción del tendón cantal lateral, que lleva a un aumento del riesgo de distorsión y la asimetría del párpado inferior.[10,15] Si el abordaje es a través de la incisión temporal (cigomática) o transcoronal, la complicación que se puede presentar es la lesión de la rama frontal del nervio facial.[10,15]

Las paresias o parálisis del músculo cigomático o del *orbicularis oculi* y frontal son usualmente transitorias, aunque en casos raros pueden ser temporales.

El abordaje a través de la incisión de ritidoplastia para colocar el implante malar puede presentar complicaciones, como la lesión de la rama frontal o de la orbitaria del nervio facial. La adecuada colocación de las incisiones y el conocimiento exacto de la anatomía son fundamentales para evitar este tipo de complicaciones.[11,15]

La lesión del nervio infraorbitario no es frecuente. Se presenta por estiramiento del nervio durante la disección del bolsillo intraoral para la colocación del implante malar o submalar. También se puede producir por la presión ejercida por la prótesis[10,11,15] o por la sección del mismo durante la disección.

El aumento de la zona del arco zigomático casi siempre da una apariencia no natural, con alta probabilidad de lesión de las ramas cigomática, frontal y orbitaria del facial.[10]
La realización de la colocación de un implante malar, al mismo tiempo que la extracción de la bolsa grasa bucal de Bichat, puede dar lugar a la apariencia de una cara demasiado angulada, por lo que en muchos casos es preferible hacer estos dos procedimientos separados.[13]

• LAS COMPLICACIONES POSOPERATORIAS

El hematoma se puede presentar durante las primeras 48 a 72 h después de la cirugía, y una vez identificado se debe drenar para evitar la necesidad de extraer el implante.[10] Su no identificación y su falta de drenaje pueden elevar las tasas de infección.[14]

La aplicación de presión sobre el tercio medio facial inmediatamente después de la cirugía puede disminuir la tasa de aparición de seromas, hematoma e inflamación.

La tasa de extrusión de los implantes está alrededor del 2%, la de infección alrededor del 2,4% y la de desplazamiento en 2,3%. El desplazamiento depende en gran medida del tamaño del implante y del método de fijación.[16] La tasa de extrusión puede disminuir si se realiza una disección adecuada del espacio subperióstico que permita la colocación del implante y la adecuada formación de un bolsillo que disminuya la posibilidad de desplazamiento. Si hay exposición del implante en el sitio de la incisión intraoral, éste debe ser extraído,[12] y se debe esperar un mínimo de 6 a 8 semanas para una nueva colocación. Hay que recordar que la tasa de extrusión es mayor cuando se coloca por vía intraoral.

Si la exposición del implante es limitada y el problema parece estar limitado a los márgenes de la incisión (demasiada tensión o un problema de irrigación de los bordes), se puede intentar un nuevo cierre más cuidadoso de la incisión. Si la causa es infección, se puede manejar la herida con lavados con antibióticos. Sin embargo, si la movilidad es grande y la exposición del implante es grande, se debe extraer la prótesis. Los implantes de silicona y de Goretex® tienen una mayor tasa de extrusión. La hidroxiapatita, por ser inerte, se puede preservar si no hay presencia de mucha movilidad. Cuando hay exposición por los abordajes transcutáneos, usualmente es producida por un mal cubrimiento de tejidos blandos o por movilidad.

La tasa de infección en los implantes porosos es mayor que en los implantes lisos, lo que puede ser debido a la

mayor superficie expuesta, así como a la mayor adherencia bacteriana al implante poroso.[17] La posibilidad de infección puede disminuirse si se irriga el bolsillo donde se va a colocar el implante con una solución salina con antibiótico, y si se sumerge el implante poroso en esta misma solución antes de su colocación. Si se produce infección, el implante debe ser retirado, la infección tratada y se debe esperar mínimo 6 a 8 semanas para colocar un nuevo implante.[12] Los implantes de silicona pueden sobrevivir al principio de una infección, mientras que los implantes porosos deben ser extraídos siempre.[11]

Los pacientes que tengan colocados implantes malares deben tener profilaxis antibiótica cuando se les realicen procedimientos quirúrgicos que impliquen bacteriemia, como trabajos dentales, para disminuir la posibilidad de infección. La infección después de inyecciones de anestesia para trabajos dentales puede ser causada por inoculación inadvertida de gérmenes bucales.[17]

BIBLIOGRAFÍA

1. Mittelman H, Newman J. Facial Augmentation. Facial Plastic Surg Clin North Am 1999;7(4):495-505.
2. Sykes JM. Aesthetic correction of chin deformities. Bony genioplasty. Aesthetic Plast Surg 2002;26(1):2.
3. Pearson DC, Sherris DA. Resorption beneath silastic mandibular implants. Effects of placement and pressure. Arch Facial Plast Surg 1999;1(4):261-4.
4. Yaremchuk MJ. Facial Skeletal Reconstruction Using Porous Polyethylene Implants. Plast Reconstr Surg 2003;111(6):1818-27.
5. Friedman CD, Constantino PD, Sajjandian A. Alloplastic materials for facial skeletal augmentation. Facial Plast Surg N Am 1999;7(1):95-103.
6. Rubin JP, Yaremchuk MJ. Morbidity and facial implants. In Terino EO, Flowers RS. The Art of Alloplastic Facial Contouring. Philadelphia: Mosby; 2000. pp. 273-86.
7. Mittelman H. Augmentation of the Chin and Prejowl Sulcus. En: Terino EO, Flowers RS (eds.). The Art of Alloplastic Facial Contouring. Philadelphia: Mosby; 2000. pp. 167-81.
8. Zide BM, McCarthy J. The mentalis muscle. An essential component of chin and lower lip position. Plast Reconstr Surg 1989;83:413-20.
9. Warren SM, Spector JA, Zide BM. Chin surgery VII: Textured secured implant. A receipe for success. Plast Reconstr Surg 2007;120(5):1378-85.
10. Binder WJ, Schoenrock LD, Terino EO. Augmentation of the malar sub malar mid face. Facial Plast Surg Clin N Am 1995;2(3):265-83.
11. Terino EO. Alloplastic Facial contouring: surgery of the fourth plane. Aesthetic Plast Surg 1992;16:195-212.
12. Silver WE. Malar augmentation. Facial Plast Surg 1992;8 (3):133-39.
13. Whitaker LA. Aesthetic augmentation of the malar midface structures. Plast Reconstr Surg 1987;80(3):337-46.
14. Quatela VC. Synthetic implants. En: Papel ID, Nachalas NE (ed.) Facial Plastic and Reconstructive Surgery. St. Louis: Mosby; 1992. pp. 68-77.
15. Terino EO. Alloplastic facial contouring by zonal principles of skeletal anatomy. Clin Plast Surg 1992;19(2):487-509.
16. Rubin JP, Yaremchuk MJ. Complications and toxicities of implantable biomaterials used in facial reconstructive and aesthetic surgery. A comprehensive review of the literature. Plast Reconstr Surg 1997;100(5):1336-45.
17. Brenna HG. Augmentation malarplasty. Arch Otolaryngol 1982;108:441-8.

8. COMPLICACIONES DE LA PIEL FACIAL

Caldentey Gallardo M, Servera Llaneras M

• COMPLICACIONES DEL *RESURFACING* LÁSER

La frecuencia de las complicaciones del *resurfacing* láser va a depender en gran medida de la experiencia del profesional que realiza esta técnica, del tipo de láser, del fototipo de la piel, de cirugías previas, así como de la preparación previa del paciente y de su piel.[1]

• Láser dióxido de carbono (CO_2)

• Eritemas prolongados

Consisten en el enrojecimiento flámeo de la piel durante un periodo que puede oscilar entre las 2-3 semanas y los 4-6 meses, sobre todo a partir del fototipo IV.

• Discromías

Las hiperpigmentaciones por exposición solar previa y/o posterior.

El paciente debe protegerse del sol durante los tres meses siguientes al procedimiento mediante filtros solares extremos.

El calor directo también constituye un riesgo. Aparecidas las hiperpigmentaciones, éstas pueden ser aclaradas con hidroquinona al 2-4%. La aparición de hipopigmentaciones depende de la profundidad del tratamiento y del grado de fotoenvejecimiento. También se relaciona con cicatrices previas y es de difícil tratamiento.

• Reactivación de una infección por VHS

Se realizará profilaxis desde dos días antes del tratamiento hasta siete días después, con un antivírico como el valaciclovir, a dosis de 500 mg/8 h.

• Ectropión

Sobre todo en pacientes con cirugías previas. Las blefaroplastias y las ritidectomías no deben ser recientes.

• Cicatrices hipertróficas

Más frecuentes en pacientes en los que se han realizado *peelings* medios y profundos con anterioridad. Las zonas de mayor riesgo son la perioral, la mandíbula y la cervical.

A mayor número de barridos, mayor probabilidad de aparición.

• Infecciones

Se producirán durante la fase exudativa en los primeros cuatro días. Al alcanzar la piel el estado de granulación, la frecuencia de las infecciones disminuye considerablemente. La profilaxis antibiótica y el uso posterior de pomada de gentamicina desempeñan un papel importante.

• Quistes de milium

Aparecerán en los días inmediatamente posteriores, y sobre todo si usamos cremas muy ricas en grasa.

• Reagudizaciones de acné

• Dermatitis alérgicas

• Láser erbio (YAG)

Dadas las características de alcance de profundidad y de su mayor efecto de vaporización frente al láser carbónico, vamos a encontrarnos un menor número de complicaciones similares, aunque de menor importancia. Las recomen-

daciones realizadas en el apartado anterior también tendrán vigencia aquí.

- Eritema posinflamatorio. La duración se ve limitada a entre 2 y 8 semanas.
- Cicatrices hipertróficas. Éstas van a aparecer en un menor porcentaje que con el láser CO_2.
- Discromías. Este tipo de láser permite tratar fenotipos IV y V.
- Infecciones bacterianas.
- Reactivación de VHS.
- Quistes de milium.
- Hemorragias autolimitadas durante las primeras 24 h.

• Combinado láser erbio YAG y CO_2

- Eritemas persistentes.
- Cicatrices hipertróficas.
- Ectropión.
- Quistes de milium.
- Reactivación de un VHS.
- Infecciones bacterianas.
- Dermatitis alérgicas.

• COMPLICACIONES DE LOS *PEELINGS* QUÍMICOS

Los *peelings* químicos se clasifican según la profundidad que alcancen, y a mayor profundidad, mayor frecuencia de complicaciones.

• *Peelings* superficiales (ácido salicílico, ácido tricloroacético al 10-25%, solución de combes, alfa hidroxiácidos, ácido glicólico al 30-70%, pasta de Unna y nieve carbónica)[2]

Los *peelings* superficiales alcanzan la dermis papilar y eliminan parcialmente la epidermis.

Son escasos los beneficios sobre las alteraciones de la piel y son escasas las complicaciones.

- Salicilismo.[3] La absorción percutánea del ácido salicílico puede llegar a ser una complicación grave, aunque muy poco probable, consistente en la aparición de taquipnea, visión borrosa, acúfenos, enrojecimiento facial, náuseas, vómitos, molestia epigástrica, delirio, hiperpirexia y depresión neurológica. Los síntomas están en relación con la cantidad de producto utilizado, el área expuesta y la duración de la exposición.
- Reactivación de un VHS. Pacientes susceptibles deben realizar profilaxis.
- Hiperpigmentación posinflamatoria. Complicación poco frecuente, aunque posible en fenotipos IV.
- Reagudizaciones de acné. Aparecen dos días después y desaparecen en 3-4 días.
- Reacción alérgica al ácido salicílico.
- Eritema persistente. Muy poco frecuente. Consiste en un eritema leve de 2 a 4 semanas de duración. Puede aparecer con el uso de alfa hidroxiácidos.
- Costras superficiales con el uso de ácido glicólico. Muy poco frecuente.
- Infecciones por automanipulación posterior o por el tratamiento inadecuado de las costras aparecidas.
- Cicatrices derivadas del uso de alfa hidroxiácidos. Extremadamente raras. Los queloides son excepcionales, si bien pueden producirse en *peelings* combinados con ácido tricloroacético al 35% y alfa hidroxiácidos. Habrá que prestar especial atención a aquellos pacientes con historia previa de queloides y pacientes con tratamientos previos con isotretinoína oral.

• *Peelings* medios (fenol al 88% y ácido tricloroacético al 30-50%)

Pueden alcanzar la dermis reticular superficial.

- Discromías. La hiperpigmentación (figura 1) puede ser tratada con despigmentantes clásicos como la hidroquinona al 2-4%, retinoides tópicos o con corticoides tópicos de media-baja potencia. Tras 3-6 meses se puede realizar un segundo *peeling* para mejorar las hiperpigmentaciones. La hipopigmentación tiene un tratamiento pobre en resultados.
- Eritema persistente (figura 2). Tiende a desaparecer espontáneamente en unas semanas. Se pueden aplicar corticoides tópicos no fluorados de baja potencia.

- Infecciones. Habitualmente estarán causadas por *Staphylococcus aureus*, y pueden dejar como secuela cicatrices importantes. Para evitar las infecciones usaremos antibióticos tópicos.
- Reactivación de VHS. Se puede evitar con una profilaxis adecuada.
- Cicatrices hipertróficas y queloideas. Raras con ácido tricloroacético a concentraciones del 30-50%; pero a mayor concentración, mayor probabilidad, sobre todo en aquellos pacientes sometidos a *peelings* muy recientes o a tratamientos con isotretinoína en un tiempo inferior a 6 meses.
- Reacciones acneiformes.
- Quistes de milium.

• *Peelings* profundos (fórmula de fenol de Baker-Gordon)

Alcanzan la dermis reticular media.

- Arritmias cardiacas por la absorción de fenol. Estos tratamientos deberán realizarse en pacientes monitorizados adecuadamente.
- Cicatrices hipertróficas. En cuanto sospechemos su formación, está indicado el empleo inmediato de corticoides tópicos de potencia elevada. Posteriormente podemos recurrir a la infiltración intralesional de corticoides depot (triamcinolona 10-20 mg/cc).

Figura 1. Hiperpigmentación tras *peeling* profundo con fenol.

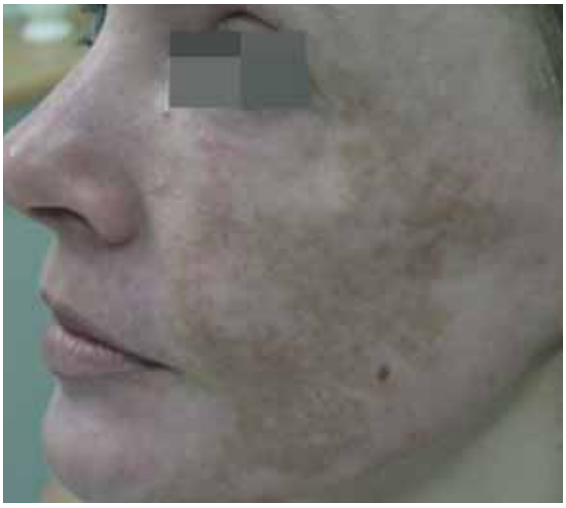

Figura 2. *Peeling* profundo. Reacción inflamatoria tras exposición prolongada al fenol.

- Reactivación de un VHS. Es necesaria una profilaxis.
- Infecciones bacterianas. Desencadenantes de la aparición de cicatrices hipertróficas.
- Erupción acneiforme.
- Quistes de milium.
- Eritemas prolongados de más de tres meses de duración, con tendencia a la desaparición.
- Discromías. La hipopigmentación es un hecho previsible e inevitable, por lo que para muchos autores constituye una consecuencia y no una complicación.

• COMPLICACIONES DEL *PEELING* QUIRÚRGICO. DERMOABRASIÓN

- Hemorragia.
- Infecciones bacterianas fácilmente evitables con el uso de pomadas de mucipirona desde una semana antes del procedimiento.
- Reactivación de un VHS. Imprescindible la profilaxis.
- Eritema persistente.
- Discromías.
- Quistes de milium.

BIBLIOGRAFÍA

1. Cisneros JL. El "abc" del láser en Dermatología y sus aplicaciones clínicas actuales. Med Cut Lat AMER 1995;23:329-39.
2. Sánchez J, López L. Peelings superficiales y medios. Dermatología Cosmética. Aula Médica; 2002. pp. 493-54.
3. Marruecos L. Intoxicación medicamentosa aguda. Farreras, Rozman(eds.). Medicina Interna. Doyma; 1992. pp. 2535-6.

9. COMPLICACIONES DE LOS RELLENOS FACIALES Y DE LA TOXINA BOTULÍNICA

Agredo FE, Trujillo Piedrahita J

• COMPLICACIONES DE LOS RELLENOS FACIALES

• Necrosis cutánea

Extremadamente infrecuente (0,001% de las infiltraciones).

La causa es la infiltración directa del material de relleno en un vaso arterial, y está descrita fundamentalmente en el tratamiento de arrugas en la zona de la glabela.

Anecdóticamente se ha registrado embolización y oclusión de la arteria oftálmica, con pérdida de la visión secundaria a la aplicación de material de relleno en órbita. La necrosis cutánea se manifiesta inicialmente por palidez, que da lugar con el paso de los días a la aparición de una costra. Si observamos inmediatamente después de la aplicación del relleno facial la aparición de un blanqueamiento excesivo de la zona, debemos sospechar oclusión vascular.

El uso de parches de nitroglicerina puede evitar el desarrollo de la complicación.

Una vez establecida, la necrosis de piel debe evaluarse en función de la extensión. Si es pequeña, se puede obtener un resultado satisfactorio mediante el cierre por segunda intención; puede considerarse el uso de oxígeno hiperbárico y factores estimulantes del crecimiento epidérmico. Sin embargo, si la necrosis es muy extensa, se deberá recurrir a realizar una cirugía reconstructiva con el uso de colgajos cutáneos.[1]

Para evitar la aparición de necrosis cutánea, la medida más importante es realizar la infiltración en el plano adecuado y, por supuesto, retraer el émbolo antes de la infiltración para evitar infiltrar un vaso sanguíneo.

• Infección

La aparición de infección tras aplicación de material de relleno no es común. Los mecanismos implicados son la introducción de un patógeno cutáneo por la inyección o la reactivación de una infección vírica inducida por el trauma asociado al procedimiento.

El cuadro más frecuente es la reactivación de infección por *herpes simplex* en pacientes con antecedentes previos.

La infección por virus herpes se manifiesta por enrojecimiento, dolor y aparición de ampollas que rápidamente dan pie a la formación de costras. Si el paciente ha experimentado cuadros previos, se le puede ofrecer un esquema profiláctico con aciclovir o valaciclovir cinco días antes de la infiltración. Si es una primoinfección herpética, se debe aplicar de inmediato tratamiento tópico antiviral.

Las infecciones bacterianas se manifiestan por el eritema y la aparición de nódulos al cabo de unos días de la infiltración. El patógeno más frecuente es *S. aureus,* y el tratamiento es la antibioticoterapia oral con un fármaco que cubra dicha bacteria, como la cloxacilina. La desinfección de la piel antes de la infiltración con alcohol suele ser suficiente para evitar esta complicación.

Sin embargo, la presencia de lesiones nuevas en un lapso de tiempo mayor de dos semanas posterior al procedimiento sugiere infección atípica. El organismo causal a descartar son las micobacterias (*M. chelonae, M. fortuitum* y *M. abscessus*). Los pacientes usualmente presentan un nódulo o masa firme y ligeramente sensible, pudiendo incluso ser de naturaleza quística. Como respuesta al pro-

ceso infeccioso, los pacientes pueden experimentar signos y síntomas sistémicos, como fiebre, leucocitosis, pérdida de peso y fatiga. Entonces se deberá tomar biopsia directa o por aspiración con aguja, y las muestras deberán ser mandadas para cultivos de bacterias, hongos y bacilos ácido/alcohol resistentes. En caso de que el cultivo para micobacterias sea positivo, el tratamiento antibiótico consistirá en hasta cuatro antibióticos diferentes, dependiendo de la gravedad de la infección y del tiempo estimado de tratamiento. La resección directa de la lesión puede ayudar a agilizar la recuperación del paciente.

Las cicatrices secundarias a estas infecciones quedarán de forma permanente en la piel de los pacientes.

• Reacción a cuerpo extraño

Debido a que los materiales para relleno facial son de múltiples orígenes, se pueden presentar reacciones de hipersensibilidad o rechazo tempranas o tardías, y/o la formación de granulomas de reacción a cuerpo extraño.[2]

La aparición de los síntomas se presenta desde minutos después de la aplicación del producto hasta semanas después. Los síntomas inmediatos se producen vía liberación de histamina, causando edema, eritema, dolor y prurito. La reacción de hipersensibilidad puede ser tan intensa como para dar lugar a un *shock* anafiláctico. Los rellenos de tipo autólogo no causan reacciones alérgicas.

Cuando los productos de relleno facial van aplicados con algún tipo de anestésico local, tienen mayor probabilidad de causar reacciones de hipersensibilidad.

Dentro de las complicaciones tardías se pueden presentar granulomas de reacción a cuerpo extraño (figura 1). La frecuencia de esta complicación es baja (0,1-0,01%) y depende fundamentalmente del material utilizado. El paciente acude a consulta refiriendo la aparición de nódulos cutáneos únicos o, como sucede habitualmente, múltiples y no necesariamente limitados al área de infiltración. Las lesiones pueden ser quísticas y muchas veces la diferenciación

Figura 1. Nódulos/granulomas faciales.

entre nódulos asépticos y granulomas de reacción a cuerpo extraño sólo se puede realizar por biopsia.

Algunos nódulos asépticos se resuelven espontáneamente. Otros requieren escisión quirúrgica. Si se presentan signos de infección, como son inflamación, dolor, eritema y calor, el tratamiento antibiótico será mandatario.

Los granulomas que sean clínicamente significativos pueden ser tratados de forma exitosa con corticosteroides locales o sistémicos (prednisona, 60 mg/día).

Otro abordaje para tratar nódulos refractarios a tratamiento convencional es el uso de 5-fluorouracilo más corticosteroides. Si fallan de todos los anteriores, se puede intentar tratamiento con hidroxicloroquina hidroclorada.[3]

Las complicaciones del uso de la silicona líquida son muchas y muy variadas (figuras 2 y 3). Además de las descritas anteriormente, se pueden presentar deformidades faciales secundarias a la migración que presenta este material en el rostro. También se han descrito casos de paniculitis fribrosante, caracterizada por empastamiento persistente de los lugares afectados y episodios reiterativos de inflamación con prurito y dolor. La enfermedad tiene curso crónico y no tiene tratamiento satisfactorio.[4] Se han confirmado efectos benéficos en el tratamiento de granulomas cutáneos secundarios a la aplicación de silicona con minociclina. Este antibiótico tiene propiedades antiinflamatorias, inmunomoduladoras y antigranulomatosas.

Figura 2. Deformidad estética por biopolímeros.

Figura 3. Extracción de biopolímeros de nariz.

Para evitar estos problemas, lo mejor es utilizar siempre una sustancia segura. El ácido hialurónico sintético presenta una estructura y una composición molecular idéntica a la del ser humano; no están descritas las reacciones a cuerpo extraño con él. El resto de las sustancias disponibles en el mercado dan problemas en un mayor o menor porcentaje de los pacientes. La silicona no debe ser utilizada bajo ninguna circunstancia.

• COMPLICACIONES DE LA APLICACIÓN DE TOXINA BOTULÍNICA A

• Hematoma e inflamación en la zona de inyección

Infrecuente y dependiente de la técnica, no del producto. Tras la aplicación pueden aparecer pequeños hematomas en los lugares de infiltración, pudiendo éstos migrar en dirección caudal con el paso de los días.

El tratamiento es únicamente esperar y proteger los hematomas de la exposición solar, para eliminar el riesgo de depósito de hemosiderina.

Se pueden utilizar pomadas para acelerar su reabsorción o ungüento de árnica. Los pacientes deben ser informados de que deben evitar la utilización de fármacos que interfieran con la hemostasia (antiinflamatorios no esteroideos, anticoagulantes, vitamina E) días antes de la aplicación de la toxina. La presión suave durante unos minutos sobre el punto de infiltración inmediatamente tras la inyección de la toxina nos evita la aparición de esta complicación.

• Cefalea

Presente en un 13,3% de los pacientes tras aplicación de toxina botulínica en la zona de la glabela.[5]

Producida por el trauma de la inyección y sin relación con la toxina en sí.

El paciente refiere dolor en la región frontal minutos u horas tras el procedimiento. El tratamiento es la utilización de analgésicos que no interfieran con la hemostasia. En pacientes con cefaleas frecuentes se pueden administrar estos medicamentos de manera perioperatoria.

• Alteraciones oculares

La incidencia de alteraciones oculares (ptosis palpebral (figura 4), diplopía o lagoftalmos) está por debajo del 1%. La causa de esta complicación es la inyección de la toxina en una zona inadecuada o la difusión de la toxina hacia dicha zona, generalmente por masajear el punto de inyección tras la aplicación.

La ptosis se produce por parálisis del músculo elevador del párpado superior, la diplopía por difusión de la toxina hacia la musculatura extraocular y el lagoftalmo por parálisis de la porción orbitaria del músculo orbicular a nivel del párpado inferior.

Figura 4. Ptosis palpebral tras aplicación de toxina botulínica.

El paciente acudirá a la consulta mostrando incapacidad de cierre ocular (lagoftalmo), caída del párpado superior (ptosis) o visión doble en posiciones concretas de la mirada (diplopía) 48-72 h tras la inyección de la toxina botulínica. El tratamiento consiste en tranquilizar al paciente y explicarle que el efecto es transitorio (al igual que el efecto cosmético); la duración del efecto indeseado puede ser de hasta tres meses. A la hora de aplicar la toxina botulínica alrededor de la órbita, es necesario tener presente la capacidad de difusión de la toxina de entre 2 a 3 cm alrededor del punto de inyección cuando se utilizan dosis de 5 U.[6] Nunca se debe inyectar por dentro del reborde orbitario, a no ser que se disponga de mucha experiencia; es mejor inyectar dosis altas en pocos lugares que dosis pequeñas en múltiples lugares.

Alteraciones periorales

Más infrecuentes incluso que las alteraciones perioculares. Producidas por la difusión de la toxina hacia la musculatura zigomática (caída del ángulo de la boca), orbicular de los labios (incompetencia del esfínter oral) o triangular del mentón (boca en raqueta). Se produce por aplicación de la toxina botulínica para tratar arrugas no producidas por contracción muscular, como el pliegue nasogeniano o el *jowl*. El paciente se presenta al cabo de varios días tras la inyección con incapacidad para sonreír o para mantener la fisura labial cerrada, con escape de líquidos durante la fase oral de la deglución.

El único tratamiento posible es esperar y, como posibilidad alternativa, se puede inyectar la toxina en el músculo antagonista al paralizado para equilibrar de nuevo el efecto. Evidentemente, esto no está recomendado para personas sin la experiencia adecuada en el manejo de la toxina.

Para evitar estos problemas, es mejor no aplicar la toxina alrededor de la boca. Si se hace, debe ser a dosis muy bajas y muy superficialmente.[7]

BIBLIOGRAFÍA

1. Bogdana V. Kadunc-SP. Sustancias de relleno. Actualidades. Dermatología Peruana 2001;11(I).
2. Cohen MS, Constantino PD, Friedman CD. Biology of implants used in head and neck surgery. Facial Plast Surg Clin North Am 1999;7(1):17-34.
3. Lowe J, Maxwell C, Patnaik R. Adverse reactions to dermal fillers: Review. Dematologic Surgery 2005;31:1616-25.
4. Hermoza-Rodríguez J. Paniculitis fibrosante por silicona líquida. Dermatología Peruana 2004;14(3).
5. Coté TR, Mohan AK, Polder JA, Walton MK, Braun MM. Botulinum toxin type A injections: adverse events reported to the US Food and Drug Administration in therapeutic and cosmetic cases. J Am Acad Dermatol 2005;53:407-15.
6. Carruthers J, Carruthers A. Complications of botulinum toxin type A. Facial Plast Surg Clin North Am 2007;15(1):51-4.
7. Klein AW. Complications, adverse reactions, and insights with the use of botulinum toxin. Dermatol Surg 2003;29(5):549-56.

10. EL PACIENTE INSATISFECHO EN RINOPLASTIA

Palma P, Vassilenko I, Epprecht González P

• INTRODUCCIÓN

Se dice, y está ampliamente establecido, que la rinoplastia es una cirugía sencilla de realizar, aunque es difícil lograr resultados excepcionales.[1] Esto lo podemos comprobar revisando el éxito alcanzado en las rinoplastias primarias, que es bastante alto, variando entre un 72 y un 91%.[2,3,4,5]

Como todo procedimiento quirúrgico, la rinoplastia presenta complicaciones y fracasos que, incluso en manos de los cirujanos más experimentados, no se van a poder evitar. Complicación y fracaso son dos conceptos distintos que no deberían confundirse.[6] Una complicación es una condición que está fuera del control del cirujano, ocurre durante o después de una cirugía, pero no como una consecuencia lógica o esperada de la misma. Las complicaciones se pueden resolver espontáneamente o pueden ser tratadas quirúrgicamente, generalmente de manera exitosa. Un fracaso, por el contrario, es una secuela considerada insatisfactoria para el paciente, el cirujano o ambos. Las secuelas generalmente están relacionadas con la técnica quirúrgica, aunque a veces pueden estar causadas por factores impredecibles o por características propias del paciente, como por ejemplo una deformidad compleja, la textura de la piel o la edad. Las secuelas pueden ocurrir en ausencia de complicaciones peri o posoperatorias. Las complicaciones y las secuelas son un riesgo quirúrgico inevitable; incluso el cirujano más experimentado va a tener que realizar cirugías de revisión en un porcentaje de sus pacientes.[7]

Puede ocurrir que la cirugía vaya bien, y no ocurra nada imprevisto con la cicatrización, pero que el paciente quede insatisfecho con el resultado de la cirugía. De hecho, una nariz corregida con un resultado considerado aceptable por el cirujano, y que un observador casual no la considera antiestética o poco atractiva, puede poseer rasgos que resultan desagradables para el paciente. Por esta razón, es obligatorio que antes de la rinoplastia el paciente y el cirujano estén de acuerdo acerca de qué cambios se realizarán y qué cosas no se pueden modificar con la cirugía. El paciente debe conocer las posibles complicaciones y secuelas que pueden ocurrir, y el cirujano debe esforzarse al máximo en explicar al paciente los riesgos de la intervención, y así evitar problemas de mala práctica que empañarán la relación médico/paciente.

• CONSECUENCIAS PSICOLÓGICAS DE LA RINOPLASTIA

En las últimas décadas la rinoplastia se ha convertido en el procedimiento estético facial más popular.

De acuerdo con las estadísticas publicadas por la Sociedad Americana de Cirujanos Plásticos en 2006, la rinoplastia era la cirugía estética más solicitada entre los pacientes étnicos, adolescentes y pacientes con trastornos dismórficos.[8]

La rinoplastia es un procedimiento que no sólo cambia la apariencia facial de un paciente, sino que también tiene un impacto dramático en su estado psicológico.

Para dibujar el perfil psicológico del paciente que busca una rinoplastia se han realizado algunos estudios y cuestionarios.[9] Para la mayoría de los pacientes, su nariz ha

sido objeto de una preocupación importante desde la pubertad, época en la cual un cuarto de ellos tienen un gran complejo, y un tercio se sienten socialmente inhibidos por su nariz.[2] Se ha observado una discrepancia obvia entre el estado psicológico femenino y el masculino. Las pacientes femeninas se consideran principalmente egocéntricas, infantiles, muy activas, impulsivas, competitivas, reactivas, perfeccionistas acerca de ellas mismas, habladoras y emocionalmente superficiales. Por el contrario, los pacientes varones han sido caracterizados como rígidos, tercos, muy sensibles, recelosos, perfeccionistas, pesimistas, muy reactivos y que somatizan, en constante tensión y ansiosos, con sensación de inferioridad.[5]

Los pacientes masculinos manifiestan expectativas altas y poco realistas. Esto tiene un gran impacto en el grado de satisfacción tras una rinoplastia primaria, ya que el porcentaje de pacientes insatisfechos es mayor entre varones (12,8%) que entre mujeres (4,6%).[10,11]

El pilar fundamental del algoritmo preoperatorio en la rinoplastia debe ser una charla extensa previa a la cirugía, donde el médico pueda reconocer el contexto psicológico del paciente y para que no existan malos entendidos entre el médico y el paciente, creando un clima de confianza y honestidad.

• ALGORITMO PREOPERATORIO

El estudio preoperatorio es un elemento crucial para alcanzar el éxito en la cirugía, ya que permite adaptar la técnica y la experiencia del cirujano a la variante anatómica nasal individual y a los deseos específicos del paciente.

El cirujano debe saber que la presencia de una deformidad obvia no necesariamente es indicación de cirugía. Si los deseos son poco realistas o el cirujano guía al paciente al procedimiento deseado, hay una alta probabilidad de frustrar los deseos del paciente. Esto puede dar un resultado desastroso, en lugar de un resultado objetivamente satisfactorio.

El cirujano debe hacer un esfuerzo para encontrar lo que el paciente tiene en mente antes de la cirugía. La entrevista inicial es un periodo de tiempo corto durante el cual se intercambia una gran cantidad de información. Cada cirujano tiene que desarrollar su propio mecanismo para que este intercambio sea fácil y efectivo. Cuando un paciente se presenta en la consulta, no debemos asumir que sabemos por qué está allí.

En el momento de la primera visita, hay unas preguntas fundamentales que el paciente debe responder claramente (tabla 1).

Tabla 1. Preguntas fundamentales que el paciente debe responder en la primera visista

- **¿Qué** quiere específicamente que el cirujano haga por él /ella?
- ¿**Por qué** quiere que la cirugía sea realizada?
- **¿Por qué** quiere realizar la cirugía en ese momento?
- **¿Por qué** le eligió a usted como cirujano?

Por otro lado, el cirujano tiene que responder preguntas de *¿cómo?*: procedimiento quirúrgico, metas estéticas, limitaciones, posibles complicaciones y efectos adversos.

Todos los pacientes de cirugía plástica son advertidos de que deben pagar por adelantado antes de entrar en la clínica.

Todos estos asuntos deben ser discutidos abierta y honestamente, ya que la verdad es la única base de una relación médico-paciente satisfactoria.

Al término de la primera visita el cirujano debe saber claramente:

- Los deseos del paciente.
- La realidad de sus expectativas.
- La capacidad de aceptar un resultado imperfecto.
- Su estado físico y psicológico.
- Su estatus económico.

Una medida de protección de nuestra consulta es no aceptar nunca a un paciente en la primera visita para cirugía.

Creemos que una sola visita no es suficiente para lograr un contacto adecuado cirujano-paciente y tomar la decisión de someterse a un procedimiento altamente electivo, como una rinoplastia. Al final de la primera consulta, si el paciente quiere persistir en el hecho de realizarse una cirugía, tomamos fotografías y se realiza una segunda visita para discutir el plan operatorio y el resultado posible.

Los siguientes procedimientos representan los bloques fundamentales del algoritmo preoperatorio de los autores: inspección, palpación y endoscopia. La TAC y las pruebas funcionales, como la rinomanometría, son realizados en casos seleccionados. En lo que se refiere a la fotografía, los autores usan un análisis fotográfico estándar: vista de frente, de lado, dos-tres cuartos, base, domo-rinion, vistas generales y dos tomas dinámicas. Una serie de medidas se llevan a cabo usando marcas de tejido blando de superficie como guía. No vamos a entrar en más detalle acerca del análisis fotográfico, ya que se puede leer en la literatura.[12-14]

• INSATISFACCIÓN POSOPERATORIA

Ocasionalmente, el paciente mostrará tras la intervención una insatisfacción con el resultado. El cirujano debe estar preparado para manejar esta compleja situación.

En primer lugar, debemos comprobar si existe un mal resultado objetivo o si el paciente no está satisfecho con un buen resultado. Es obvio que necesitamos una alta dosis de honestidad para este análisis inicial.

Si nos encontramos ante la primera situación, paciente insatisfecho con resultado adecuado, debemos tratar de tranquilizar al paciente y darle tiempo a que acepte su nueva apariencia.

La cara es uno de los pilares en los que reposa la identidad personal. Pacientes con fragilidad emocional o algún pequeño trastorno psiquiátrico o psicológico subclínico experimentarán un cierto trastorno adaptativo que, en la mayoría de los casos, se resolverá espontáneamente.

La inseguridad del paciente hacia el cambio experimentado necesitará únicamente la reafirmación del facultativo. Es imprescindible mostrar una actitud segura y profesional, manteniendo abiertas todas las vías de comunicación con el paciente y ofreciéndole una disponibilidad de tiempo suficiente para aclarar sus dudas. Debemos indagar sobre su vida personal; ocasionalmente se somatizan problemas no médicos y se trasladan inmediatamente a una cirugía reciente. En caso de gran malestar (trastorno adaptativo grave, brote psicótico), el paciente puede requerir valoración por un especialista en salud mental. Rara vez nos encontraremos con una persona que busque un beneficio económico de su insatisfacción, real o fingida; ese tipo de paciente debe ser descartado preoperatoriamente en cuanto sea intuido en las consultas iniciales.

La prudencia desaconseja intervenir a personas con causas judiciales abiertas por mala praxis médica.

La segunda situación es el paciente insatisfecho con un resultado objetivamente mejorable. Debemos dar tiempo de nuevo al problema.

El paciente valorará extraordinariamente la calma del facultativo. No debemos negar la evidencia, pero un cirujano nervioso y precipitado es un profesional del que huye cualquier persona.

El tiempo nos ayudará, por un lado, a delimitar más claramente el defecto y su magnitud; permitirá que el proceso de reparación tisular se complete, facilitando la realización de una segunda cirugía; y ocasionalmente permitirá que el paciente interiorice su secuela como un rasgo facial más y que al final no la vea como tal, abandonando la pretensión de corrección.

Las complicaciones o secuelas mayores o que interfieran significativamente con la vida cotidiana pueden requerir un manejo más proactivo, pero en cualquier caso se desaconseja la cirugía revisional temprana.

La relación médico-paciente debe ser óptima. La honestidad y la profesionalidad evitarán que la persona empiece el temido *tour* de especialistas, situación de altísimo riesgo de demanda judicial.

El paciente prácticamente siempre aceptará de buen grado un resultado subóptimo, siempre que no se le niegue la evidencia y se le proponga una solución.

Los aspectos económicos de una cirugía revisional deben ser discutidos antes de la primera cirugía, pero en términos generales, si no existe una negligencia clara del paciente en el periodo posoperatorio, el facultativo debe asumir al menos en parte los costes de la resolución de la complicación.

En caso de que el paciente venga de otro facultativo, referido o no por éste, es fundamental mantener una actitud profesional y evitar alimentar la desconfianza o el resentimiento de la persona hacia su primer cirujano.

Siempre debemos ser conscientes de nuestro desconocimiento de lo que ha ocurrido en la primera intervencióny otorgar el beneficio de la duda a nuestros compañeros.

En algún momento de nuestra vida profesional es muy probable que nos encontremos en la misma situación que el cirujano que ha perdido la confianza de su paciente, y agradeceremos la ayuda de un compañero a la hora de evitar que un problema solucionable se convierta en un largo y tedioso proceso judicial.

BIBLIOGRAFÍA

1. Tardy ME, Cheng EY, Jernstrom V. Misadventures in nasal tip surgery. Otolaryngol Clin North Am 1987;20:797-823.
2. Haraldsson P. Psychological impact of cosmetic rhinoplasty. Aesthetic Plast Surg 1999;23(3):170-4.
3. Vuyk HD, Watts SJ, Vinayak B. Revision rhinoplasty: review of deformities, aetiology and treatment strategies. Clinical Otolaryngol and Allied Sciences 2000;25:476-82.
4. Bagal AA, Adamson PA. Revision rhinoplasty. Facial Plast Surg 2002;18(4):233-44.
5. Babucci O, Latifoglu O, Atabay K, Oral N, Cosan B. Sociological aspects of rhinoplasty. Aesthetic Plast Surg 2003;27(1):44-9.
6. Sulsenti G, Palma P. Complications and sequelae of nasal base and tip surgery. Facial Plast Surg 1997;13(1):25-43.
7. Rees TD, Baker DC. Complications of aesthetic facial surgery. En: Conley JJ (ed.): Complications of head and neck surgery. Philadelphia: Saunders; 1986. pp. 401-47.
8. Amodeo CA. The central role of the nose in the face and the psyche: review of the nose and psyche. Aesthetic Plast Surg 2007;31(4):406-10.
9. Guyuron B, Bokhari F. Patient satisfaction following rhinoplasty. Aesthetic Plast Surg 1996;20(2):153-7.
10. Nassif PS. Male revision rhinoplasty: pearls and surgical techniques. Facial Plast Surg 2005;21(4):250-70.
11. Guyuron B, Bokhari F. Patient satisfaction following rhinoplasty. Aesthetic Plast Surg 1996;20(2):153-7.
12. Daniel RK. Rhinoplasty. Boston, Toronto, London: Little, Brown and Company; 1993.
13. Tardy ME. Rhinoplasty. The Art and the Science. Philadelphia: WB Saunders; 1997.
14. Palma P, Bignami M, Delù G, De Bernardi F, Castelnuovo P. Rhinoplasty for the Mediterranean nose. Facial Plastic Surg 2003;19(3):279-94.

VI • RIESGOS Y COMPLICACIONES EN CIRUGÍA DE LAS GLÁNDULAS SALIVARES MAYORES Y TIROIDES Y PARATIROIDES

Editor: Manuel Bernal Sprekelsen

1. SANGRADOS, HEMATOMAS Y SEROMAS EN LA CIRUGÍA DE LAS GLÁNDULAS SALIVARES MAYORES

Bleda Vázquez C, Kadiri Wafrassi M, Droguet Puigdomenech M

• INTRODUCCIÓN

Las complicaciones más frecuentes que se asocian a la cirugía sobre glándulas salivares mayores, especialmente la parotidectomía, ya sea total o superficial, son la parálisis facial, el síndrome de Frey y la recurrencia del tumor.[1]

En la cirugía de la glándula submaxilar, las complicaciones son menos frecuentes, destacando sobre todo la hemorragia, que puede ser problemática cuando procede de la arteria facial.[2] En las incisiones endobucales del conducto de Wharton para drenar un cálculo puede lesionarse el nervio lingual.

Las complicaciones de la glándula sublingual son excepcionales, sobre todo por lo rara que es una cirugía aislada sobre la misma. Se han descrito hematomas o hemorragias (muy raras) provenientes de la arteria o vena sublingual.[3]

• COMPLICACIONES DE LA CIRUGÍA DE LA PARÓTIDA

Powell y Clairmont[4] clasifican las complicaciones de la parotidectomía en agudas y crónicas (tabla 1).

Tabla 1. Complicaciones parotidectomía

Agudas	Crónicas
Lesión nervio facial	Fístula salivar
Hemorragia Infección	Seroma

• Hemorragias

Pueden ocurrir durante la intervención o en las primeras horas posquirúrgicas. Hay autores, como Matory y Spiro,[5] que hablan de un 2,7% de hemorragia posquirúrgica, aunque el sangrado intenso es muy raro.[6] Se producen cuando se pierde alguna ligadura vascular o algún vaso retraído no cauterizado en el acto quirúrgico, y se abre por la subida de la tensión arterial.

La hemorragia o el hematoma se deben sospechar cuando hay abombamiento y dolor progresivos.[1]

La incidencia de hematoma varía del 3,5[7] al 7%,[8] aunque en relación con el tratamiento del hemangioma de parótida aumenta hasta un 11,8%.[9]

Es necesario realizar una correcta hemostasia para poder identificar correctamente el nervio facial y sus ramas, así como para prevenir las hemorragias que llevarán a una revisión quirúrgica de la herida. Tradicionalmente se emplean la ligadura y el bisturí eléctrico bipolar. Sin embargo, su utilización presenta el peligro de la liberación de calor que genera, lo cual puede afectar al nervio facial, causando su lesión. Debido a este riesgo, se han utilizado otros instrumentos quirúrgicos (tabla 2).

- Tijeras diatérmicas. Coagulan vasos arteriales y venosos de 2 a 3 mm de diámetro. Reducen el sangrado intraoperatorio mejorando la visualización del campo quirúrgico, así como el tiempo de cierre quirúrgico.[10]
- *LigaSure Vessel Sealing System* (LVSS; *Valley-lab*, Boulder, CO). Sistema sellador de vasos electrotérmico bipolar. Diagnostica el tejido a sellar liberando la ener-

Tabla 2. Comparación de diferentes métodos

	BISTURÍ BIPOLAR	TIJERAS DIATÉRMICAS	*LIGASURE*	BISTURI *SHAW*	BISTURÍ HARMÓNICO
Método	Eléctrico	Eléctrico	Eléctrico	Eléctrico	Ultrasonidos
Liberación calor	↑	+/-	Autorregulable	Depende temp.	No
Diámetro vasos	<1 mm.	2–3 mm	<7 mm	Depende temp.	<2 mm
Ventajas	↓ precio	↓ tiempo Q. Buena hemostasia	↓ tiempo Q. Buena hemostasia	Buena hemostasia	Muy seguro
Inconvenientes	Menos seguro	Pocos estudios parótida	Precio	Estudios contradictorios	↑ precio

gía apropiada para transformar el colágeno y la elastina de los vasos sanguíneos. Útil para vasos de hasta 7 mm. Reduce el tiempo quirúrgico.[11] Propopakis et al.[12] creen que con su ayuda se reducen las complicaciones, incluido el sangrado; sin embargo, Colella y Giudice[13] lo creen comparable al bisturí tradicional, pero no superior.

- Bisturí hemostático de Shaw. Tiene hojas de diferentes tamaños y se pueden aplicar temperaturas diferentes. Existen divergencias respecto a su utilidad, habiendo detractores, como Ramadan,[14] y defensores, como Eisele,[15] que utilizan una hoja del n.º 15 a 220 ºC con buenos resultados.
- Bisturí harmónico (*Ethicon Endo-Surgery,* Cincinnati, OH). Corta y coagula con vibraciones ultrasónicas de la hoja de 55.000 Hz, desnaturalizando proteínas. Forma un coágulo que sella los vasos de hasta 2 mm de diámetro sin transmitir energía eléctrica,[16] gracias a la expansión y contracción de cristales piezoeléctricos de la pieza de mano del bisturí,[17] ofreciendo una disección con hemostasia intra y posoperatoria adecuada.[18]

Independientemente del método que se utilice, lo importante es avanzar con cuidado extremo, sin someter al nervio facial ni a sus ramas al calor producido por los diferentes tipos de instrumentos. Asimismo, se debe revisar el campo quirúrgico cuidadosamente antes del cierre del mismo, para asegurarse de que las ligaduras están correctamente colocadas y no hay ningún vaso que presente un peligro potencial.

• Seromas

Tras la retirada de los drenajes se puede acumular fluido por debajo del colgajo. El tratamiento consiste en practicar una aspiración en condiciones asépticas. La determinación de amilasa distinguirá el seroma del sialocele (elevado contenido de amilasa), aunque el tratamiento de los dos es el mismo, debiendo mantener un vendaje compresivo efectivo. La aspiración repetida por reacumulación también puede ayudar. Si no se observa una reducción del fluido aspirado, se puede realizar una incisión acompañada de vendaje compresivo.[1]

Kulber et al., en 1997, realizaron un estudio en ratas sobre la utilidad de un sellador de fibrina mezcla de fibrinógeno y trombina, concluyendo que previene la formación de seromas y mejora la curación de la herida quirúrgica, aunque no es útil para el tratamiento de los seromas ya formados.[19] En un estudio prospectivo sobre la utilización de *Tisseel*® (*Baxter Corp.* Ontario, Canadá), Maharaj et al. concluyen que el uso de *Tisseel* disminuye significativamente el volumen total de drenaje y la frecuencia posquirúrgica de serosas.[20]

Un truco para evitar seromas consiste en dejar el redón un día más después de que no se produzca más drenaje. Así se fomenta la formación de bridas cicatriciales.

La sialorrea a través de la incisión suele deberse a una parotidectomía superficial incompleta. Su tratamiento consiste en un vendaje compresivo y, de no ceder, en una revisión quirúrgica para resecar restos productivos de la glándula.

• COMPLICACIONES DE LA CIRUGÍA DE LA GLÁNDULA SUBMAXILAR

Hay que tener en cuenta que la vena facial recorre la cara profunda de la aponeurosis y que la arteria facial (rama de la carótida externa) transurre a lo largo de la cara profunda de abajo arriba y, luego, a lo largo del borde superior de la glándula.

• Hemorragias y hematomas

Si es por lesión de la arteria facial puede ser grave, aunque no es frecuente. Cuando se presenta una hemorragia proveniente de la arteria facial, se debe reintervenir inmediatamente.[2]

Si bien el método tradicional aceptado para la escisión de la glándula submandibular incluye la ligadura de la arteria facial, hay autores como Taimi et al.[21] que proponen la conservación de la arteria facial ligando sólo su rama glandular para no comprometer la irrigación de los colgajos de reconstrucción, afirmando que esta técnica no es causa de mayor número de hemorragias o hematomas.

El hematoma posoperatorio es más frecuente, y debe impedirse mediante una hemostasia cuidadosa del compartimento antes de cerrarlo y la colocación de un drenaje de Redón. Se debe sospechar la presencia de un hematoma o de una hemorragia cuando se produce un abombamiento de la piel sobre el campo quirúrgico, normalmente acompañada de dolor.

Los drenajes de aspiración pueden fallar porque hay algún coágulo en su interior que los obstruye,[1] o porque la sangre extravasada se ha coagulado y resulta imposible su aspiración.

• Seromas

Al igual que en la parotidectomía, el seroma se puede producir tras la retirada (precoz) de los drenajes. El tratamiento también debe ser el mismo que para la glándula parótida.[1]

BIBLIOGRAFÍA

1. Kaplan MJ. Complications of Salivary Gland Surgery, En: Complications of Head and Neck Surgery. Weissler MC, Pillsbury III HC (eds). New York: Thieme; 1995. pp. 172-83.
2. Dehesdin D, Vinel V. Chirurgie de la glande sous-mandibulaire. Chirurgie de la glande sublinguale. Encycl. Méd Chir. Ed. Scientifiques et Médicales. Tête et cou. Paris: Elsevier; 2000. p. 10.
3. Yates C. A surgical approach to the sublingual salivary gland. Ann R Coll Surg Engl 1994;76:108-9.
4. Powell ME, Clairmont AA. Complications of Parotidectomy. South Med J 1983;76:1109-12.
5. Matory YL, Spiro RH. Wound bleeding after head and neck surgery. J Surg Oncol 1993;53:17-9.
6. Migirov L, Rahima D, Kronenberg J. Bleeding from the ductus parotídeos following parotidectomy. Isr Med Assoc J 2004;6:701.
7. Bova R, Saylor A, Coman WB. Parotidectomy: review of treatment and outcomes. ANZ K Surg 2004;74:563-8.
8. Guntinas-Lichius O, Klussmann JP, Wittekindt C, Stennert E. Parotidectomy for benign parotid disease at a university teaching hospital: outcome of 963 operations. Laryngoscope 2006;116:534-40.
9. Reinisch JF, Kim RY, Harshbarger RJ, Meara JG. Surgical management of parotid hemangioma. Plast Reconstr Surg 2004;113:1940-8.
10. Ussmueller JO, Jaehne M, Neumann BG. The use of diathermy scissors in parotid gland surgery. Arch

Otolaryngol Head Neck Surg 2004;130:187-9.
11. Colella G, Giudice A, Vicidomini A, Sperlongano P. Usefulness of LigaSure vessel sealing system during superficial lobectomy of the parotid gland. Arch Otolaryngol Head Neck Surg 2005;131:413-6.
12. Prokipakis EP, Lachanas VA, Helidonis ES, Velegrakis GA. The use of the Ligasure Vessel Sealing System in parotid gland surgery. Otolaryngol Head Neck Surg 2005;133:725-8.
13 Colella G, Giudice A. LigaSure device in parotid gland surgery. Otolaryngol Head Neck Surg 2006;135:172-3.
14. Ramadan HH, Wax MA, Itani M. The Shaw scalpel and development of facial nerve paresis after superficial parotidectomy. Arch Otolaryngol Head Neck Surg 1998;124:296-8.
15. Eisele DW. The Shaw hemostatic scalpel in parotid surgery. Arch Otolaryngol Head Neck Surg 1999;125:119.
16. Jackson LL, Gourin CG, Thomas DS, Porubsky ES, Klippert FN, Terris DJ. Use of the harmonic scalpel in superficial and total Parotidectomy for benign and malignant disease. Laryngoscope 2005;115:1070-3.
17. Blankenship DR, Gourin CG, Porubsky EA, Porubsky ES, Klippert FN, Whitaker EG, et al. Harmonic Scalpel versus cold knife dissection in superficial Parotidectomy. Otolayngol Head Neck Surg 2004;131:397-400.
18. Metternich FU, Sagowski C, Wenzel S, Jakel T, Leuwer R, Koch U. Preliminary results for superficial parotidectomy using the ultrasonically activated scalpel (Ultracision Harmonic Scalpel). Laryngorhinootologie 2003;82:514-9.
19. Kulber DA, Bacilious N, Peters ED, Gayle LB, Hoffman L. The use of fibrin sealant in the prevention of seromas. Plast Reconstr Surg 1997;99:842-9.
20. Maharaj M, Diamond C, Williams D, Seikaly H, Harris J. Tisseel to reduce postparotidectomy wound drainage: randomized, prospective, controlled trial. J Otolaryngol 2006;35:36-9.
21. Talmi YP, Wolf M, Bedrin L, Horowitz Z, Dori S, Chaushu G, et al. Preservation of the facial artery in excisión of the submandibular salivaty gland. Br J Plast Surg 2003;56:156-7.

2. COMPLICACIONES DE LA CIRUGÍA DE LA PARÓTIDA

Martínez Vidal B, Bernal Sprekelsen M

• SÍNDROME DE FREY

• Incidencia

El síndrome de Frey o síndrome del nervio aurículo-temporal fue descrito en 1923 por Lucie Frey, y es la secuela más frecuente de la parotidectomía. Su frecuencia es variable dentro de la literatura y depende del método utilizado para diagnosticar dicha complicación (tabla 1).

En general, el síndrome de Frey clínico oscila entre un 40-50%, y aumenta hasta un 80% cuando se utilizan pruebas objetivas, como el test de Minor o el histograma con papel yodado.[1]

Su aparición suele ser tardía, entre 5 y 8 semanas después de la intervención.

• Patogenia

Se cree que la etiología del mismo es la regeneración aberrante de las fibras parasimpáticas colinérgicas posganglionares parotídeas que, al seccionarse durante la cirugía, se regeneran y se anastomosan con las fibras posganglionares simpáticas que inervan los vasos y las glándulas sudoríparas de la piel circundante. Al estimular dichas fibras durante la masticación y la ingesta, se produce una vasodilatación local de la piel («enrojecimiento gestatorio») y una sudoración local («sudoración gestatoria»).

• Prevención

Algunas técnicas quirúrgicas manejan el concepto de la creación de una barrera entre la herida de la parótida y la piel circundante mediante la colocación de un injerto durante la intervención. Se han utilizado injertos de duramadre liofilizada, dacrón, Ethisorb® y PTFE. Se ha publicado una disminución en la incidencia del síndrome de un 3% clínico y un 10% objetivo, utilizando preferentemente injertos interpuestos de PTFE, con un ligero aumento de la aparición de fístulas (25%).[1] Asimismo, se han descrito técnicas de avulsión del nervio aurículo-temporal y el uso de colgajos de esternocleidomastoideo, fascia temporal, grasa y dermis; todas con resultados inciertos. Una técni-

Tabla 1. Incidencia del síndrome de Frey en la literatura[1]

Fuente	Número de pacientes	Incidencia del síndrome de Frey (%)	
		Clínica	Objetiva
Kornblut et al., 1974[11]	35	43	97
Gordon and Fiddien, 1976[12]	50	34	100
Farrel y Kalnins, 1991[13]	21	14	43
Allison, 1993[14]	35	83	87
Linder et al., 1997[15]	193	23	93
Dulguerov et al., 1999[1]	70	55	80
Total/promedio	**404**	**42**	**83**

ca efectiva descrita en la literatura es la técnica del colgajo del Sistema Superficial Músculo Aponeurótico (SMAS).[1]

- **Manejo**

Se han descritos múltiples tratamientos, como la neurectomía timpánica, la radioterapia y la aplicación de anticolinérgicos tópicos; todos con pocos resultados favorables.

Actualmente se considera que la aplicación de toxina botulínica tipo A intradérmica es el tratamiento de elección.

Actúa bloqueando la liberación de acetilcolina a nivel de las terminales nerviosas salivares. Se delimita el área afecta mediante el test de Minor y se realizan punciones intradérmicas con 1 cm de separación, aplicando 0,1 ml en cada inyección y con dosis que varían entre 10-20 MU de Dysport® por inyección (aproximadamente 2,5-5 MU de Botox®).[2,3] Recientemente, estudios prospectivos han apoyado el uso de las 20 MU por inyección, obteniendo una mayor duración del efecto, hasta 16 meses en comparación con los ocho meses de las dosis habituales. Dichas dosis no han aumentado el riesgo de los efectos secundarios y han disminuido la necesidad de segundas inyecciones.[2]

- **FÍSTULA SALIVAL**

- **Frecuencia**

La fístula parotídea es una complicación conocida. Su incidencia en la literatura es del 14%.[4]

- **Patogenia**

Se trata de una lesión crónica de la glándula o su conducto, a través de la cual se produce salida constante de saliva. La presencia constante de saliva interviene en la cicatrización de la herida, y posteriormente el trayecto se tapiza por epitelio, perpetuando la lesión. La clínica inicial consiste en la formación, durante el posoperatorio inmediato, de una colección inmediatamente por debajo de la herida quirúrgica y por encima de la glándula, con posterior salida de líquido claro unos días después. El flujo de líquido suele aumentar durante la masticación. La medición de amilasa en el líquido puede ser útil para confirmar el diagnóstico.

- **Prevención**

Una buena técnica quirúrgica es esencial. Se ha descrito el uso de vendajes compresivos, la disminución de la ingesta oral, incluso con el uso de nutrición enteral y/o parenteral.

Los fármacos anticolinérgicos (atropina, bromuro de propantelina y glicopirrolato) son útiles en la disminución de la secreción salivar de manera bilateral, aunque producen numerosos efectos secundarios, como visión borrosa, retención urinaria, fotofobia y palpitaciones, y se encuentran contraindicados en pacientes con glaucoma, estreñimiento crónico y cardiopatías.

- **Manejo**

Generalmente, las fístulas posoperatorias se suelen cerrar de forma espontánea en los primeros 10 días. Inicialmente deben usarse medidas conservadoras, como la compresión extrínseca y los fármacos anticolinérgicos, en pacientes seleccionados. Se han descrito varios tratamientos con resultados desalentadores: la compresión externa por un largo periodo de tiempo, la succión continua mediante la inserción de drenajes, la neurectomía timpánica con o sin sección de la cuerda del tímpano, la administración de fármacos anticolinérgicos, la radioterapia e incluso la parotidectomía total. Recientemente se ha informado del uso exitoso de la toxina botulínica tipo A en el tratamiento de las fístulas persistentes.[4] La toxina botulínica produce una denervación química bloqueando la liberación de neurotransmisores en las terminaciones nerviosas colinérgicas, lo que bloquea las fibras autonómicas parasimpáticas que se encargan de la producción de saliva en la glándula, producen atrofia glandular y permiten la formación de tejido cicatricial.

• PARESIA Y PARÁLISIS DEL NERVIO FACIAL

• Frecuencia

En la literatura, la incidencia de paresia del nervio facial oscila entre el 18 y el 68%, y la disfunción a largo plazo del mismo, entre el 9 y el 19%. Asimismo, se considera que la incidencia de lesión permanente es del 4-5%.

La lesión más frecuente es la paresia de una única rama, generalmente la rama marginal mandibular.

La mayoría de las paresias tempranas se resuelven dentro de los primeros seis meses, aunque el proceso puede tardar hasta 18 meses. Se han descrito como factores de riesgo de lesión posoperatoria del nervio facial el tipo de cirugía (parotidectomía total o extendida), las reintervenciones, los tumores malignos, el tamaño de la lesión, las condiciones inflamatorias, la edad avanzada, el tiempo quirúrgico y el contacto del tumor con el nervio facial.[5]

La parálisis facial es cosmética y funcionalmente significativa para el paciente, y sus síntomas incluyen asimetría facial, dificultad en la masticación, babeo y abrasión de la córnea por cierre incompleto del ojo.[6,7]

• Patogenia

Patey clasificó la patogenia de las parálisis faciales posparotidectomía como secundarias a:

- Lesión o sacrificio deliberado del nervio facial o sus ramas.
- Sección inadvertida, pero reconocida.
- Causas poco claras, mientras que la integridad anatómica del nervio se encuentra intacta.

La mayoría de las lesiones se encuentran en el tercer grupo y la causa de éstas se cree debida a la distensión/elongación del nervio.

Estudios recientes han demostrado que más del 38% de elongación produce ruptura del nervio. Además, se han encontrado lesiones en el perineuro de nervios, con un 6% de elongación.[7,8]

La lesión del perineuro causa edema, que obstruye la microcirculación del nervio y resulta en la pérdida irrecuperable de su potencial de acción. Otras causas de lesión son la presión excesiva con los separadores quirúrgicos y una excesiva electrocoagulación.

• Prevención

La literatura respalda el uso de técnicas quirúrgicas conservadoras, como la parotidectomía superficial parcial[6-8] para evitar las lesiones extensas del nervio. La monitorización intraoperatoria del nervio facial pretende predecir las lesiones y evitarlas, aunque su eficacia aún no está demostrada.

• Manejo

Dado que un gran número de paresias y parálisis faciales son transitorias, se recomienda la observación inicial durante ocho semanas para permitir la recuperación de la rama comprometida (se calcula que el tejido nervioso se regenera a razón de 1 mm al día). Si existe sección intraoperatoria, ya sea deliberada o inadvertida, se debe intentar la reconstrucción en el mismo tiempo quirúrgico. Las lesiones que persisten después de ocho semanas de observación pueden ser intervenidas. Es necesario un estudio preoperatorio del estado del nervio mediante una electromiografía/electroneuronografía que determine la presencia de neuronotmesis o de fibrilaciones que implican la lesión irrecuperable del nervio. En estos casos se puede realizar una resección del área del nervio comprometida, con biopsia por congelación de los bordes distal y proximal que informen tejido nervioso viable sin neuromas, y una reconstrucción mediante microcirugía con interposición de un injerto de nervio, generalmente usando el nervio aurículo-temporal mayor o el nervio cutáneo antebraquial. Asimismo, existen técnicas de suspensión estática y dinámica que utilizan injertos de fascia y músculo temporal para elevar y anclar los músculos faciales en dirección cefálica y contrarrestar los efectos de la gravedad sobre el lado paralizado, aportando simetría a la hemicara comprometida (en la literatura se ha informado una tasa de éxito del 90-95%). Se ha informado sobre el uso exitoso de materiales sintéticos como el Gore-tex® (e-PTFE) en estos injertos.[9] Ante la queratitis, la sensación de cuerpo extraño y el lagoftalmos presente en

algunos pacientes, se recomiendan las técnicas de colocación de pesas de oro en el párpado superior, la tarsorrafia lateral, el estrechamiento del párpado inferior y la elevación de la ceja con resultados estéticos muy favorables.[4]

• SIALOCELES

Los sialoceles son una complicación frecuente de la cirugía de parótida, aunque la mayoría son de carácter transitorio. Su manejo consiste en la aspiración repetida del contenido de la lesión y las medidas compresivas locales, que generalmente logran el control de esta complicación. Se ha propuesto la parotidectomía total y la radioterapia a dosis bajas para tratar los sialoceles refractarios con resultados pobres. El uso de anticolinérgicos produce múltiples efectos adversos, como xerostomía, estreñimiento, fotofobia, taquicardia y retención urinaria. Se ha descrito el uso con éxito de la toxina botulínica tipo A en casos refractarios.[10]

BIBLIOGRAFÍA

1. Dulguerov P, Quinodoz D, Cosendai G, Piletta P, Marchal F, Lehmann W. Prevention of Frey Syndrome During Parotidectomy. Arch Otolaryngol Head Neck Surg 1999;125:833-9.
2. Pomprasit M, Chintrakarn C. Treatment of Frey´s syndrome with botulinum toxin. J Med Assoc Thai 2007;(11):2397-402.
3. Guntinas-Lichius O. Increased Botulinum Toxin Type A Dosage Is More Effective in Patients With Frey´s Syndrome. Laryngoscope 2002;112(4):746-9.
4. Marchese-Ragona R, Marioni G, Restivo DA, Staffieri A. The role of botulinum toxin in postparotidectomy fistula treatment. Am J Otolaryngology 2006;27:221-4.
5. Gaillard C, Périé S, Susini B, Lacau J. Facial Nerve Dysfunction After Parotidectomy: The role of Local Factors. Laryngoscope 2005;115:287-91.
6. Dulguerov P, Marchal F, Lehmann W. Postparotidectomy Facial Nerve Paralysis: Possible Etiologic Factors and Results With Routine Facial Nerve Monitoring. Laryngoscope 1999;109:754-62.
7. Meier JD, Wenig BL, Manders EC, Nenonene EK. Continuous intraoperative Facial Nerve Monitoring in Predicting Postoperative Injury During Parotidectomy. Laryngoscope 2006;116:1569-72.
8. Skourtis ME, Weber SM, Kriet D, Girod DA, Tsue TT, Wax MK. Otolaryngol Head Neck Surg 2007;137:228-32.
9. Golio D, De Martelaere S, Anderson J, Esmaeli B. Outcomes of periocular reconstruction for facial nerve paralysis in cancer patients. Plast Reconstr Surg 2007;119(4):1233-7.
10. Vargas H, Galati LT, Parnes SM. A Pilot Study Evaluating the Treatment of Postparotidectomy Sialoceles with Botulinum Toxin Type A. Arch Otolaryngol Head Neck Surg 2003;126:421-4.
11. Kornblut AD, Westphal P, Miehlke A. The effectiveness of a sternomastoid muscle flap in preventing post-parotidectomy occurrence of the Frey syndrome. Acta Otolaryngol 1974;77:368-73.
12. Gordon AB, Fiddien RV. Frey's syndrome after parotid surgery. Am J Surg 1976;132:54-8.
13. Farrell ML, Kalnins IK. Frey's syndrome following parotid surgery. Aust N Z J Surg 1991;61:295-301.
14. Allison GR, Rappaport I. Prevention of Frey's syndrome with SMAS interposition. Am J Surg 1993;166:407-10.
15. Linder TE, Huber A, Schmid S. Frey's syndrome after parotidectomy: a retrospective and prospective analysis. Laryngoscope 1997;107:1496-501.

3. COMPLICACIONES EN LA CIRUGÍA SUBMAXILAR

Lede Barreiro A, Seoane García V, Rodríguez Fernández JL

• INTRODUCCIÓN

La submaxilectomía es una intervención que se efectúa de manera rutinaria en la mayor parte de los servicios de Otorrinolaringología. Considerada por muchos profesionales como cirugía menor, dada su relativa simplicidad técnica, puede tener secuelas de importancia.

Es una técnica quirúrgica que se usa con frecuencia para tratar la patología benigna (principalmente inflamatoria).[1] Por tanto, este hecho condiciona que la técnica se realice de forma reglada y escrupulosa, siendo preciso conocer las posibles secuelas y su prevención.

Los objetivos quirúrgicos principales deben ser:
– Solucionar la patología de base.
– Evitar las secuelas.

Dado que la técnica más extendida en nuestro medio es la submaxilectomía por cervicotomía abierta, nuestras consideraciones se dirigirán fundamentalmente a ésta.

Dentro de las secuelas, se pueden distinguir dos grandes grupos:
– Estéticas.
– Funcionales.

Las primeras, en general comunes a cualquier cirugía abierta, se refieren a la deformidad de la región anatómica, consecuencia de alteraciones de la cicatrización (retracción, queloidismo) y/o de la pérdida de sustancia secundaria a la sustracción de la glándula.

Las secuelas funcionales de mayor importancia desde el punto de vista estrictamente médico se pueden subclasificar en:
– Disminución de la producción salivar: repercusión clínica leve, que es rápidamente compensada por el conjunto de las restantes glándulas.
– Déficits secundarios a la lesión de estructuras nerviosas, que son la rama marginal del nervio facial, el nervio lingual y el nervio hipogloso, objeto de estudio en el presente capítulo.

• LESIÓN DE LA RAMA MARGINAL DEL NERVIO FACIAL

También conocida como rama marginal de la mandíbula, procede de la rama inferior (o cervical) del nervio facial.

Su lesión es la complicación más frecuente en las submaxilectomías, con una incidencia publicada de entre el 1 y el 29% (tabla 1).

La lesión del Nervio Marginal se produce principalmente por compresión y/o por el estiramiento del nervio al traccionar de la piel y el tejido celular subcutáneo sobre el borde craneal de la cervicotomía, para facilitar el acceso al lecho quirúrgico.[2,3]

La sección de este nervio es muy poco frecuente.

Clínicamente se manifiesta como caída del labio inferior ipsilateral, especialmente patente en el habla y la deglución. La recuperación se produce de forma espontánea en los siguiente meses en más del 80% de los casos.[2]

Tabla 1. Incidencia de parálisis nerviosa postsubmaxilectomía en la literatura

		NM		NL		NH	
	n	T	P	T	P	T	P
Presus et al., 2007[3]	258	9%	<1%	2%	0	0%	
Torroni et al., 2007[13]	40	17,5%	0	25%	0		
Ellies et al., 1996[19]	91	1,1%	0	5,5%	0		
Ichimura et al., 1996[6]	124	29,8%	0	4%	0,8	4,8%	4,8%
Hald, Andreassen., 1994 [20]	88	18,2%	1,2%	5%	4,7%	0	0
Milton et al., 1986[21]	25	18,2%	7,3%	3%	2,9%	0,7%	0

NM: Nervio Marginal; NL: Nervio Lingual; NH: Nervio Hipogloso; T: lesión Temporal; P: lesión Permanente.

El NM discurre paralelo y a escasos milímetros del borde caudal de la rama horizontal de la mandíbula, entre la cara lateral de la fascia superficial y la cara medial del músculo platisma. La incisión quirúrgica se debe realizar a unos 3-4 cm bajo el borde de la mandíbula, pararela a éste y siguiendo un pliegue natural de la piel.[4,5]

Para evitar la lesión del NM, se recomiendan varias opciones a la técnica inicialmente descrita:[6]

- Maniobra de Martin:[7] sección y ligadura de los vasos faciales a nivel inferior y tracción de éstos hacia arriba.
- Incisión quirúrgica a nivel del hueso hioides («aproximación sin identificación»).
- Identificación directa y protección del NM.
- Monitorización del trayecto del nervio facial mediante electroestimulador.

Las dos últimas técnicas no siempre son aconsejables debido a su complejidad, con aumento de la morbilidad y del tiempo quirúrgico, a las variantes anatómicas y a la eficacia de las dos maniobras comentadas inicialmente.

En las técnicas recientemente descritas (acceso transoral y transcervical endoscópico) no hay exposición del NM, siendo mínima la posibilidad de daño y/o lesión.[8,9,10]

• LESIÓN DEL NERVIO LINGUAL

El Nervio Lingual (NL) es una rama del nervio maxilar inferior del nervio trigémino (V3). Es el nervio que aporta la sensibilidad a los dos tercios anteriores de la lengua. Es la segunda lesión nerviosa más frecuente; la literatura muestra una incidencia entre el 2 y el 17%.

Su lesión se manifiesta clínicamente como hipoestesia (o incluso anestesia) gustativa y sensitiva de la lengua. De forma secundaria, se producen quemaduras, lesiones por roce e incluso mordeduras en el área lingual inervada. En ocasiones se acompaña de parestesias, que pueden llegar a ser muy dolorosas.[11]

La lesión se produce al ligar y seccionar de forma precipitada el conducto de Wharton en la zona inmediatamente medial al borde dorsal del músculo milohioideo.

En esa zona el nervio presenta una curvatura en dirección caudal con forma de «V», por la tracción de elementos nerviosos (ramas eferentes secretoras) y vasculares que penetran en la glándula.[1,11] En la literatura anglosajona se usa como referencia anatómica la presencia del ganglión submandibular para indicar la proximidad del nervio al conducto.[4] No siempre es posible encontrar el nervio durante la cirugía, pero este fallo no repercute en una mayor incidencia de afectación del NL.

La forma de evitar la lesión es disecar el conducto de Wharton en la cara medial del músculo milohioideo lo más minuciosamente posible, aislando el mismo de cualquier estructura de aspecto vascular o nervioso, y evitando ligar o cauterizar con bisturí eléctrico estas estructuras.[4,12]

Una vez aislado y disecado el conducto, se realiza su ligadura lo más próxima posible al suelo de la cavidad oral.[13] Esta actitud es especialmente importante en la cirugía de revisión y en aquella que trata la patología inflamatoria aguda de repetición, pues en estos casos la enorme fibrosis que se encuentra hace especialmente difícil la identificación de las mencionadas estructuras.

En las técnicas extractivas de cálculos de la glándula submaxilar por vía oral mediante incisión en el suelo de la boca (apertura oral, del conducto de Wharton), también existe riesgo de lesionar el NL.[14] Para evitarlo se debe realizar una disección escrupulosa alrededor del conducto, previa canalización, y después incidir el conducto sobre la sonda[11] (introducirla en el Wharton).

En la submaxilectomía por vía transoral el riesgo de lesionar el NL es alto,[8] aunque la literatura revisada no describe lesiones permanentes del NL, pero sí anestesia lingual transitoria (del 43 al 81%).[10]

En las nuevas técnicas de resección endoscópica transcervical también se puede lesionar el NL. Para evitarlo, se debe localizar el NL al mismo tiempo que el conducto de Wharton tras la retracción del milohioideo.[15] Cuando esta técnica se realiza accediendo desde la línea media, el riesgo de lesión del NL es menor.[9]

Según el tipo de afectación del NL, se decidirá el manejo terapéutico a seguir. Siempre que se produzca una sección completa, hay que pensar en una microcirugía para reconstruirlo (sutura directa o injerto). La literatura revisada coincide en que se produce una mejoría clínica importante, pero no completa.[16,17] Si el daño del NL se produce por otra causa (compresión, tracción o inyección de anestésico en el nervio), se puede plantear un tratamiento médico. Se han estudiado distintos fármacos (corticosteroides, clonazepam tópico oral, clonidina en gel, lidocaína i.v.) con resultados dispares. Los antidepresivos tricíclicos (amitriptilina) y los antiepilépticos (gabapentina) han demostrado ser efectivos en las neuralgias postraumáticas.[18]

• LESIÓN DEL HIPOGLOSO

El hipogloso o XII par craneal (NH) es el principal nervio motor de la lengua (inerva todos sus músculos, excepto el palatogloso) y de los músculos del suelo de la boca. Su daño durante la submaxilectomía es muy infrecuente (tabla 1).

La lesión se traduce clínicamente en una parálisis motora de la hemilengua ipsilateral, que implica una desviación de la lengua hacia el lado paralizado, fasciculaciones y atrofia.

La mayor parte de las lesiones del NH se relacionan con hemorragias importantes (>150 ml) durante la cirugía,[6] que implican en muchas ocasiones ligaduras a ciegas e intempestivas de los vasos (por lo general, arterias lingual o facial, o el tronco venoso tirolinguofacial).

En el acto quirúrgico, cuando la disección llega al plano que separa la cara inferior de la glándula y el tendón del músculo digástrico, debe quedar expuesto el NH.[5,7]

Si el cirujano mantiene el plano de disección adyacente a la cápsula glandular, evitará el daño del hipogloso, pues irá superficial al milohioideo y al hipogloso. Quedará el nervio visible sobre la aponeurosis profunda, acompañando a las venas linguales.

La hemostasia de las venas linguales (profundas) se debe realizar con electrocoagulación bipolar para evitar la lesión del nervio. También se debe ligar con cuidado la arteria facial ipsilateral, que se localiza posterior al NH, tras el músculo digástrico. Ante cualquier duda de la localización anatómica del nervio, se deben disecar los tejidos profundos superiores al tendón del músculo digástrico, y se encontrará el NH en un plano profundo al conducto de Wharton.

En la extracción de cálculos por vía oral (ya comentada), también se puede lesionar el NH.[14] Se debe incidir la mucosa del suelo de la boca en el área externa, pró-

xima a la mucosa gingival. A continuación la disección se efectúa prudentemente, por separación de las fibras musculares entre los músculos milohioideo e hiogloso.

Ante una sección completa del NH, se debe realizar una microcirugía reconstructiva lo antes posible. La literatura reciente no recoge resultados de la recuperación funcional tras la reconstrucción del trayecto.

BIBLIOGRAFÍA

1. Ortega P, Galindo N, Rey J. Abordaje quirúrgico de la glándula submaxilar. En: LM Gil-Carcedo, Tratamiento quirúrgico de los tumores de cabeza y cuello. Ponencia Oficial de la SEORL. Madrid: Editorial Garsi; 1992;257-60.
2. Rallis G, Mourouzis C, Zachariades N. A study of 55 submandibular salivary gland excisions. General dentistry 2004;52(5):420-3.
3. Preuss SF, Klussmann JP, Wittekindt C, Drebber U, Beutner D, Guntinas-Lichius O. Submandibular gland excision: 15 years of experience. J Oral Maxillofac Surg 2007;65:953-7.
4. Medina JE, Loré Jr JM. The Neck: Resection of submandibular salivary gland for benign disease. En: Loré & Medina (eds.) An Atlas of Head and Neck Surgery. 4th Ed. New York: Elservier Saunders; 2005. pp. 828-31.
5. Carroll WR, Morgan CE. Diseases of the salivary glands. En: Ballenger's Otorhinolaryngology Head and Neck Surgery. Ballenger JJ, Snow JB (eds.). 16th Ed. Chicago: BC Decker Inc.; 2003. pp. 1441-54.
6. Ichimura K, Nibu K, Tanaka T. Nerve paralysis after surgery in the submandibular triangle: Review of University of Tokyo Hospital Experience. Head Neck 1997;19(1):48-53.
7. Dias FL, Lima RA, Cernea CR. Management of tumors of the submandibular and sublingual glands. En: Salivary Gland Disorders. Myers EN, Ferris RL (eds.). Springer. 2007. pp. 340-71.
8. Guerrissi JO, Taborda G. Endoscopic excision of the submandibular gland by an intraoral approach. J Craniofac Surg 2001;12(3):299-303.
9. Chen MK, Su CC, Tsai YL, Chang CC. Minimally invasive endoscopic resection of the submandibular gland: a new approach. Head Neck 2006;28(11):1014-7.
10. Weber SM, Wax MK, Kim JH. Transoral excision of the submandibular gland. Otolaryngol Head Neck Surg 2007;137(2):343-5.
11. Dehesdin D, Vinel V. Chirurgie de la glande sous-mandibulaire. Chirurgie de la glande sublinguale. Encycl Méd Chir. Techniques chirurgicales - Tête et cou. París : Elsevier; 2000. p. 1-9.
12. Bradley P, Narual A. Complications of Head and Neck Surgery. En: Hakim N, Papalois V. (eds.). Surgical Complications – Diagnosis and Treatment. Imperial College Press 2007:205-44.
13. Torroni AA, Mustazza MC, Bartoli DD, Iannetti GG. Transcervical submandibular sialoadenectomy. J Craniofac Surg 2007;18(3):613-21.
14. Marchal F. Removal of calculi or strictures in salivary ducts that cannot be removed by sialendoscopy. En: Salivary Gland Disorders. Myers EN, Ferris RL (eds.). Springer 2007:149-56.
15. Guyot L, Dourore F, Richard O, Lebeau J, Passagia JG, Raphael B. Submandibular gland endoscopic resection: acadaveric study. Int J Oral Maxillofac Surg 2005;34:407-10.
16. Rutner TW, Ziccardi VB, Janal MN. Long-Term outcome assessment for lingual nerve microsurgery. J Oral Maxillofac Surg 2005;63:1145-9.
17. Susarla SM, Kaban LB, Donoff RB, Dodson TB. Does early repair of lingual nerve injuries improve functional sensory recovery? J Oral Maxillofac Surg 2007;65:1070-6.
18. Graff-Radford SB, Evans RW. Lingual Nerve Injury. Headache 2003;43:975-83.
19. Ellies M, Laskawi R, Arglebe C, Schott A. Surgical management of non neoplastic diseases of the submandibular gland. A follow-up study. Int J Oral Maxillofac Surg 1996;25(4):285-9.
20. Hald BH, Andreassen UK. Submandibular gland excision: short- and long-term complication. ORL 1994;56:87-91.
21. Milton CM, Thomas BM, Bickerton RC. Morbidity study of submandibular gland excision. Ann Roy Coll Surg Engl 1986;68:148-50.

4. RIESGOS Y COMPLICACIONES EN CIRUGÍA DE TIROIDES Y PARATIROIDES

Martínez Morán A, Martínez Vidal J, Padín Seara A

• INTRODUCCIÓN

El número de intervenciones en cirugía de tiroides aumenta cada año debido a un incremento de la demanda por parte de los servicios de Endocrinología. Por el contrario, el número de cirugías sobre las glándulas paratiroides ha disminuido debido a la mejora del control farmacológico de los hiperparatiroidismos secundarios.

Las complicaciones más características de ambos tipos de cirugía son la hipocalcemia y la lesión del nervio recurrente, siendo esta última la que más implicaciones en cuanto a morbilidad tiene y la que más preocupa, ya que deja como resultado una disfonía o una disnea en ocasiones difícil de tratar. El cirujano de cabeza y cuello debe conocer sus propios resultados en cuanto a este tipo de complicaciones, para así cuantificar la calidad de la cirugía que ofrece a sus pacientes. Algunas patologías, como el cáncer, la tiroiditis de Hashimoto, la tiroiditis de Riedel y otras tiroiditis víricas pueden producir una parálisis del nervio recurrente previa a la cirugía, que se puede recuperar o no tras ella.

Por todo ello, y a pesar de las costumbres de otras especialidades, es obligatorio realizar un control laringoscópico previo y poscirugía a todos los pacientes.

Es importante, además, comentar un consentimiento informado con el paciente, para explicar exhaustivamente las posibles complicaciones o consecuencias de esta cirugía.

Dentro de este capítulo, además de la lesión del nervio recurrente, incluiremos la lesión de la rama externa del nervio laríngeo superior.

• LESIÓN DEL NERVIO RECURRENTE

• Frecuencia

La incidencia de lesión del nervio recurrente es variable en la literatura revisada, pero en la mayoría, si hablamos de manos expertas, debe situarse alrededor del 2%.[1]

Además de la experiencia del cirujano, depende en gran medida de la patología a tratar. Así, no se dan los mismos porcentajes de lesión en caso de nódulo único, bocio multinodular, Graves-Basedow o carcinoma. Otros factores que influyen negativamente en el índice de lesión recurrencial son el tamaño, sobre todo cuando el componente torácico obliga a realizar una disección en el mediastino[2] y las reoperaciones.[3]

La preservación de la función del nervio recurrente es fundamental en la cirugía de tiroides, de forma que incluso en los tumores diferenciados está aceptada la disección del nervio, aún a riesgo de dejar pequeños fragmentos de tumor en el lecho quirúrgico, que luego serán anulados con yodo radioactivo.

• Clínica

La lesión unilateral del nervio recurrente producirá una disfonía, aunque en el momento inicial puede pasar desapercibida. Esto es así, porque en un primer momento la cuerda aparece en posición paramediana, para lateralizarse posteriormente y dar lugar a la clínica característica. Esto conlleva una disminución del rendimiento del aire inspirado por la disminución de la capacidad de retenerlo en la subglotis, dando como consecuencia, además, fatiga vocal.

La parálisis bilateral de las cuerdas vocales llevará a una situación más inquietante para el cirujano, ya que lo normal es que queden en posición medial con aparición de disnea, pudiendo estar la voz en estos casos bastante conservada. Entonces es fundamental un diagnóstico y un tratamiento urgentes.

• Diagnóstico

El diagnóstico se realiza por fibroscopia.

Existen otras pruebas de tipo funcional que evaluarán la discapacidad que produce la disfonía, como son el tiempo de fonación, la medición de las presiones subglóticas, o los test de discapacidad funcional. Este tipo de pruebas son útiles para evaluar la repercusión funcional que la parálisis conlleva, así como el progreso del paciente y su respuesta a un tratamiento.

• Tratamiento

El tratamiento de la parálisis unilateral del nervio recurrente comenzará en el posoperatorio precoz y mediante terapia vocal.[4] Una vez pasados seis meses, y si el paciente lo requiere, pueden plantearse diversos tipos de cirugía que intentarán la medialización de la cuerda vocal. Entre estas medidas destacan las inyecciones mediante laringoscopia y la tiroplastia.

Ambos tipos de cirugía deben realizarse, si es posible, mediante anestesia local y sedación. Es preferible así, que el paciente permanezca despierto y con capacidad de fonar para ajustar al máximo el beneficio de la cirugía.

Dentro del apartado de inyecciones, la única en la que tenemos experiencia es con la inyección de grasa.[5] La grasa se obtiene de la zona abdominal y se coloca en la cuerda de forma controlada mediante una jeringa o realizando un cordotomía antero-posterior y posterior sutura.

La duración de la grasa en esta posición es variable, con el beneficio de no tener reacciones de cuerpo extraño.

Otro tipo de sustancias orgánicas, como el colágeno, o inorgánicas como el teflón, el Silastic, o el Gore-tex®, han dado mayor índice de complicaciones.

La tiroplastia propuesta por Isshiki[6] comprende la creación de una ventana en el ala tiroidea a nivel de la cuerda vocal y la colocación de una cuña que medialice la misma. En la técnica original se utilizaba un injerto de cartílago, pero hoy en día ha sido modificada con la introducción de nuevos materiales. Esta técnica tiene un efecto más duradero que las inyecciones y es igualmente reversible.

En los casos en los que, además, el proceso vocal haya quedado lateralizado, se puede completar la cirugía realizando una adducción del aritenoides.

En la parálisis bilateral de las cuerdas, la clínica fundamental es la disnea que debemos solucionar de urgencia mediante una traqueotomía. Posteriormente, y después de los seis meses, debemos actuar si se confirma la lesión bilateral. En estos casos lo más aconsejable es la realización de una cordotomía posterior láser, ya sea uni o bilateral; y en los casos en los que aún así no consigamos la decanulación del paciente, podemos incluir una aritenoidectomía. En todo caso, debemos recordar y explicar al paciente que con estas maniobras pretendemos el cierre de la traqueotomía, pero que como consecuencia puede empeorar la disfonía e incluso aparecer aspiración durante la deglución (que en caso de que ocurra suele ser pasajera).

Algunos autores, en caso de parálisis bilateral, prefieren la reintubación y la administración de corticoides en aquellos casos donde el cirujano tenga la seguridad de haber respetado los nervios recurrentes. Tras unos días de tratamiento, se considerará la extubación en un medio controlado, donde comprobaremos mediante fibroscopia si existe o no movilidad cordal. En caso negativo es el momento de realizar una traqueotomía.

• Prevención

Son fundamentales:

- El conocimiento de la anatomía.
- El campo quirúrgico exangüe. Usar coagulación bipolar.
- No extirpar el tiroides o el paratiroides antes de encontrar el nervio y las glándulas paratiroides.
- La minuciosidad y la paciencia en la disección.

El primero en sugerir que la identificación y el seguimiento del nervio recurrente evitaba la lesión fue Lahey en 1938. La no identificación del nervio conlleva un riesgo mayor.

A pesar de que en estos últimos años se ha hablado sobre la posibilidad de monitorización del nervio recurrente, no debe en ningún momento sustituir el conocimiento anatómico y la experiencia del cirujano.[7,8]

En ocasiones, y hasta un 0,5%, el nervio laríngeo inferior no es recurrente, lo que se relaciona, además, con otras anomalías del desarrollo de la arteria subclavia. Esto es más frecuente y a considerar en el lado derecho del cuello, y sólo esperable en el lado izquierdo en casos de *situs inversus*.[9,10]

Además, recordaremos que en aquellos casos donde descubramos la sección del nervio intraoperatoriamente, ya sea accidental o en el contexto de un cáncer, no está clara que ninguna maniobra, como la de aproximar los bordes del nervio residual, sea efectiva.[11] En los casos de cáncer, ya hemos hablado sobre que debemos despegar el nervio del nódulo maligno preservando al máximo sus fibras, pudiéndonos ayudar de un microscopio o unas gafas lupa (figura 1). En ocasiones sorprende cómo un nervio que pensábamos que fue dañado durante la cirugía se recupera al cabo de unos meses de estar paralizado.

Figura 1. Nervio laríngeo recurrente engrosado y con vasos neurales dilatados, sin afectación funcional por compresión extrínseca desde el tumor tiroideo.

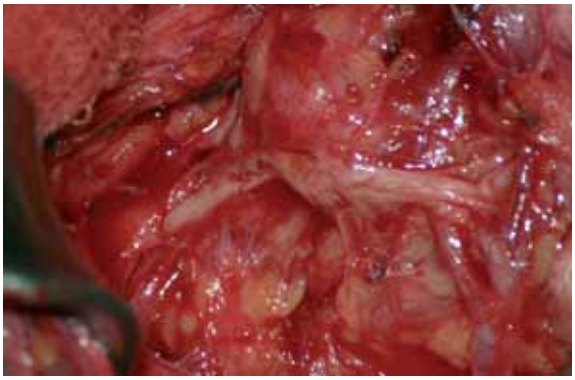

En los que se reconoce la lesión intraoperatoria del nervio, otros autores recomiendan realizar un injerto de asa descendente del hipogloso.[12,13] Nosotros no tenemos experiencia y preferimos esperar a una posible recuperación espontánea o realizar las maniobras anteriormente descritas para la medialización de la cuerda vocal.

• LESIÓN DEL NERVIO LARÍNGEO SUPERIOR

• Frecuencia

La incidencia real de lesión del nervio laríngeo superior en cirugía tiroidea es difícil de determinar, ya que generalmente no da lugar a una sintomatología tan acusada como la lesión del nervio recurrente y, por lo tanto, esta lesión no se explora de forma tan sistemática.

• Clínica

En estos casos, el paciente no suele presentar una disfonía apreciable. Lo más frecuente es que refiera dificultad al emitir tonos agudos en relación con la incapacidad para tensar al máximo la cuerda vocal y, por ello, disminución del rango vocal. Recordamos que este nervio contrae el músculo cricotiroideo, tensor externo de las cuerdas vocales. Por ello, además se acompaña de fatiga vocal.

Generalmente no es reconocido por la mayoría de los pacientes, aunque los profesionales de la voz sí detectan la disfunción.

• Diagnóstico

El diagnóstico inicial puede hacerse con fibroscopia, en la que se observa una cuerda abombada y más corta, localizada en un plano ligeramente inferior que la cuerda contralateral y que no se alarga completamente al intentar un tono agudo. El estudio puede completarse mediante estroboscopia, lo que hará la disfunción más evidente.

El diagnóstico definitivo se realiza mediante la EMG del músculo cricotiroideo.

La lesión bilateral del nervio laríngeo superior es difícil de reconocer. En este caso, la comparación con la hemilaringe contralateral no es útil.

- **Tratamiento**

El tratamiento de elección es mediante entrenamiento vocal por un logopeda.

- **Prevención**

Aunque algunos autores proponen la búsqueda sistemática del nervio laríngeo superior, nosotros no somos partidarios de ésta. En la mayoría de las publicaciones se prefiere la ligadura del pedículo superior lo más próximo al polo superior del tiroides posible. Con esta sencilla maniobra logramos evitar dañar este nervio en la mayoría de los pacientes.

BIBLIOGRAFÍA

1. Friedman M, Pacella BL Jr. Total versus subtotal thyroidectomy. Arguments, approaches, and recommendations. Otolaryngol Clin North Am 1990;23:413-27.
2. Torre G, Borgonovo G, Amato A, Arezzo A, et al. Surgical management of substernal goiter: analysis of 237 patients. Am Surg 1995;61:826-31.
3. Gourin A, Garzon AA, Karlson KE. The cervicomediastinal approach to intrathoracic goiter. Surgery 1971;69:651-4.
4. Netterville JL, Aly A, Ossoff RH. Evaluation and treatment of complications of thyroid and parathyroid surgery. Otolaryngol Clin North Am 1990;23:529-52.
5. Laccourreye O, Papon JF, Kania R, Crevier-Buchman L, Brasnu D, Hans S. Intracordal injection of autologous fat in patients with unilateral laryngeal nerve paralysis: long-term results from the patient's perspective. Laryngoscope 2003;113:541-5.
6. Isshiki N, Morita H, Okamura H, Hiramoto M. Thyroplasty as a new phonosurgical technique. Acta Otolaryngol 1974;78:451-7.
7. Shindo M, Chheda NN. Incidence of vocal cord paralysis with and without recurrent laryngeal nerve monitoring during thyroidectomy. Arch Otolaryngol Head Neck Surg 2007;133:481-5.
8. Chan WF, Lang BH, Lo CY. The role of intraoperative neuromonitoring of recurrent laryngeal nerve during thyroidectomy: a comparative study on 1000 nerves at risk. Surgery 2006;140:866-72.
9. Srinivasan V, Premachandra DJ. Non-recurrent laryngeal nerve: identification during thyroid surgery. ORL J Otorhinolaryngol Relat Spec 1997;59:57-9.
10. Cannon CR. The anomaly of nonrecurrent laryngeal nerve: identification and management. Otolaryngol Head Neck Surg 1999;120:769-71.
11. Green DC, Ward PH. The management of the divided recurrent laryngeal nerve. Laryngoscope 1990;100:779-82.
12. Benninger MS, Crumley RL, Ford CN, Gould WJ. Evaluation and treatment of the unilateral paralyzed vocal fold. Otolaryngol Head Neck Surg 1994;111:497-508.
13. Crumley RL. Repair of the recurrent laryngeal nerve. Otolaryngol Clin North Am 1990;23:553-63.

5. COMPLICACIONES EN LA CIRUGÍA DE TIROIDES INTRATORÁCICOS Y ABERRANTES

Suárez Nieto C, Llorente Pendás JL, Coca Pelaz A, Sevilla García MA

• TIROIDES INTRATORÁCICO

• Frecuencia

Se define como bocio o tumor tiroideo intratorácico aquel que tiene una extensión retroesternal significativa (>50%), requiriendo una disección del mediastino. La incidencia de patología tiroidea intratorácica oscila en la literatura entre el 2 y el 30%. Sin embargo, si reunimos distintas series de cirugía del tiroides con un número elevado de casos, las cifras reales están en el extremo bajo de dicho rango.

De 17.308 tiroidectomías publicadas en siete series distintas, sólo en el 4,5% de las mismas había un crecimiento intratorácico.

En los tumores malignos la incidencia es aún menor, con un 0,9% en 5.892 casos. Los tumores malignos representan entre el 4 y el 12% de la patología tiroidea intratorácica.

En general, no hay diferencia en la incidencia según el lado, y en el 10-30% son bilaterales. Como el resto de la patología tiroidea, los tumores malignos son más frecuentes en mujeres, y la edad media de presentación oscila entre los 55 y los 68 años en las distintas series publicadas.

• Clínica

Los tiroides intratorácicos se pueden clasificar de acuerdo con la localización anatómica en prevasculares, retrovasculares y paratraqueales y retrotraqueales, con unas tasas de incidencia en la serie de 185 casos de Parrot et al.[1] del 38, el 33 y el 27%, respectivamente; mientras que el 2% restante se trataba de tiroides aberrantes exclusivamente intratorácicos.

El síntoma de presentación más frecuente es la constatación de una masa cervical (rango 69-88%), seguido de la disnea (rango 28-57%) y la disfagia (rango 12-35%).

La masa cervical suele ser de larga evolución (media entre 12-15 años) y alcanzar hasta 25 cm de diámetro mayor, aunque la media está en torno a 10 cm. Como es lógico, los síntomas compresivos son mucho más frecuentes que en los grandes bocios de crecimiento exclusivamente cervical.

Entre el 10 y el 15% de los pacientes refieren disfonía, generalmente en caso de tumor maligno, aunque también puede presentarse una parálisis recurrencial en los grandes bocios. Otros posibles síntomas son el hipertiroidismo (rango 5-20%), el síndrome de la vena cava superior (rango 5-30%) y el hipotiroidismo (hasta en el 2%). Finalmente, cabe decir que el 5-25% de los casos son asintomáticos. Ocasionalmente puede ocurrir una obstrucción respiratoria aguda importante, habiéndose referido la necesidad de intubación de urgencia en hasta el 18% de los pacientes.

La radiografía simple de tórax muestra la extensión retroesternal y la desviación de la tráquea hasta en el 80% de los casos, pero la técnica de elección es la TAC, con la que en todos los casos se detecta el grado de afectación retroesternal y de compresión traqueal (figuras 1 y 2).

Los pacientes con un tumor maligno cérvico-mediastínico tienen mayor edad que los que presentan un bocio intratorácico, y los síntomas suelen tener una evolución más

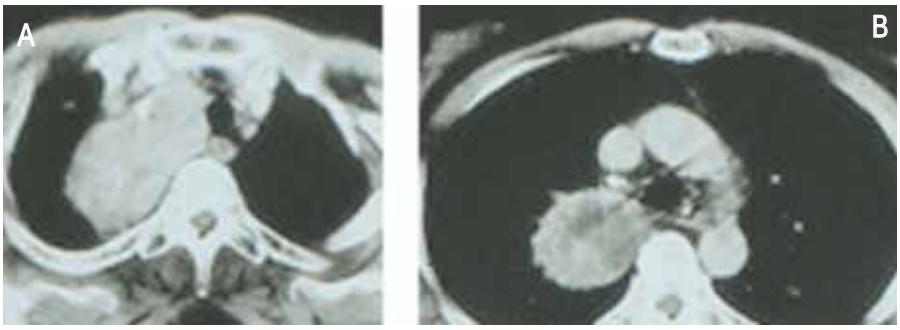

Figura 1. A. Bocio con extensión retrovascular al mediastino posterior derecho. B. Extremo inferior por debajo del cayado aórtico.

larga. Además de ser más frecuentes los síntomas compresivos que en los bocios, pueden aparecer metástasis ganglionares. La frecuencia con la que se presentan los distintos tipos histológicos es similar a la del cáncer localizado en el cuello, a excepción del aumento relativo de los carcinomas medulares.[2]

Tratamiento

El tratamiento del bocio intratorácico es exclusivamente quirúrgico, y debe realizarse tan pronto como sea posible, a fin de evitar complicaciones obstructivas graves. En los bocios intratorácicos suele haber un estasis venoso apreciable, debido a la obstrucción mecánica producida en las grandes venas mediastínicas por la compresión del tiroides. Por ello, con el fin de evitar una hemorragia potencialmente importante, deben ligarse cuidadosamente los pedículos vasculares del tiroides.

Figura 2. Tumor con extensión retrotraqueal en el mediastino izquierdo.

De todas formas, una vez que se extrae el componente mediastínico, las hemorragias no excesivamente violentas ceden espontáneamente al desaparecer el obstáculo.

Antes de abordar el componente intratorácico, se deben ligar los pedículos arteriales del tiroides, que se encuentran siempre en el cuello, así como identificar el nervio recurrente.

La disección completa del componente cervical hace más fácil la movilización del segmento torácico. La técnica a emplear en los bocios intratorácicos, extendiéndose desde el cuello hasta por debajo de la región subcarinal, consiste en disección digital por debajo de la lámina tiropericárdica, que conduce las venas tiroideas inferiores hasta los grandes troncos venosos braquiocefálicos, sintiendo lateralmente el plano arterial carotídeo. Esta disección digital se combina con una tracción ejercida desde el componente cervical del bocio y con la realizada desde abajo una vez finalizado el despegamiento.

La inmensa mayoría de los bocios o tumores malignos con crecimiento intratorácico pueden extirparse por un abordaje cervical. La necesidad de esternotomía parcial o total referida en las distintas series publicadas oscila entre el 0 y el 18%; pero, reuniendo los casos publicados, en 11 de ellas, con un total de 1.059 intervenciones sobre

tiroides intratorácicos, la esternotomía sólo fue necesaria en el 5,7% de las operaciones. Resulta difícil predecir preoperatoriamente la necesidad de un abordaje transesternal, incluso en las masas mediastínicas más grandes. En algunos casos de grandes masas en forma de iceberg, con más del 70% del bocio o del tumor por debajo de la entrada al tórax o en tumores retrovasculares, sobre todo derechos, que rebasan ampliamente en el mediastino posterior la parte inferior del cayado aórtico, puede ser inevitable la esternotomía (figuras 3 y 4).

Los factores que se han asociado a la necesidad de esternotomía son las recidivas de un bocio intratorácico ya operado, los bocios ectópicos y los carcinomas invasivos, sin que la bilateralidad, la intensidad de los síntomas compresivos y el crecimiento retrotraqueal tengan influencia.[1]

La magnitud de la extirpación tiroidea depende de diversos factores. En los carcinomas se debe hacer una tiroidectomía total, lo mismo que en los grandes bocios multinodulares bilaterales en los que no haya tejido sano. Cuando el bocio es unilateral, está indicada la hemitiroidectomía. En general, cabe decir que de un 50 a un 85% de los tiroides intratorácicos reciben una tiroidectomía total.

• Complicaciones y su prevención

Las complicaciones más habituales en la cirugía de los tiroides intratorácicos no difieren de las observadas en la cirugía convencional del tiroides, siendo más frecuentes en las tiroidectomías totales y en los tumores malignos que en los bocios. Así, las parálisis transitorias del nervio recurrente ocurren entre el 2-8% de los casos, mientras que las permanentes están comprendidas entre el 1-5%. Esta tasa de parálisis puede aumentar hasta el 5-10% en el caso de cirugía de las recidivas de bocios intratorácicos. Para evitar las parálisis o reducirlas al mínimo, es recomendable seguir el decálogo que se muestra en la tabla 1.

Tabla 1. Decálogo para reducir las parálisis recurrenciales

Buscarlo antes de abordar el componente torácico en el cruce con la arteria tiroidea inferior o por debajo de ella

- Realizar las maniobras de disección en paralelo al supuesto trayecto del nervio
- No cortar nada sin una identificación adecuada de las estructuras en el trayecto del nervio
- Identificar el nervio antes de pinzar vasos sangrantes en su trayecto
- Ligar los vasos que lo cruzan
- Preservar las ramas de división del nervio
- Emplear coagulación bipolar en la proximidad del nervio
- Prestar atención a la posibilidad de un nervio no recurrente, sobre todo en el lado derecho
- Estar atentos a la posibilidad de que se encuentre en una posición de mayor vulnerabilidad
- No seccionarlo en los tumores malignos si es funcionante, pese a estar invadido

La tasa de hipoparatiroidismo temporal que recogen las publicaciones se sitúa entre el 7 y el 13%, y el permanente entre el 1 y el 6%.

Como ocurre con las parálisis, el hipoparatiroidismo transitorio y permanente se incrementa notablemente

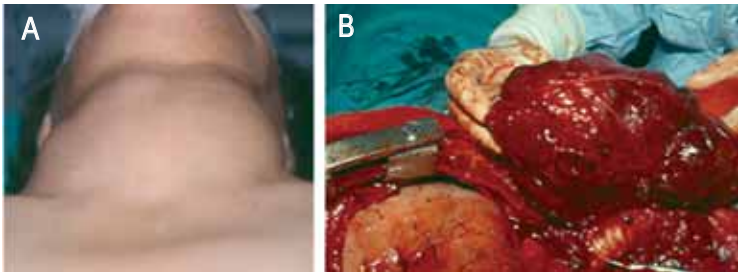

Figura 3. A. Bocio de grandes dimensiones con extensión intratorácica. B. Pieza quirúrgica después de la extirpación por abordaje cervical y esternotomía.

en la cirugía de las recidivas. Es pues muy importante identificar y preservar al menos dos paratiroides si la cirugía es bilateral, y transplantarlas troceadas en el caso de que después de la tiroidectomía queden desvascularizadas. Esta identificación puede estar dificultada por el gran tamaño de los bocios intratorácicos, recomendándose tener en cuenta las normas descritas en la tabla 2.

Tabla 2. Recomendaciones para preservar las glándulas paratiroides.

- Buscarlas antes de abordar el componente torácico en los sitios más habituales (por encima de la a. tiroidea inferior, la paratiroides superior y por debajo de ella la inferior)
- Tener presente que pequeños acúmulos de grasa en esta área, así como en otras, pueden ocultar una glándula
- Cuando la glándula está separada del tiroides, se debe preservar su fino pedículo vascular si es posible, y dejarla en ese caso en el campo quirúrgico. En caso contrario, transplantarla
- Examinar cuidadosamente la superficie del tiroides una vez extirpado en busca de las glándulas si antes no se han encontrado
- Si existe duda sobre la naturaleza de la glándula, echarla en una cápsula con suero. Si flota, es grasa, y si se hunde, tejido paratiroideo. En este caso también puede ser tejido tiroideo pseudoectópico o un ganglio, pero el color y la consistencia son distintas
- Cuando una paratiroides no es viable, se debe transplantar en fragmentos de 1 mm a surcos paralelos creados en el esternocleidomastoideo. Los fragmentos deben incrustarse entre los fascículos musculares y evitar que en ese punto haya sangrado, a fin de que prendan

Otras complicaciones locales que pueden presentarse ocasionalmente son la infección local (2-4%) y la hemorragia posoperatoria (1-2%).

Figura 4. Aspecto final de la intervención en el caso anterior. 1. Tronco braquiocefálico. 2. Cayado aórtico. 3. Pulmón. Las flechas señalan los nervios recurrentes

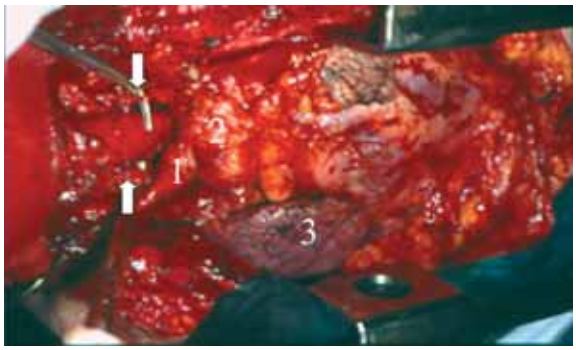

Para evitar la primera, se debe prevenir la formación de hematomas con una buena hemostasia y un drenaje de vacío. Cuando hay una hemorragia posoperatoria debe drenarse el hematoma rápidamente, incluso antes de llevar al paciente al quirófano, ya que la compresión aguda sobre la vía respiratoria puede tener consecuencias indeseables. Es mucho más frecuente que la hemorragia sea intraoperatoria por rotura de alguna gruesa vena tiroidea inferior ingurgitada, en cuyo caso se debe proceder a extraer cuanto antes el componente mediastínico. En tumores malignos infiltrantes puede desgarrarse algún grueso tronco venoso mediastínico al disecarlo del tumor, debiendo suturarse o ligarse.

Dejando de lado los casos en que se hace una esternotomía, donde es la regla, a veces se puede presentar un neumotórax por lesión de la cúpula pleural, sobre todo en los tumores malignos, que debe detectarse precozmente y corregirse mediante un drenaje.

Dada la importante compresión traqueal en no pocos pacientes, sorprende el bajo número de disneas posoperatorias (0-2%). Así, salvo en algún caso de tumor maligno en que sea necesario resecar un segmento traqueal, la traqueotomía es excepcionalmente necesaria, ya que casi nunca se presenta una traqueomalacia.

La tráquea, por muy comprimida que esté, adquiere su posición y calibre normales en menos de dos meses, expandiéndose de forma rápida una vez cesa la compresión.

De esta manera, de una serie de 47 pacientes con disnea grave preoperatoria, en el 87% se normalizó la función respiratoria nada más concluir la intervención, siendo el resto extubados entre el primer y el décimo día.[3] La poco frecuente posibilidad de desarrollar una complicación respiratoria está en relación con la edad avanzada del paciente, el tamaño y el grado de compresión traqueal.[3]

Además de las citadas, otras complicaciones son generales, entre las que destacan la neumonía y las cardiocirculatorias (0-2%).

Finalmente, la mortalidad posoperatoria por alguna complicación local o general es muy poco frecuente, estimándose entre el 0 y el 3%, con una mayor parte de las series por debajo del 1%.

• Consideraciones finales (tabla 3)

Tabla 3. Consideraciones finales

- Los tiroides intratorácicos pueden existir en ausencia de síntomas o signos
- Con raras excepciones, los tiroides intratorácicos representan una extensión a través de la entrada torácica de un bocio o tumor tiroideo cervical, pudiendo generalmente ser extirpados por un abordaje cervical
- Desde un punto de vista histológico, los tiroides intratorácicos son generalmente bocios multinodulares o adenomas foliculares, y con mucha menos frecuencia tiroiditis o tumores malignos
- Los pacientes con hipertiroidismo se caracterizan por una historia clínica de mayor duración que los pacientes eutiroideos
- El bocio retroesternal se manifiesta en los pacientes de edad avanzada una década más tarde que el de localización cervical exclusiva
- Dado el riesgo existente de que aparezca una disnea aguda a edad avanzada, una hiperfunción tiroidea o un tumor maligno oculto, se debe recomendar la cirugía teniendo en cuenta sus escasos riesgos
- Los tumores malignos se presentan en un número apreciable de los tiroides intratorácicos, que al ser generalmente inaccesibles a la punción-biopsia se demora el diagnóstico del tumor, lo que hace aconsejable la cirugía para evitar esta situación
- Los pacientes deben ser controlados posoperatoriamente, pues, aunque es raro, el bocio puede recidivar con o sin tratamiento con levotirosina
- No existe otro tratamiento, además del quirúrgico, para los grandes bocios intratorácicos, pues el yodo 131, alternativa en los adenomas tóxicos, puede precipitar una reacción aguda en los pacientes de edad, con el resultado de un distrés respiratorio

BIBLIOGRAFÍA

1. de Perrot M, Fadel E, Mercier O, Farhamand P, Fabre D, Mussot S, et al. Surgical management of mediastinal goiters: when is a sternotomy required? Thorac Cardiovasc Surg 2007;55:39-43.
2. Torre GC, Ansaldo GL, Borgonovo G, Varaldo E, Meola C, Bottaro P, et al. Cervico-mediastinal extension of thyroid cancer. Am Surg 2000;66:487-90.
3. Shen WT, Kebebew E, Duh QY, Clark OH. Predictors of airway complications after thyroidectomy for substernal goiter. Arch Surg 2004;139:656-9.

VII • MISCELÁNEA

Editor: Manuel Bernal Sprekelsen

1. ANESTESIA TÓPICA Y POR INFILTRACIÓN EN CIRUGÍA ORL. APLICACIÓN INTRATECAL DE FLUORESCEÍNA SÓDICA

Ayuso MA, Luis MM

• INTRODUCCIÓN

Los Anestésicos Locales (AL) son fármacos que, aplicados en concentración suficiente en su lugar de acción, impiden la conducción de impulsos eléctricos por las membranas del nervio de forma transitoria y predecible, originando la pérdida de sensibilidad en una zona del cuerpo. La anestesia local es una técnica que, con una mínima práctica, es fácil de realizar, segura y cómoda para el paciente.[1,2] Antes de realizar un procedimiento bajo anestesia local, se precisan unos conocimientos básicos que se expresan en la tabla 1.[1-11]

• Evaluación antes de realizar una anestesia local[3]

La evaluación preoperatoria del estado físico del paciente y de posibles patologías asociadas, tales como neuropatías periféricas, coagulopatías, porfiria, enfermedad cardiovascular o alergias, es importante. Además, la colaboración del paciente durante la intervención es indispensable. Es necesaria una explicación previa de la técnica y valorar el nivel de comprensión del procedimiento informado. Se debe estimar el tiempo probable de cirugía, dado que tiempos quirúrgicos muy largos pueden conllevar una falta de colaboración del paciente durante la intervención. Puede ayu-

Tabla 1. Conocimientos necesarios antes de realizar un procedimiento con anestésicos locales.

- Conocer la anatomía de la zona para poder realizar el bloqueo de los nervios que ejercen la función de dicha zona
- Poseer unos conocimientos básicos de los fármacos para saber:
  - Cuál es el fármaco adecuado para cada tipo de bloqueo
  - Su dosificación, para aplicar la dosis mínima eficaz
  - Las dosis máximas permitidas
  - Las posibles reacciones adversas
- Valorar previamente al paciente para conocer:
  - La existencia de alguna patología asociada
  - El grado de colaboración

Requisitos que debe cumplir un anestésico local

- Periodo de latencia corto y poder anestésico suficiente
- Alto poder de penetración y difusión
- Mínima toxicidad absoluta y relativa, y ausencia de reacciones alérgicas
- Reversibilidad de acción
- Duración o acción prolongada
- Ser soluble en suero y agua para facilitar la preparación de distintas concentraciones
- Ser compatible con los vasoconstrictores
- Ser estable y capaz de soportar esterilización en autoclave sin perder por ello su poder anestésico

dar la administración de 5-10 mg de diazepam vía oral 1 hora antes del procedimiento. También se puede solicitar la colaboración del anestesiólogo para realizar una sedación endovenosa. La existencia de limitaciones locales, tales como vendajes, yesos, infección local, etc., pueden impedir la realización de una anestesia local. Es de suma importancia para el éxito del procedimiento la experiencia del cirujano y la delicadeza en la manipulación de los tejidos.

Las características de la anestesia tópica y por infiltración vienen expresadas en las tablas 2 y 3.

• REACCIONES ADVERSAS[12-15]

Las reacciones adversas a los AL son relativamente frecuentes y motivo habitual de consulta en las clínicas de Alergología. Sin embargo, las verdaderas reacciones alérgicas a los AL son excepcionales y representan menos del 1% de todos los efectos adversos, siendo el resto causadas por otro tipo de problemas. Todas ellas se enumeran en la tabla 4 y se exponen a continuación:

• Reacciones tóxicas no alérgicas[7,14-16]

Las causas más frecuentes están provocadas por la rápida absorción del fármaco, la administración intravascular inadvertida o la inyección de soluciones muy concentradas.

La intensidad de estas reacciones es directamente proporcional a la concentración de AL alcanzada en la circulación, que dependerá no sólo de los factores mencionados, sino también de las patologías asociadas (insuficiencia hepática, insuficiencia cardiaca, hipoxia, acidosis). A modo de ejemplo, en la tabla 5 se muestran los efectos generales beneficiosos y progresivamente tóxicos de la lidocaína según la concentración plasmática alcanzada.

En estas reacciones, el Sistema Cardiovascular (SCV) y el Sistema Nervioso Central (SNC) se afectan prioritariamente. A nivel del SNC se produce una estimulación de la corteza y de los centros cerebrales; clínicamente, se manifiesta en forma de agitación, habla inconexa, verborrea, locuacidad, intranquilidad, euforia, náuseas, vómitos, desorientación, parestesia orofaríngea, temblores, convulsiones, coma y paro respiratorio. Los efectos sobre el SCV se observan al alcanzar elevadas concentraciones plasmáticas y tras producirse efectos sobre el SNC; clínicamente, se manifiestan por la aparición de bradicardia, hipotensión, bloqueo AV y paro cardiaco.

Los primeros signos de sobredosis son: taquicardia, hipertensión, arritmias, convulsiones, euforia y excitación.

Tabla 2. Anestesia tópica.

Anestésico	Concentración	Preparado	Área de utilización	Inicio de acción	Duración de acción	Dosis máxima
Cocaína	4%	Solución	Oído Nariz	5-10 min	10-15 min	150-200 mg
Lidocaína	2-4%	Solución	Orofaringe Traqueobronq. Nariz	2-5 min	15-30 min	200-400 mg
	10%	Aerosol	Orofaringe Traqueobronq.	30 seg	15-30 min	
Tetracaína	0,5-1%	Solución Crema	Traqueobronq. Nariz	5-10 min	60 min	100 mg

Tabla 3. Anestesia por infiltración

Anestésico	Concentracíón	Duración sin adrenalina	Duración con adrenalina 1:200.000	Dosis máx. sin adrenalina	Dosis máx. con adrenalina 1:200.000
Procaína (novocaína)	0,5%	20 min	60 min	7 mg/kg (500 mg)	14 mg/kg (1.000 mg)
Lidocaína	0,5%	75 min	200 min	3-4 mg/kg (200 mg)	6-7 mg/kg (500 mg)
	1%	120 min	400 min		
Mepivacaína (Scandicain®)	0,5%	108 min	240 min (400 mg)	5-6 mg/kg (600 mg)	6-8 mg/kg
Bupivacaína (Svedocain®)	0,25%	190 min	430 min (150 mg)	2 mg/kg (200 mg)	25 mg/kg

- **Reacciones adversas no relacionadas con el fármaco**

Las que aparecen con mayor frecuencia son reacciones psicomotoras y vagales que suelen deberse al estrés o al dolor, y se manifiestan en forma de hiperventilación, parestesias, mareo o incluso cuadros vagales con bradicardia e hipotensión. La hiperextensión forzada de la cabeza también puede provocar un síndrome vagal en caso de hipersensibilidad del seno carotídeo. Otras reacciones son causadas por estimulación simpática, y se deben al vasoconstrictor asociado al AL en caso de que pase a la circulación sistémica en grado suficiente, cursando con ansiedad, sudoración, temblor, taquicardia, hipertensión, opresión torácica y cefalea.

Se diferencia de la toxicidad por los anestésicos locales en que no se producen convulsiones y por la presencia de taquicardia-hipertensión más que hipotensión, aunque hay casos descritos.[17-20]

Los vasoconstrictores asociados pueden provocar un aumento del consumo de oxígeno tisular que, junto a la vasoconstricción, puede dar lugar a lesiones tisulares (edema, necrosis, infección).

- **Reacciones adversas alérgicas[5,12,21]**

Se inician cuando farmacológicamente un hapteno derivado del un AL (el propio AL o uno de sus metabolitos) se combina con una proteína para formar un complejo contra el cual puede dirigirse cualquier respuesta inmune.

La reacción alérgica más frecuente es la dermatitis de contacto, que afecta a los profesionales que manipulan estos fármacos.

Tabla 4. Tipos de reacciones adversas a los anestésicos locales

Reacciones adversas no alérgicas
- Tóxicas
- No relacionadas con el fármaco:
  - Psicomotoras y vagales
  - Estimulación simpática
  - Tóxicas locales

Reacciones adversas alérgicas
- Alergia a anestésicos locales
- Alergia a conservantes

Tabla 5. Efectos terapéuticos y tóxicos de la lidocaína a medida que aumenta su concentración en plasma.

Concentración en mcg/ml plasmática	Efecto
• 2	Antiarrítmico
• 3	Anticonvulsivante
• 4	Inotropismo negativo
• 5	Aturdimiento
• 6	Alteraciones visuales
• 8	Temblores
• 10	Convulsiones
• 12	Pérdida de conciencia
• 15	Coma
• 20	Parada respiratoria
• 26	Depresión respiratoria

En ocasiones la administración de AL se acompaña de una semiología compatible con una reacción inmune IgE-mediada, apareciendo urticaria, angioedema, rinitis, broncospasmo y *shock* anafiláctico. No obstante, en la actualidad se utilizan casi siempre anestésicos del grupo amida (bupivacaína, lidocaína, mepivacaína, prilocaína, etc.), donde las reacciones alérgicas son poco frecuentes. Los vasosconstrictores que acompañan a algunos AL requieren la presencia de conservantes antioxidantes. Se han descrito reacciones alérgicas a estos productos, y la clínica varía desde erupciones cutáneas pruriginosas, eritema, edema facial y broncospasmo, hasta *shock* anafiláctico. También se presentan algunos pacientes con alergia al látex; en estos casos, se debe utilizar material que no lo contenga.

• ORIENTACIÓN DIAGNÓSTICA EN PACIENTE CON REACCIÓN ADVERSA A ANESTÉSICOS LOCALES

El diagnóstico diferencial de las reacciones adversas a los AL suele ser complicado, puesto que se suele plantear el dilema de si la reacción fue debida a sobredosis, medicaciones concomitantes, reacción vagal, conservantes, látex o a una verdadera reacción alérgica.

Los síntomas neurosensoriales son los más frecuentes y sugieren una toxicidad menor. En el esquema 1 se muestran la clínica presentada y las posibles causas.

La gravedad progresiva de los efectos adversos se expone en la tabla 6. El tratamiento de las reacciones alérgicas ha de ser precoz y agresivo[5,6,13] (tabla 7). Tiene dos objetivos: el tratamiento primario, agudo y sintomático de las manifestaciones cardiovasculares y respiratorias, y el tratamiento secundario que intenta disminuir la liberación de mediadores y su acción sobre los órganos diana. Siempre que se practique una intervención bajo anestesia local se debe realizar en quirófano y se debe contar con material de reanimación disponible. En la tabla 8 se muestra el equipo de apoyo que conviene tener a disposición siempre que se realice un procedimiento con anestesia local.

• CONTRAINDICACIONES PARA LA REALIZACIÓN DE UNA ANESTESIA LOCAL

Cuando el paciente se niegue a colaborar, exista alergia al anestésico o el tejido a infiltrar esté infectado. No se añadirá adrenalina cuando se realicen bloqueos periféricos en zonas sin flujo sanguíneo colateral, ni tampoco en pacientes con arritmias o cardiopatía isquémica u otras cardiopatías donde la adicción de adrenalina sea potencialmente peligrosa. La anestesia local es una técnica que con una mínima práctica es fácil de realizar, segura y cómoda para el paciente.

• UTILIZACIÓN DE FLUORESCEÍNA POR VÍA ESPINAL[22-25]

La cirugía endoscópica nasal tiene una de sus indicaciones en la reparación de fístulas de Líquido Cefalorraquídeo (LCR), localizadas en la zona anterior de la base de cráneo. La reparación del defecto de la duramadre requiere de la administración de un colorante del LCR para poder visualizar el emplazamiento de la fístula. Para lograr este objetivo se administra una solución de fluoresceína por vía intratecal mediante una punción espinal que se realiza antes de la inducción anestésica. Se inyecta 1 ml de fluoresceína al 5% mediante punción espinal,

Esquema 1. Diagnóstico diferencial ante una reacción adversa durante una anestesia local..

Reacción debida a ?

- Sobredosificación
- Medicación concomitante
- Reacción vagal
- Reacción a conservantes, a látex
- Reacción alérgica verdadera

Síntomas cutáneos, generales, hemodinámicos

Síntoma	Causa
Urticaria	Estrés
Urticaria + prurito + edema	Alergia
Palidez + taquicardia + cefalea	R. vasoconstrictor Sobredosis AL Dolor
Náuseas, vómitos	Sobredosis AL
Palidez + malestar + bradicardia	Hipotensión, r. vagal
Hipertensión	Ansiedad, dolor
Hipotensión	R. vagal / alérgica
Paro cardiaco	R. anafiláctica

Alteraciones sistema del nervioso central

Síntoma	Causa
Agitación, temblores, Convulsiones	Sobredosis AL
Pérdida conciencia	Síncope vagal Sobredosis AL Hipotensión aguda R. anafiláctica

Alteraciones ventilatorias

Síntoma	Causa
Hiperventilación	Ansiedad, dolor
Broncospasmo	R. anafiláctica
Paro respiratorio	R. anafiláctica

Tabla 6. Sintomatología y gravedad de las reacciones alérgicas

Grados	Piel, mucosas	Gastrointest.	Respiratorio	Cardiovascular
Ia	Eritema localizado	No	No	No
Ib	Eritema generalizado Edema cara y mucosas Urticaria	No	No	No
II	Eritema generalizado Edema de cara y mucosas Urticaria	Náuseas	Tos Disnea	Taquicardia >30% Hipotensión >30%
III	Eritema generalizado Edema de cara y mucosas Urticaria	Náuseas Vómitos Diarrea	Broncospasmo Cianosis	*Shock*
IV	Eritema generalizado Edema de cara y mucosas Urticaria	Náuseas Vómitos Diarrea	Paro respiratorio	Paro cardiaco

Tabla 7. Tratamiento de la reacción alérgica aguda

Tratamiento primario

- Interrumpir la exposición al agente sospechoso
- Control rápido de la vía aérea: mascarilla facial o intubación
- Administrar O_2 al 100%
- Canalizar una vía venosa
- Administrar adrenalina:
  - Vía ev.: 0,1-0,2 mg (1:10.000: 10 ml), cada 1-2 min
  - Si no hay respuesta, iniciar perfusión a 1-4 Ìg/min
  - Vía endotraqueal: 5-10 veces la dosis ev.
  - Vía im.: 0,3-0,5 mg (1:1.000;1 ml). Cada 5-10 min si no hay mejoría

- Elevación de extremidades inferiores
- Fluidoterapia 10-50 ml/kg de cristaloides o coloides
- Si hipotensión refractaria: noradrenalina, dopamina, dobutamina, metoxamina, angiotensina
- Si broncospasmo
  - Agonistas beta 2 adrenérgicos vía inhalat o ev. (salbutamol 01-0,2 mg)
  - Aminofilina 5-6 mg/kg en 20 min seguido de perfusión a 0,4-0,9 mg/kg

- Si tratamiento crónico previo con betabloqueantes:
  - Adrenalina a dosis más altas
  - Atropina 1-2 mg ev.
  - Glucagón 1-2 mg ev. im. cada 5 min

Tratamiento secundario

- Corticoides
  - Hidrocortisona 200 mg o 65 mg/kg ev.
  - Metilprednisolona 1 g ev.

- Antihistamínicos:
  - Difenhidramina 1 mg/kg ev.
  - Ranitidina 50 mg o 1 mg/kg

Observación en UCI o sala de cuidados intermedios dependiendo de la gravedad del cuadro

a nivel lumbar, con una aguja espinal de calibre fino (26-27G), con el paciente en sedestación o en decúbito lateral. Una vez inyectada la fluoresceína, el paciente debe colocarse en posición de Trendelemburg durante unos 30 min, ya que la fluoresceína es una solución hiperdensa en relación con el LCR, y para que la dilución alcance las cisternas cerebrales es preciso colocar al paciente en posición declive. Las posibles complicaciones de la aplicación de fluoresceína son dependientes de la dosis administrada.

A la concentración de 5% o inferior no parecen existir complicaciones. En caso de aparecer, consisten en cefalea, náuseas, vómitos o hipertermia.

Pueden comenzar el mismo día de la intervención o en las 48 horas siguientes, y su tratamiento es sintomático. Algunos autores[26] utilizan fluoresceína por vía intranasal por aplicación tópica, pero hasta el momento en la práctica se sigue utilizando con mayor frecuencia la vía intratecal.

Tabla 8. Material de apoyo que se debe tener a disposición en procedimientos bajo anestesia local

- Monitor de ECG, frecuencia cardiaca, tensión arterial y pulsioxímetro
- Catéter para vía de acceso venoso y equipo de suero
- Fármacos de apoyo hemodinámico por si ocurre una reacción adversa:
  atropina, adrenalina, corticoides, benzodiazepinas, barbitúricos, broncodilatadores, nitroglicerina en *spray*
- Equipo de apoyo respiratorio:
  fuente de O_2, lentillas nasales, mascarilla facial y ambú, cánula de Güdel, laringoscopio y tubo intubación orotraqueal

En caso de complicación inesperada, solicitar ayuda al anestesiólogo o al equipo de reanimación inmediata

BIBLIOGRAFÍA

1. Concepción M, Covino G. Rational use of local anesthetics. Drugs 1984;27:256-70.
2. Ahlstrom KK, Frodel JV. Local anesthetics for facial plastic procedures. Otolaryngol Clin North Am 2002;35:29-53.
3. Bridenbaugh PhO. Bloqueos nerviosos: El paciente candidato a bloqueo nervioso, selección, tratamiento, premedicación y suplementación. En: Anestesia clínica y tratamiento del dolor. Cousins MA (ed.). Ed Doyma; 1991. pp. 191-210.
4. Stoelting R, Herat. En: Stoelting R (ed.) Pharmacology and physiology in anesthetic practice. Lippincot Williams 1999. pp. 600-71.
5. Strechartz GR, Berde CB. Anestésicos locales. En: Miller RD. (ed.) Anestesia. 4.ª ed. Madrid: Harcourt Brace; 1998. pp. 474-505.
6. Covino B. Farmacología clínica de los anestésicos locales. En: Cousins MJ, Bridenbaugh PO. (eds.). Bloqueos nerviosos en anestesia clínica y tratamiento del dolor. 2.ª ed. Barcelona: Doyma; 1991. pp. 136-40.
7. Rosenberg PH, Veering BT, Urmey WF. Maximum recommended doses of local anesthetics: a multifactorial concept. Reg Anesth Pain Med 2004;29:564-75.
8. Simmons ST, Schlein AR. Airway Regional Anesthesia for Awake fiberoptic intubation. Reg Anesth Pain Med 2002;27:180-92.
9. Ayuso MA, Moragas M, Marqués JM, Luis M. Utilisation de la lidocaine par voie topique pour la pratique de laryngoscopie par voie indirecte. Étude des concentrations plasmatiques pendant et après son application. J Laryngol Otol 1986;107:157-9.
10. Sucena M, Cachapuz I, Lombardia E, Magalhães A, Tiago Guimarães J. Plasma concentrations of lidocaine during bronchoscopy. Rev Port Pneumol 2004;10:287-96.
11. Efthimiou J, Higenbottam T, Holt D, Cochrane GM. Plasma concentrations of lignocaine during fibreoptic bronchoscopy. Thorax 1982;37:68-71.
12. Escolano F, Aliaga L, Álvarez J, Alcon A, Olivé A. Reacciones alérgicas a los anestésicos locales. Rev Esp Anestesiol Reanim 1990;37:172-5.
13. Cox B, Durieux ME. Toxicity of local anesthetics. Best practice and research clinic. Anesthesiology 2003;17:111-36.
14. Covino BG. Toxicity of local anesthetic agents. Acta Anaesthesiol Belg 1988;39(2):159-64.
15. García B, Diéguez P, López S, Salamanca E, Cobian JM. Toxicidad sistémica por anestésicos locales tras bloqueos de nervios periféricos. Rev Esp Anestesiol Reanim 2006;53:505-8.
16. Gómez JM, Lumbreras J, Ortiz P. Toxicidad tras la administración de lidocaína por vía tópica. Acta Otorrinolaringol Esp 2003;54:657-60.
17. Yang JJ, Wang TY, Sun J, Wang ZY, Zuo D, Xu JG. Marked hypotension induced by adrenaline contained in local anesthetic. Laryngoscope 2005;115:348-52.
18. Yang JJ, Li WY, Jil Q, Sun J, Wang QP, Li ZQ, et al. Local anesthesia for functional endoscopy sinus surgery employing small volumes of epinephrine containing solution of lidocaine produces profund hypotension. Acta Anaesthesiol Scand 2005;49:1471-6.
19. Takahashi R, Oda Y, Tanaka K, Morishima HO, Inoue K, Asada A. Epinephrine increases the extracelular lidocaine concentration in the brain: a possible mechanism for increased central nervous system toxicity. Anesthesiology 2006;105:984-9.
20. Levsky ME, Miller MA. Cardiovascular collapse from low dose bupivacaine. Can J Pharmacol 2005;12:240-5.
21. Moneret-Vautrin DA, Widmer S, Croizier A, Pupil P, Grilliat JP. Anestésicos locales. En: Laxenaire MC, Moneret-Vautrin DA (eds.). Riesgo alérgico en anestesia y reanimación. Barcelona: Masson; 1993;63-70.
22. Stammberger H, Greistorfer K, Wolf G, Luxenberger W. Surgical occlusion of cerebrospinal fistulas of the anterior skull base using intrathecal sodium fluorescein. Laryngorhinootologie 1997;76:595-607.
23. Keerl R, Weber RK, Draf W, Wienke A, Schaefer SD. Use of sodium fluorescein solution for detection of cerebrospinal fluid fistulas: an analysis of 420 administrations and reported complications in Europe and the United States. Laryngoscope 2004;114:266-72.
24. Coeytaux A, Reverdin A, Jallon P, Nahory A. Non convulsive status epilepticus following intrathecal

fluorescein injection. Acta Neurol Scand 1999;100:278-80.

25. Guimaraes R, Becker H. A new technique for the use of intrathecal fluorescein in the repair of cerebrospinal fluid rhinorrea using hypodense diluents. Rev Laryngol Otol Rhinol 2001;122:191-3.
26. Saafan ME, Ragab SM, Albirmawy OA. Topical intranasal fluorescein: the missing partner in algorithms of cerebrospinal fluid fistula detection. Laryngoscope 2006;116:1158-61.

2. COMPLICACIONES POR GASTROSTOMÍAS (PERCUTÁNEAS Y DEFINITIVAS)

Cardelús S, Guilemany JM

• INTRODUCCIÓN

Se define como Nutrición Enteral (NE) a la administración de nutrientes por vía digestiva a través de una sonda de alimentación.[1]

El apoyo nutricional está indicado en cualquier paciente grave que no puede recibir una dieta adecuada por vía oral durante un periodo prolongado o que presenta una malnutrición previa.

Son varias las vías de acceso al tracto gastrointestinal para la NE:[2] oral, sondas nasoentéricas y enterostomías; su duración implica vías de acceso diferentes. Para una NE a corto plazo (≤4 o 6 semanas), las sondas nasogástricas o nasoentéricas son los procedimientos de elección. Por el contrario, en las nutriciones de larga duración (≥6 semanas) están indicadas las sondas de enterostomía, que pueden ser colocadas por endoscopia percutánea (gástrica: PEG; yeyúnica: PEJ), fluoroscópica, gastrostomía guiada por imagen (PIG), quirúrgica o laparoscópica; la PEG es el procedimiento de elección en los pacientes que no serán sometidos a laparotomía.

La elección de una vía de administración adecuada es esencial para llegar a alcanzar los fines nutricionales deseados. Para la realización de las ostomías aferentes con la finalidad de nutrir o de descomprimir, se puede acceder al tubo digestivo quirúrgicamente en tres zonas: la faringe (es el menos común), el estómago y el yeyuno. Estas ostomías pueden ser *primarias*, cuando el objetivo sólo es administrar alimentos, o *complementarias*, durante el curso de una laparotomía. Dependiendo de la duración estimada de la nutrición, las enterostomías serán permanentes (>6 meses) o temporales.

• GASTROSTOMÍA QUIRÚRGICA (GQ) ABIERTA

Está indicada cuando la PEG sea imposible:[3-5] en estenosis orofaríngea por radioterapia o tumor; para descompresión posoperatoria, que es una indicación específica en aquellos pacientes que no toleran o rehúsan una sonda nasogástrica; y en los pacientes con elevado riesgo de complicaciones pulmonares y tumores esófagocardiales irresecables (actualmente superables con las endoprótesis).[6,7]

Están contraindicadas en pacientes con reflujo gastroesofágico, vaciado gástrico patológico y afección gástrica grave.

Todas las técnicas de GQ abiertas tienen abordajes comunes: laparotomía media y exteriorización del tubo a distancia de la herida, en el hipocondrio izquierdo. Se puede realizar con anestesia general, regional o local. Existen cuatro tipos: gastrostomía tubular de Witzel, gastrostomía tipo Stamm o Montan, gastrostomía con sonda de balón y gastrostomía de Janeway.

• Complicaciones de la GQ abierta

Considerada frecuentemente una técnica sencilla, no se confirma tan inocua a juzgar por el número de complicaciones asociadas (tabla 1).

El porcentaje de mortalidad perioperatoria varía según los autores (0,5 al 35%), y ésta no está relacionada directamente con la técnica, sino con las condiciones generales del paciente por su enfermedad de base.[2,8,9]

Tabla 1. Complicaciones y mortalidad

Estudio	N.º de complicaciones	Pacientes con N (%)	Mortalidad (%)
Bergstrom (1995)[18]	54	31 (57)	21
Stiegmann (1990)[19]	57	14 (26)	9
Sellito (1985)[20]	424	56 (2,13)	0,5
Edelman (1994)[20]	14	1 (7)	35

La infección de la herida es relativamente frecuente. La tasa de infecciones puede reducirse evitando el escape del contenido gástrico durante la inserción del tubo, asegurando la bolsa de tabaco alrededor del tubo y con una dosis profiláctica de antibiótico.[10]

Puede presentarse hemorragia; el desprendimiento del estoma, complicación grave si pasa inadvertida, se previene adaptando el tamaño de la incisión al tubo y asegurando éste firmemente a la piel hasta la cicatrización completa.[11,12]

También puede producirse visceración, prolapso gástrico y broncoaspiración; esta última es la complicación más importante. La prevalencia de neumonía por aspiración varía en la literatura del 2 al 95%,[10] con una mortalidad global del 17%.[13]

La salida espontánea del tubo, la fuga del contenido gástrico con irritación cutánea del estoma, la fístula gastrocutánea persistente y la obstrucción gástrica por emigración distal de la sonda también son complicaciones frecuentes.[14]

• GASTROSTOMÍA QUIRÚRGICA LAPAROSCÓPICA

Tienen las mismas indicaciones que las técnicas por vía abierta.[15]

Las contraindicaciones, así como las complicaciones, no difieren de las descritas para la técnica abierta.

• Ventajas

Explorar la cavidad abdominal y realizar gestos operatorios asociados. De uso frecuente en niños, presenta menos dolor posoperatorio, limita la repercusión respiratoria, la cicatriz es más estética y tiene un menor riesgo de infecciones y eventraciones.

• Inconvenientes

Necesidad de anestesia general y realización de neumoperitoneo con gas a baja presión.

• GASTROSTOMÍA ENDOSCÓPICA PERCUTÁNEA (PEG)

La técnica endoscópica fue descrita por primera vez por Gauderer[16] en 1980. La PEG es un método simple que no requiere laparotomía y presenta mortalidad mínima y morbilidad aceptable.

Los pacientes con incapacidad para alimentarse por trastornos neurológicos y los pacientes con tumores de cabeza y cuello asociados con disfagia preoperatoria o posoperatoria son buenos candidatos. Esta técnica puede ser fácilmente interrumpida una vez que el paciente pueda alimentarse por sí mismo por vía oral.

Con el paciente bajo sedación, se introduce un endoscopio y se insufla el estómago. Luego se selecciona el sitio para la colocación del tubo de gastrostomía mediante palpación externa del cuadrante superior izquierdo y transiluminación endoscópica de la pared abdominal.

Las tasas de complicaciones derivadas de la PEG varían entre el 5 y el 16%, con una tasa de mortalidad del 0,3 al 1%, siendo mucho menores que con la técnica quirúrgica.

La infección de la herida es la complicación más común y ocurre en el 5-30% de los casos.

La causa más probable es la contaminación del tubo de gastrostomía con flora bacteriana oral. Esta tasa puede reducirse de forma significativa mediante profilaxis con antibióticos[17] y con higiene del sitio de la gastrostomía con agua oxigenada y solución de yodopovidona, al menos tres veces por día.

Otras complicaciones son: neumonía por aspiración, bacteriemia, fascitis necrosante, hemorragia gástrica, perforación gástrica, peritonitis, abscesos subcutáneos, filtración del estoma, fístula gastrocolocutánea e implantes de células de carcinoma epidermoide en la pared gástrica.

BIBLIOGRAFÍA

1. Forlaw L, Chemo R, Guenter P. Enteral delivery systems. En: Rombeau JL, Caldwell MD (eds.). Clinical nutrition: Enteral and tube feeding. Philadelphia: WB Saunders Co; 1990. pp. 174-91.
2. Celaya S. Vías de acceso en nutrición enteral. 2.ª ed. Barcelona: Ed. Multimédica; 2001.
3. Bucklin DL, Gilsdorf RB. Percutaneous needle pharyngostomy. JPEN 1985;9:68-70.
4. Senkal M, Koch J, Hummel T, Zumtobel V. Laparoscopic needle catheter jejunostomy: Modification of the technique and outcome results. Surg Endosc 2004;8:367-9.
5. Tatum RP, Joehl RJ. Intubation of the stomach and small intestine. En: Zuidema GD, Yeo CJ (eds.). 5th ed. Shackelford's Surgery of the alimentary tract. Orringer MB, Heitmiller R. Philadelpphia: W.B. Saunders Company; 2002. pp. 46-56.
6. Gopalan S, Khanna S. Enteral nutrition delivery technique. Curr Opin Clin Nutr Metab Care 2003;6:313-7.
7. Reed CE. Esophageal carcinoma: palliation with intubation and laser. En: Zuidema GD, Yeo CJ. (eds.). 5th ed. Shackelford's Surgery of the alimentary tract. Orringer MB, Heitmiller R. Philadelpphia: W.B. Saunders Company; 2002. pp. 362-71.
8. Cosenntini BD, Sautner T, Gnant M, Winkelbauer F, Teleky B, Jakesz R. Outcomes of surgical, percutaneous endoscopic and percutaneous radiologic gastrostomies. Arch Surg 1998;133:1076-83.
9. Tapia J, Murquia R, García G, de los Monteros PE, Oñate E. Jejunostomy: Techniques, indications, and complications. World J Surg 1999;23:596-602.
10. Ponsky JL, Gauderer MW, Stellato TA. Percutaneous endoscopic gastrostomy. Review of 150 cases. Arch Surg 1983;118:913-4.
11. Miguelena Bobadilla JM, Gil Albiol M, Escartín Valderrama J, Barranco Domínguez JL. Gastrostomía quirúrgica minimamente invasiva. Nutr Hosp 2003;18:264-8.
12. Goodwin PM. Radiologic techniques for enteral access. En: Rombeau JL, Rolandeli RH (eds.)-. Enteral nutrition and tube feeding. Philadelphia; Saunders; 1979; pp. 193-206.
13. Mullan H, Roubenoff RA, Roubenoff R. Risk of pulmonary aspiration among patients receiving enteral nutrition support. JPEN 1992;16:160-4.
14. Denzer U, Mergener K, Kanzler S, Kiesslich R, Helmreich-Becker I, Galle PR, et al. Mini-laparoscopically guided percutaneous gastrostomy and jejunostomy. Gastrointest Endosc 2003;58:434-8.
15. Nguyen PR, Schauer PR, Wolfe BM, Ho HS, Luketich JD. Laparoscopic needle catheter jejunostomy. Brit J Surg 2000;87:482-3.
16. Gauderer MW, Ponsky JL, Izant RJ Jr. Gastrostomy without laparotomy: a percutaneous endoscopic technique. J Pediatr Surg 1980;15(6):872-5.
17. Jafri NS, Mahid SS, Minor KS, Idstein SR, Homung CA,

Galandiuk S. Meta-analysis: antibiotic prophilaxis to prevent peristomal infection followig percutaneous endoscopic gastrostomy. Aliment Pharmacol Ther 2007:25:647-56.

18. Bergstrom LR, Larson D, Zinsmeister AR, Sarr MG, Silverstein MD. Utilization and outcomes of surgical gastrostomies and jejunostomies in an era of percutaneous endoscopic gastrostomy: a population-based study. Mayo Clin Proc 1995;70(9):829-36.
19. Shellito PC, Malt RA. Tube gastrostomy. Techniques and complications. Ann Surg 1985;201(2):180-5.20.

Stiegmann GV, Golf JS, Silas D, Pearlman N, Sun J, Norton L. Endoscopic versus operative gastrostomy: final results of a prospective randomized trial. Gastrointest Endosc 1990;36(1):1-5.

21. Edelman DS, Arroyo PJ, Unger SW. Laparoscopic gastrostomy versus percutaneous endoscopic gastrostomy. A comparison. Surg Endosc 1994;8(1):47-9.

3. RIESGOS, COMPLICACIONES Y ASPECTOS ACTUALES EN LOS DRENAJES DE ABSCESOS FARÍNGEOS Y CERVICALES

Cardelús S, Moragas M, Cuchi A

• INTRODUCCIÓN

Los abscesos y flemones perifaríngeos y cervicales son infecciones graves y potencialmente mortales, cuya incidencia ha disminuido considerablemente en las últimas décadas, gracias a la aparición de nuevos antibióticos.[1]

A pesar de tratarse de infecciones relativamente infrecuentes, el riesgo potencial que suponen para la vida del enfermo obliga al cirujano a conocer en profundidad los factores causales, los síntomas, las complicaciones y el tratamiento.

• PATOGENIA

Los abscesos faríngeos se producirán como complicaciones de procesos infecciosos originados en la vecindad de la faringe. Los localizados en el espacio retrofaríngeo son más frecuentes en niños, y su causa principal es la abscesificación de los ganglios retrofaríngeos de Gillette secundaria a adenoiditas.[2] En adultos se producirán por inoculación directa de gérmenes por cuerpos extraños. Los abscesos localizados en el espacio parafaríngeo predominan en la edad adulta, y las causas más frecuentes son la amigdalitis aguda, las infecciones odontógenas y los cuerpos extraños.[3]

Figura 1. Ruta de progresión de los abscesos. El «espacio peligroso» hace referencia al espacio localizado entre el retrofaríngeo y el prevertebral que, al igual que el espacio vascular, permite un acceso rápido al mediastino.

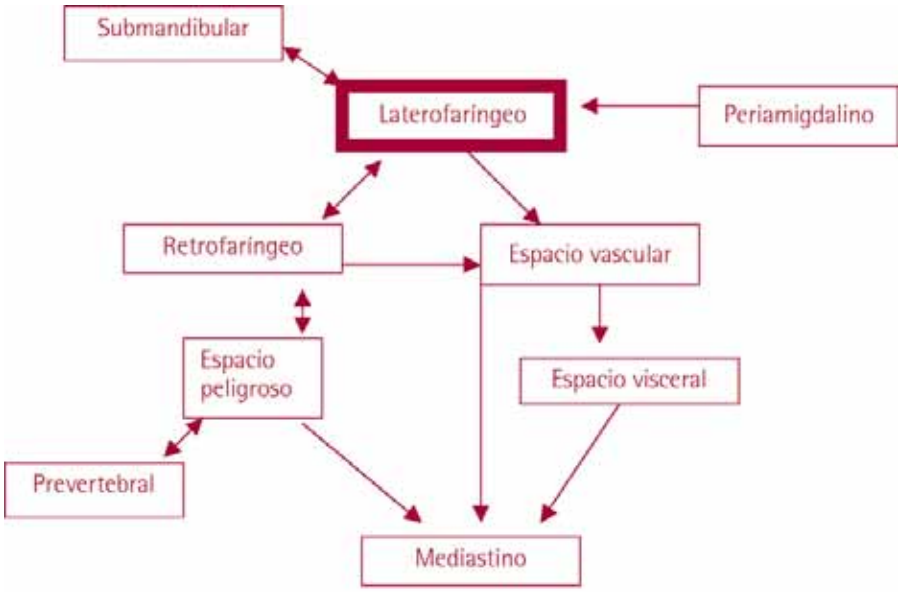

Los abscesos cervicales profundos se han reconocido como una entidad propia y temida por la gran mortalidad derivada de ellos. La entrada de una infección a los espacios profundos del cuello (figura 1) se puede producir por distintos mecanismos:

- Inoculación directa: trauma, cuerpos extraños faringoesofágicos, inoculación con aguja (ADVP).
- Abscesificación de adenopatías satélites.
- Progresión desde otros abscesos: dentarios, submaxilitis supuradas, etc.

En los niños, la puerta de entrada predominante será la abscesificación de adenopatías cervicales en los jóvenes, dentario y traumático, y en los ancianos, por cuerpos extraños. Existe una alta proporción de casos de origen desconocido.[4-6]

La microbiología de las infecciones cervicales profundas suele ser mixta: aerobia y anaerobia. *Streptococcus pyogenes* (betahemolítico del grupo A) es el germen aislado con mayor frecuencia, seguido de *Staphylococcus aureus*, *Haemophilus influenzae* y, en menor número, *Neisseria* sp, *Proteus* sp. y *Pseudomonas aeruginosa*.[7] De los anaerobios, los más frecuentes son *Bacteroides fragilis*, *Peptococcus* sp. y *Peptostreptococcus* sp.[8]

• CLÍNICA

Se van a caracterizar por la aparición de fiebre, postración, disfagia, odinofagia, sialorrea e incluso deshidratación secundaria.

La aparición de trismus por irritación de la musculatura pterigoidea es frecuente.

El empastamiento cervical indica extensión del proceso infeccioso hacia los espacios laterales. La demora en su diagnóstico y tratamiento puede conducirnos hacia complicaciones tales como mediastinitis, osteomielitis de los cuerpos vertebrales, neumonía aspirativa, sepsis, trombosis de la vena yugular interna o erosión de los grandes vasos cervicales, y a la muerte del paciente.[9,10]

• TRATAMIENTO

El tratamiento de las infecciones cervicales profundas presenta dos vías de actuación:

- Médica (antibioticoterapia intensa y corticoides intravenosos).
- Quirúrgica (drenaje por vía externa o abordaje intraoral).[11]

El éxito del tratamiento dependerá de la rapidez de su instauración y de la vía de abordaje quirúrgico elegida. Para ello, la TC de cuello desempeña un papel crucial, preferentemente con contraste. Está considerada la prueba de elección en el diagnóstico y la planificación terapéutica de los procesos supurativos de los espacios profundos del cuello, tanto en niños como en adultos.[12-14]

La TC nos informará sobre el tamaño y la localización de los abscesos y su relación con los grandes vasos. Esta relación nos ayudará a elegir la técnica quirúrgica apropiada (figura 2).

El abordaje externo se defendía clásicamente para el drenaje de los abscesos retrofaríngeos y parafaríngeos, pero estudios recientes concluyen que el acceso externo debe reservarse para aquellos abscesos situados medialmente a los grandes vasos, los que involucran a varios compartimentos o los complicados; el resto puede tratarse intraoralmente con éxito.[14,15]

El drenaje por vía intraoral puede realizarse mediante punción-aspiración o incisión-drenaje. Puede realizarse guiado por ecografía o TC, siendo más aceptada la ecografía por su mayor disponibilidad y su menor efecto nocivo para el paciente.[16-18] La punción tiene como ventaja la posibilidad de poder realizarse con anestesia tópica. El tratamiento quirúrgico intraoral puede repetirse a las 24-48 h si se requiere. Este tratamiento quirúrgico menos agresivo repercutirá en una recuperación más rápida de los pacientes, una estancia hospitalaria más corta y de menor coste económico, y en un menor número de complicaciones derivadas de la técnica quirúrgica.

Figura 2. Algoritmo de decisión terapéutica frente a un absceso cervical.

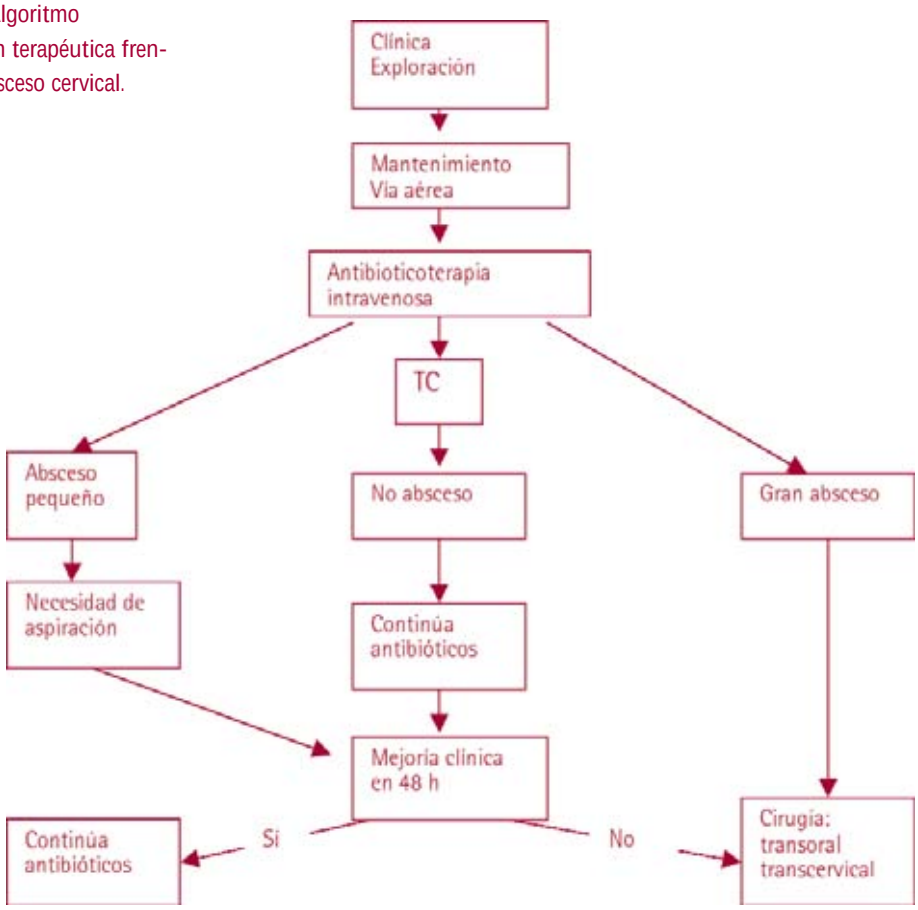

BIBLIOGRAFÍA

1. Levitt GW. The surgical treatment of deep neck infections. Laryngoscope 1971;81:403-11.
2. Cabrera CE, Deutsch ES, Eppes S, Lawless S, Cook S, O'Reilly RC, et al. Increased incidence of head and neck abscesses in children. Otolaryngol Head and Neck Surg 2007;136(2):176-81.
3. Parhiscar A, Har-El G. Deep neck abscesses: a retrospective study of 210 cases. Ann Otol Rhinol Laryngol 2001;110:1051-4.
4. Tom MB, Rice DH. Presentation and management of neck abscess: a retrospective analysis. Laryngoscope 1988;98:877-80.
5. Batsakis JG, Sneige N. Parapharyngeal and retropharyngeal space diseases. Ann Otol Rhinol Laryngol 1998;98:320-1.
6. Sichel JY, Attal P, Hocwald E, Eliashar R. Redefining parapharyngeal space infections. Ann Otol Rhinol Laryngol 2006;115(2):117-23.
7. Gidley PW, Ghorayeb BY, Stiernberg CM. Contemporary management of deep neck space infections. Otolaryngol Head Neck Surg 1997;116:16-22.
8. Bartlett JG, Gorbach SL. Anaerobic infections of the head and neck. Otolaryngol Clin North Am 1976;9:655-78.
9. Kirse DJ, Roberson DW. Surgical management of retropharyngeal space infections in children.

Laryngoscope 2001;111:1413-22.
10. Choi SS, Vezina LG, Grundfast KM. Relative incidence and alternative approaches for surgical drainage of differents types of deep neck abscesses in children. Arch Otolaryngol Head Neck Surg 1997;123:1271-5.
11. Oh JH, Kim Y, Kim CH. Parapharyngeal abscess; comprehensive management protocol. ORL J Otorhinolaryngol Relat Spec 2007;69(1):37-42.
12. Flanary VA, Conley SF. Pediatric deep space neck infections: the Medical College of Wisconsin experience. Int J Pediatr Otorhinolaryngol 1997;38:263-71.
13. Plaza G, Martínez-San Millán J, Martínez-Vidal A. Is conservative treatment of deep neck space infections apropiate? Head Neck 2001;23:126-33.
14. Nagy M, Pizzuto M, Backstrom J, Brodsky L. Deep neck infections in children: a new approach to diagnosis and treatment. Laryngoscope 1997;107:1627-34.
15. Sakaguchi M, Sato S, Ishiyama T, Katsumo S, Taguchi K. Characterization and management of deep neck infections. Int J Oral Maxillofac Surg 1997;26:131-4.
16. Yeow KM, Liao CT, Hao SP. OS-Guided needle aspiration and catheter drainage as an alternative to open surgical drainage for uniloculated neck abscesses. J Vasc Interv Radiol 2001;12:589-9.
17. Baatenburg de Jong RJ, Rongren RJ, Larnesis JS, Knegt P, Verwoerd CD. Ultrasound-guided percutaneous drainage of deep neck abscesses. Clin Otolaryngol 1990;15:159-66.
18. Ochi K, Ogino S, Fukamizu K, Yakazi H, Ohashi T, Ashida H, et al. US-Guided drainage of deep neck space abscess. Acta Otolaryngol 1996;522:120-3.

4. RIESGOS Y COMPLICACIONES DE LA ESOFAGOSCOPIA Y DE LA TRÁQUEO-BRONCOSCOPIA RÍGIDA Y FLEXIBLE

Domènech J, Caballero M, Carulla M

• ESOFAGOSCOPIA

Se trata de una técnica moderadamente agresiva, no exenta de complicaciones. La introducción de instrumental por la boca hasta el aparato digestivo puede producir considerables lesiones si no se realiza correctamente y no se toman las precauciones debidas.

La primera distinción debe hacerse entre esofagoscopia rígida y flexible, y también debemos diferenciar entre el propósito de la endoscopia. Es evidente que no presenta los mismos riesgos una exploración diagnóstica para buscar lesiones sugestivas de reflujo que la que se realiza para la extracción de un cuerpo extraño impactado en el esófago. Adicionalmente, cuanto más tiempo transcurra entre la ingestión y la extracción, mayor será el riesgo de complicaciones de tipo mecánico sobre la mucosa digestiva.

• Endoscopio flexible

Actualmente es la técnica de elección para todo lo que no sea la extracción de un cuerpo extraño agresivo y/o impactado en la vía digestiva alta. En un estudio[1] se empleó esta técnica para extraer un 87,2% de 242 cuerpos extraños, mientras que el resto se solucionó mediante un laringoscopio rígido (6,6%) o con un esofagoscopio rígido (6,2%). En la endoscopia realizada para el diagnóstico prácticamente no se presentan complicaciones,[2] por lo que nos limitaremos a hablar de su uso para la extracción de cuerpos extraños.

No hay que subestimar nunca la importancia de un cuerpo extraño en la vía digestiva alta. En los EE. UU. fallecen anualmente unas 1.500 personas por este motivo,[3] a pesar de que entre un 80 y un 90% de los objetos ingeridos pasan espontáneamente a la vía digestiva baja y son eliminados sin problemas.

Aproximadamente un 1% de los cuerpos extraños ingeridos precisa cirugía para su extracción.

Teniendo en cuenta que la fibroesofagoscopia se realiza con frecuencia bajo sedación sin intubación, el principal problema potencial es el mantenimiento de la vía aérea, especialmente en la edad pediátrica.

En cuanto a la morbilidad de la técnica, se citan cifras de un 0,08%;[4] o sea, prácticamente irrelevantes. Classen et al.[5] presentaron una serie de 186 cuerpos extraños extraídos mediante esofagoscopia flexible con un solo caso de perforación (0,5%). En otro estudio[1] no se presentaron perforaciones esofágicas en una serie de 10.000 esofagoscopias flexibles consecutivas. Puede concluirse que la perforación esofágica es extremadamente rara con esta técnica.

Las monedas son el cuerpo extraño más habitual en la infancia y no suelen presentar problemas para su extracción.

En cuanto a las pilas metálicas en forma de botón, cada vez más frecuentes, son relativamente difíciles de pinzar en el esófago, debido a su superficie lisa y sin rebordes. Nunca debe retrasarse su extracción por la posible causticidad de sus electrolitos, que pueden erosionar la pared esofágica en pocas horas si se liberan.

También pueden agredir la mucosa mediante la corriente eléctrica que generan si están totalmente cargadas.

Las dos situaciones en las que pueden presentarse complicaciones debidas a la esofagoscopia propiamente dicha son el cuerpo extraño duro y puntiagudo (hueso, dentadura) o la bola de carne impactada.

En el primer caso es relativamente fácil producir una laceración de la pared esofágica, aunque es muy raro que se llegue a perforar completamente la pared del tubo digestivo.

Ante un cuerpo extraño irregular, puntiagudo o cortante, lo mejor es renunciar a la extracción mediante el esofagoscopio flexible y proceder lo más pronto posible a una esofagoscopia con tubo rígido bajo anestesia general.

En estos casos será prácticamente imposible extraer el objeto sin producir considerables lesiones en el tubo digestivo.

Desde el punto de vista del otorrinolaringólogo, probablemente es preferible el empleo de la esofagoscopia rígida, a pesar de requerir anestesia general, siempre que existan dudas sobre la naturaleza o la agresividad del cuerpo extraño. Un intento de extracción de un material afilado o puntiagudo mediante un fibroesofagoscopio resultará casi con seguridad en, como mínimo, una laceración de la mucosa, y fácilmente puede provocar una perforación del esófago, que posiblemente hubiera podido evitarse si se hubiera optado de entrada por la técnica alternativa. Además, la insuflación de aire, necesaria en la fibroscopia, puede producir un enfisema o incluso neumomediastino.

- **Endoscopio rígido**

El empleo de este instrumento presenta una mayor incidencia de complicaciones, aunque con toda probabilidad esto se debe más al tipo de patología en la que se emplea que a la propia agresividad de la técnica. Si el explorador tiene la experiencia suficiente, esta intervención no debería producir ninguna complicación.

La decisión de emplear el esofagoscopio rígido se toma cuando el objeto a extraer es grande y/o agresivo, o bien cuando la extracción con el equipo flexible ha fracasado. Para la extracción de cuerpos extraños con bordes afilados o irregulares es la primera indicación, y precisamente es en este caso en el que pueden presentarse las complicaciones típicas, como hemorragia y perforación esofágica.

Las bolas de carne impactadas también presentan problemas debido a la facilidad para fragmentarse. Cuando pueden ser empujadas hacia el estómago, técnica que recomiendan varios autores[1,6] en la mayor parte de los casos, las complicaciones pueden evitarse; pero cuando deben ser extraídas poco a poco, es relativamente fácil provocar laceraciones en la mucosa esofágica. Si el campo se llena de sangre, la visibilidad desciende de forma considerable, con lo que se facilitan complicaciones más importantes, como la perforación. Esta última complicación es la que todo explorador teme, aunque tiene una incidencia real muy escasa que todos los autores sitúan por debajo del 1%.[1,6,7] Si bien el esofagoscopio rígido puede proteger la mucosa al extraer la mayor parte de cuerpos extraños, puede quedar algún borde cortante en el exterior, o bien el objeto puede estar tan impactado que cualquier intento de movilización provocará una laceración.

La mayor parte de complicaciones serias ocurren al intentar extraer dentaduras (80%) o huesos (42%).[8] Hasta un 35% de estos pacientes pueden presentar complicaciones,[9] por lo cual es imperativo advertir al paciente y a sus familiares de la gravedad del problema.

Un estudio en el que se compararon las dos técnicas (flexible y rígida) para la extracción de cuerpos extraños[10] presentó un éxito respectivo del 96,2 y del 100% para los dos métodos. La incidencia de complicaciones fue de un 5,15 y un 10%, respectivamente.

Técnicamente, la esofagoscopia no es difícil y requiere únicamente un poco de delicadeza, manteniendo siempre a la vista el centro de la luz esofágica por la que debemos pasar; si presionamos directamente contra la pared, tenemos más posibilidades de lesionarla. Es importante no perder de vista el axioma de Chevalier Jackson:

«Un cuerpo punzante que avanza lacera, uno que retrocede no lo hace».

Es relativamente fácil producir una erosión en la mucosa con las manipulaciones necesarias para la extracción, aunque, en general, estas heridas curan con facilidad. Su principal gravedad reside en la hemorragia que pueden comportar; aunque no sea importante, ocultará con facilidad el cuerpo extraño a la vista del cirujano y puede provocar una agresión excesiva de la mucosa por la reducida visibilidad.

En caso de que se produzca una perforación, el tratamiento de elección es la cirugía abierta de urgencia, aunque en casos seleccionados, con laceraciones pequeñas y siempre de acuerdo con el cirujano torácico, puede adoptarse una conducta expectante,[11] evitando la ingesta oral, pautando alimentación parenteral y comprobando mediante un esofagograma con contraste que se ha producido un cierre cicatricial.

La perforación esofágica difiere en su sintomatología dependiendo de la localización, de su magnitud y del tiempo transcurrido desde su presentación. Si se localiza a nivel cervical, se asociará con dolor en esta zona, irradiado al esternocleidomastoideo, disfonía y, posiblemente, enfisema subcutáneo en el cuello.

La perforación intratorácica, por su parte, se presenta con dolor en el pecho, la espalda o el epigastrio, exacerbado al respirar o tragar. También puede haber disfagia, odinofagia, disnea, hematemesis o cianosis. Si se afecta el pericardio, pueden aparecer síntomas de taponamiento cardiaco. Adicionalmente puede presentarse taquicardia, taquipnea y fiebre, que posiblemente progresará con rapidez a sepsis y *shock*. La auscultación será sugestiva de enfisema mediastínico, con un sonido crujiente conocido como signo de Hamman.

La radiología simple mostrará enfisema cervical en un 95% de pacientes con perforaciones cervicales,[12] aunque puede no apreciarse hasta transcurrida una hora de la lesión.

En perforaciones torácicas se aprecia neumomediastino en un 60-80% de los casos.

El diagnóstico de certeza se realiza mediante contraste radiológico, aunque puede haber hasta un 10% de falsos negativos. Se recomienda emplear contraste hidrosoluble (Gastrografín®) en primer lugar, ya que es menos agresivo en el mediastino; aunque, si la exploración es negativa, puede repetirse con bario, que permite una mayor sensibilidad en perforaciones pequeñas. Si persiste la duda, una TC torácica mostrará aire en los tejidos blandos adyacentes al esófago o en el mediastino.

Siempre hay que considerar que la presencia de un cuerpo extraño en el esófago puede estar causada o facilitada por una patología preexistente. La localización en el esófago cervical puede ser consecuencia de un divertículo de Zenker o de lesiones del SNC, mientras que la posibilidad de un cuerpo extraño en el tercio medial aumenta en neoplasias esofágicas o mediastínicas, ya sea por ocupación de la luz o por compresión externa, y también por divertículos.

Por su parte, la localización en el tercio inferior, aparte de las neoformaciones, puede estar propiciada por estenosis pépticas, acalasia, hernia hiatal, esofagitis eosinofílica o alteraciones de la motilidad.[13]

El reconocimiento tardío de estas alteraciones multiplica la posibilidad de aparición de complicaciones al practicar cualquier maniobra terapéutica.

Finalmente, hay que considerar el empleo de la esofagoscopia rígida para realizar dilataciones esofágicas en casos de estenosis. Es una técnica bien establecida, con una incidencia de perforaciones de alrededor de un 0,1% para cada sesión de dilatación.[14] La presencia de factores de riesgo como los ya mencionados, a los que se podría añadir la irradiación previa o una historia de perforación previa, de cirugía esofágica o de tratamiento anticoagulante incrementan la posibilidad de complicaciones.

La dilatación también presenta un cierto riesgo de bacteriemia, mayor que en las técnicas intraesofágicas restan-

tes, que puede alcanzar un 45%,[15] por lo cual está indicada una profilaxis antibiótica sistemática. La hemorragia es extremadamente infrecuente.

Desde el punto de vista de la prevención, es fundamental evaluar el riesgo que cada paciente presenta debido a sus patologías preexistentes, y también ser conscientes del tipo de tratamiento que requerirá, por ejemplo, una perforación esofágica. Si no se dispone de cirugía torácica en el centro y se considera la posibilidad de esta complicación, es preferible trasladar al paciente a otro centro antes que deber afrontarla en condiciones poco adecuadas.

Una última consideración sobre estas técnicas es que es evidente que el principal riesgo de cualquier exploración instrumental de la vía digestiva superior es la inexperiencia del explorador, ya que las repetidas manipulaciones favorecen extraordinariamente la aparición de complicaciones. Por este motivo es imperativo lograr una buena formación del personal médico, lo cual redundará en una disminución clara de la incidencia de problemas.

• BRONCOSCOPIA FLEXIBLE Y RÍGIDA

La broncoscopia flexible ha reemplazado a la rígida de forma progresiva, de manera que esta última únicamente se indica en caso de hemoptisis masiva, exéresis de cuerpo extraño bronquial, colocación de endoprótesis bronquial (*stent*) o tratamientos mediante láser o terapia fotodinámica.

Al igual que en la técnica anterior, la broncoscopia flexible se realiza con o sin sedación, mientras que la rígida debe practicarse bajo anestesia general. La aplicación tópica de benzocaína o lidocaína puede producir depresión cardiaca o desaturación de oxígeno, y se han citado dos muertes accidentales debidas a estos productos en una serie de 132 pacientes.[16]

En general, las complicaciones de la exploración propiamente dicha son extremadamente raras y poco importantes. En un estudio de más de 4.000 broncoscopias flexibles[17] se apreció una incidencia de complicaciones de un 1,3%, de las que una cuarta parte fueron atribuibles a la premedicación o la sedación.

La complicación típica es el sangrado que se produce al realizar biopsias transbronquiales, que sucede entre un 0,5 y un 2%, aunque raramente es importante.[18]

Evidentemente, el riesgo de hemorragia es muy superior si el paciente está bajo tratamiento anticoagulante.

Las dos complicaciones principales son la perforación de la vía aérea, especialmente en la pared posterior de la tráquea, y la luxación de aritenoides. La primera es extremadamente rara y la segunda sucede únicamente en caso de manipulación inexperta del instrumental.

Un problema relativamente frecuente, pero a veces pasado por alto, es la bacteriemia transitoria tras la broncoscopia, que puede alcanzar un 6,5%.[19] Los gérmenes más frecuentemente aislados son los estafilococos. Por este motivo, la correcta limpieza del instrumental es básica y fundamental.

La biopsia transbronquial presenta un cierto riesgo de neumotórax; en un estudio en 350 pacientes se presentó en un 3%,[20] siendo totalmente asintomática en una tercera parte de ellos. Por este motivo, se recomienda la realización de una radiología simple de forma sistemática tras una biopsia.

Al igual que en la técnica anterior, la experiencia del explorador, que debe compartir la vía aérea con el anestesiólogo en el caso de la broncoscopia rígida, es fundamental para la ausencia de problemas. Éstos se presentan usualmente en relación con manipulaciones excesivas o poco hábiles.

En la extracción de cuerpos extraños, sobre todo en niños, una vez extraído se ha de volver a controlar la vía aérea para descartar un segundo cuerpo extraño.[21]

BIBLIOGRAFÍA

1. Webb WA. Management of foreign bodies of the upper gastrointestinal tract: update. Gastrointest Endosc 1995;41:39-51.
2. Glaws WR, Etzkorn KP, Wenig BL, Zulfiqar H, Wiley TE, Watkins JL. Comparison of rigid and flexible esophagoscopy in the diagnosis of esophageal disease: diagnostic accuracy, complications, and cost. Ann Otol Rhinol Laryngol 1996;105:262-6.
3. Schwartz GF, Polsky HS. Ingested foreign bodies of the gastrointestinal track. Am Surg 1976;42:236-8.
4. Borgeskov S, Struve-Christensen E. The modern treatment of oesophageal strictures using the Eder-Puestow dilators. Acta Otolaryngol (Stockh) 1978;85:456-60.
5. Classen M, Farthmann EF, Seifert E, Wurbs D. Operative and therapeutic techniques. Clin Gastroenterol 1978;7:741-63.
6. Vicari JJ, Johnson JF, Frakes JT. Outcomes of acute esophageal food impaction: success of the push technique. Gastrointest Endosc 2001;53:178-81.
7. Maglinte D, Taylor S, Anastasio C. Gastrointestinal perforation by chicken bones. Radiology 1979;130:597-9.
8. Khan MA, Hameed A, Choudhry AJ. Management of foreign bodies in the esophagus. J Coll Physicians Surg Pak 2004;14:218-20.
9. Vizcarrondo FJ, Brady PG, Nord HJ. Foreign bodies of the upper gastrointestinal tract. Gastrointest Endosc 1983;29:208-10.
10. Berggreen PJ, Harrison E, Sanowski RA, Ingebo K, Noland B, Zierer S. Techniques and complications of esophageal foreign body extraction in children and adults. Gastrointest Endosc 1993;39:626-30.
11. Bryant AS, Cerfolio RJ. Esophageal trauma. Thorac Surg Clin 2007;17:63-72.
12. Sarr MG, Pemberton JH, Payne WS. Management of instrumental perforations of the esophagus. J Thorac Cardiovasc Surg 1982;84:211-8.
13. Li ZS, Sun ZX, Zou DW, Xu GM, Wu RP, Liao Z. Endoscopic management of foreign bodies in the upper-GI tract: experience from 1088 cases in China. Gastrointest Endosc 2006;64:485-92.
14. Pereira-Lima JC, Ramires RP, Zamin I Jr, Cassal AP, Marroni CA, Mattos AA. Endoscopic dilation of benign esophageal strictures: Report on 1043 procedures. Am J Gastroenterol 1999;94:1497-501.
15. Botoman VA, Surawicz CA. Bacteremia with gastrointestinal procedures. Gastrointest Endosc 1986;32:342-6.
16. Moore TJ, Walsh CS, Cohen MR. Reported adverse event cases of methemoglobinemia associated with benzocaine products. Arch Intern Med 2004;164:1192-6.
17. Pue CA, Pacht ER. Complications of fiberoptic bronchoscopy at a university hospital. Chest 1995;107:430-2.
18. Cordasco EM, Mehta AC, Ahmad M. Bronchoscopically induced bleeding. A summary of nine years' Cleveland clinic experience and review of the literature. Chest 1991;100:1141-7.
19. Yigla M, Oren I, Bentur, Solomonov A, Elías N, Altshuler R, et al. Incidence of bacteraemia following fiberoptic bronchoscopy. Eur Respir J 1999;14:789-91.
20. Izbicki G, Shitrit D, Yarmolovsky A, Bendayan D, Miller G, Fink G, et al. Is routine chest radiography after transbronchial biopsy necessary? Prospective study of 350 cases. Chest 2006;129:1561-4.
21. Bernal-Sprekelsen M, Hildmann H. Ingestion and aspiration of foreign bodies. Anesth Pain Control Dent 1992;1:42-5.

5. RIESGOS Y COMPLICACIONES POR MEDICACIÓN EN ORL

Sabater F

• INTRODUCCIÓN

Los fármacos utilizados habitualmente en la patología médica ORL varían según se trate de patología ambulatoria o fármacos utilizados en pacientes hospitalizados. En este último caso, la medicación utilizada no difiere de forma significativa a la que se maneja en cualquier sala de hospitalización de un hospital general (antihipertensivos, antidiabéticos, etc.); por tanto, se expondrán en el capítulo las complicaciones y los efectos indeseables, así como el modo de controlarlos, de los fármacos utilizados más específicamente en la patología ORL o fármacos no específicos pero que puedan tener una importante implantación en cierto tipo de pacientes ORL, como la medicación analgésica en el paciente neoplásico.

• ANTIHISTAMÍNICOS

Los antihistamínicos de primera generación se caracterizan por su gran actividad farmacológica, pero el 20% de pacientes presentan sedación o somnolencia.[1] Inducen asimismo importantes efectos anticolinérgicos.[2] En niños puede presentarse un efecto paradójico en forma de agitación. Como consecuencia de estos efectos, deben considerarse como fármacos de segunda línea. En caso de prescribirse, deben administrarse como dosis única por la noche.

Los antihistamínicos de segunda generación tienen menos efectos sobre el estado de vigilia y menos efectos anticolinérgicos.[3]

Los antihistamínicos a veces se asocian a descongestivos como la pseudoefedrina. Estas asociaciones pueden resultar peligrosas en pacientes con hipertensión, glaucoma, hipertiroidismo o pacientes tratados con IMAO. Como efectos secundarios, destacan la cefalea, la taquicardia y el insomnio.[4]

• VASOCONSTRICTORES NASALES

El uso de descongestionantes nasales tanto tópicos como sistémicos pueden desencadenar efectos secundarios característicos de las aminas simpaticomiméticas. Se han descrito casos de crisis hipertensivas, cefaleas, convulsiones e incluso AVC en pacientes con antecedentes vasculares y abuso de dichos fármacos.[5] Deben administrarse por periodos cortos de tiempo y en pacientes sin riesgo vascular para prevenir estas complicaciones.

• CORTICOIDES TÓPICOS

A pesar de que no hay estudios que demuestren claramente que los corticoides tópicos administrados por vía nasal (a diferencia de los administrados por vía bronquial) pueden inhibir el eje hipotálamo-hipofisario en el niño, y así alterar el crecimiento, como medida preventiva se aconseja utilizar corticoides que se administren una vez al día, como budesónida, mometasona o fluticasona.[7,8] Tampoco hay datos suficientes para demostrar que los corticoides aplicados por vía nasal produzcan descalcificación ósea, cataratas o aumento de la presión intraocular; sin embargo, parece razonable informar al paciente de estas posibilidades, máxime si presentan factores de riesgo.[9-11]

Los síntomas de intolerancia local, como irritación, atrofia de la mucosa nasal o microepistaxis, se producen entre el 2-12% de los pacientes.[12]

Para prevenir o controlar estos síntomas, se aconseja la utilización de soluciones salinas isotónicas, evitar preparaciones con excipientes alcohólicos y usar preparaciones que permitan la administración una vez al día.

• FÁRMACOS PARA EL TRATAMIENTO DEL VÉRTIGO

Debemos distinguir en este grupo los fármacos utilizados para el tratamiento de la crisis vertiginosa de los vasodilatadores utilizados habitualmente para el tratamiento de fondo del vértigo de etiología isquémica.

- Los anticolinérgicos (escopolamina) y los antihistamínicos (dimenhidrato, difenhidramina) son los fármacos de elección en la mayoría de pacientes. Pueden producir sequedad bucal y retención urinaria.[13]
- Las fenotiacinas (metoclopramida, ondansetrón) se reservan fundamentalmente en pacientes con cuadros de vómitos intensos. Pueden producir cuadros extrapiramidales que habitualmente ceden con la administración parenteral de biperideno.
- Las benzodiazepinas producen una importante sedación y constituyen los fármacos de elección en pacientes que no pueden recibir anticolinérgicos por presentar asma o prostatismo.

• ANTIBIÓTICOS

Los antibióticos utilizados en patología ORL ambulatoria son habitualmente betalactámicos, macrólidos y quinolonas orales.

• Betalactámicos

Las reacciones de intolerancia o hipersensibilidad a betalactámicos pueden ser inmediatas (anafilaxia), intermedias (urticaria) o tardías, *rash*, fiebre o enfermedad del suero).

La mayoría de estas reacciones pueden ser cruzadas entre distintos betalactámicos, incluidas las cefalosporinas, por lo que ante una sospecha de alergia a penicilina deberá realizarse un test cutáneo de sensibilidad.

En pacientes con alergia demostrada a la penicilina y que precisen tratamiento parenteral con un betalactámico, aztreonam es él único que no presenta alergia cruzada, siendo en estos casos el tratamiento de elección.

Otras formas de intolerancia, como las reacciones neurológicas (convulsiones a dosis elevadas de penicilina parenteral o imipenem,[14] renales (glomerulonefritis), hematológicas (anemia, leucopenia o trombocitopenia), son raras. Las complicaciones digestivas, como la diarrea, son mucho más frecuentes.

La complicación más grave dentro de este grupo la constituye la colitis por *Clostridium difficile*.[15]

• Macrólidos

Generalmente son bien tolerados. Los efectos gastrointestinales son los más frecuentes (1-5% con azitromicina y claritromicina).

Telitromicina presenta una mayor frecuencia de efectos gastrointestinales (12%).[16,17] Además, presenta un riesgo de hepatotoxicidad, a veces grave, lo que obliga a no administrar este antibiótico en pacientes con patología hepática asociada.[18]

Asimismo, se ha asociado telitromicina como factor de riesgo de agravamiento de la miastenia gravis.[19]

Eritromicina, claritromicina y telitromicina pueden prolongar el intervalo QT del electrocardiograma y ser responsables de arritmias o incluso de paro cardiaco. Este efecto no ha sido demostrado con azitromicina.[20]

Dado los potenciales riesgos de complicaciones graves con telitromicina, la FDA aconseja no utilizarla para el tratamiento de la sinusitis aguda.[21]

- **Quinolonas**

Las quinolonas son un grupo de antibióticos habitualmente bien tolerados. Los efectos gastrointestinales son los más frecuentes (3-17%). Los efectos a nivel de SNC, cutáneos o hematológicos son mucho menos frecuentes.

Las alteraciones del crecimiento en niños por afectación del cartílago de crecimiento no han podido ser demostrados hasta la fecha;[22] sin embargo, no se aconseja su utilización en ellos.

Se han descrito efectos secundarios a nivel hepático (aumento de transaminasas) y prolongación del segmento QT. Las artritis o tendinitis se han descrito especialmente en pacientes mayores de 60 años y en tratamiento con corticoides.[23]

• ANALGESIA DEL DOLOR NEOPLÁSICO

- **Antiinflamatorios No Esteroideos (AINE)**

Se utilizan en estadios iniciales. Pueden producir irritación gastrointestinal, que se controla mediante la ingesta o la administración de protectores gástricos.

Son antiagregantes plaquetarios (duración del efecto, entre 2 y 7 días), a excepción del paracetamol.

Pueden producir nefrotoxicidad, especialmente en pacientes con baja perfusión renal, por lo que se administrarán con precaución en pacientes hipertensos o con insuficiencia renal o cardiaca.

A nivel hepático pueden producir elevación de transaminasas, especialmente con paracetamol, por lo que este último debería evitarse en pacientes alcohólicos crónicos.

En pacientes con alergia a la aspirina a veces se observa alergia cruzada con los AINE.

- **Opiáceos**

Constituyen el siguiente escalón en el tratamiento del dolor neoplásico. Los efectos secundarios presentan una gran variabilidad individual dependiendo de la edad, de la comorbilidad o de la interacción con otros fármacos.[24] Para controlar estos efectos secundarios se puede actuar con: a) reducción de la dosis, b) cambio de opiáceo o ruta de administración, y c) tratamiento sintomático.

Las náuseas y los vómitos precisarán de tratamiento con metoclopramida. El paso de un opiáceo oral a la vía subcutánea puede mejorar esta sintomatología.[25]

El estreñimiento es un efecto casi constante, por lo que deben adoptarse medidas físicas (hidratación, etc.) o farmacológicas antes de que aparezca la sintomatología.[26]

La depresión del centro respiratorio puede revertirse, en caso de ser necesario, con la administración de naloxona.[27]

Otros efectos secundarios de los tratamientos con opiáceos son las mioclonías y la hiperestesia. El tratamiento de estas complicaciones se consigue con clonazepam u otro tipo de anticonvulsivos.[28]

El prurito aparece entre en un 2-10% de los pacientes en tratamiento con opiáceos. Los antihistamínicos pueden controlar este desagradable efecto adverso. En caso de fracaso de los antihistamínicos, se ha descrito la eficacia de paroxetina.[29]

BIBLIOGRAFÍA

1. Simons FE, Simons KJ. Clinical pharmacology of new histamine H1 receptor antagonist. Clin Pharmacokinet 1999;36:329-52.
2. Busse PJ. Allergic respiratory disease in the elderly. Am J Med 2007;120:498-502.
3. Ousler GW, Wilcox KA, Gupta G, Abelson MB. An evaluation of the ocular drying effects of 2 systemic antihistamines: loratadine ang cetirizine hydrochloride. Ann Allergy Asthma Immunol 2004;93:460-64.
4. Bronsky E, Boggs P, Findlay S, Gawchik S, Georgitis J, Mansmann H, et al. Comparative efficacy and safety of a once-daily loratadine-pseudoephedrine combination

versus its components alone and placebo in the management of seasonal allergic rhinitis. J Allergy Clin Immunol 1995;96:139-47.
5. Olivier P, Dugue A, Montastruc JL. Adverse cardiovascular and central neurologic reactions to sympathomimetics used as nasal decongestants: results of the French National Pharmacovigilance Survey. Therapie 2003;58:361-6.
6. Brannan MD, Herron JM, Affrime MB. Safety and tolerability of once-daily mometasone furoate aqueous nasal spray in children. Clin Ther 1997;19:1330-9.
7. Schenkel EJ, Skoner DP, Bronsky EA, Miller SD, Pearlman DS, Rooklin A, et al. Absence of growth retardation in children with perennial allergic rhinitis after one year of treatment with mometasone furoate aqueous nasal spray. Pediatrics 2000;105:E22.
8. Benninger MS, Ahmad N, Marple BF. The safety of intranasal steroids. Otolaryngol Head Neck Surg 2003;129:739-50.
9. Passalacqua G, Albano M, Riccio A, Fregonese L, Puccinelli P, Parmiani S, et al. Inhaled and nasal corticosteroids: safety aspects. Allergy 2000;55:16-8.
10. Bui CM, Chen H, Shyr Y, Joos KM. Discontinuing nasal steroids might lower intraocular pressure in glaucoma. J Allergy Clin Immunol 2005;116:1042-7.
11. Opatowsky I, Feldman RM, Gross R, Feldman ST. Intraocular pressure elevation associated with inhalation and nasal corticosteroids. Ophthalmology 1995;102:177-9.
12. Blaiss MS. Safety considerations of intranasal corticosteroids for the treatment of allergic rhinitis. Allergy Asthma Proc 2007;28:145-52.
13. Clissold SP, Heel RC. Transdermal hyoscine (scopolamine). A preliminary review of its pharmacologic properties and therapeutic efficacy. Drugs 1985;29:189-92.
14. Asbel LE, Levison ME. Cephalosporins, carbapenems, and monobactams. Infect Dis Clin North Am 2000;14:435-47.
15. Kelly CP, Pothoulakis C, LaMont JT. Clostridium difficile colitis. N Engl J Med 1994;330:257-62.
16. Zuckerman JM. Macrolides and ketolides: azithromycin, clarithromycin, telithromycin. Infect Dis Clin North Am 2004;18:621-49.
17. Aventis Pharmaceuticals. Ketek product labeling. 2005.
18. Clay KD, Hanson JS, Pope SD, Rissmiller RW, Purdum PP 3rd, Banks PM. Brief communication: severe hepatotoxicity of telithromycin: three case reports and literature review. Ann Intern Med 2006;144:415-21.
19. Telithromycin (Ketek) for respiratory infections. Med Lett Drugs Ther 2004;46:66-9.
20. Strle F, Maraspin V. Is azithromycin treatment associated with prolongation of the Q-Tc interval? Wien Klin Wochenschr 2002;114:396-9.
21. Ross DB. The FDA and the case of Ketek. N Engl J Med 2007;356:1601-4.
22. Burkhardt JE, Walterspiel JN, Schaad UB. Quinolone arthropathy in animals versus children. Clin Infect Dis 1997;25:1196-204.
23. van der Linden PD, Sturkenboom MC, Herings RM, Leufkens HM, Rowlands S, Stricker BH. Increased risk of achilles tendon rupture with quinolone antibacterial use, especially in elderly patients taking oral corticosteroids. Arch Intern Med 2003;163:1801-7.
24. Cherny N, Ripamonti C, Pereira J, Davis C, Fallon M, McQuay H, et al.; Expert Working Group of the European Association of Palliative Care Network. Strategies to manage the adverse effects of oral morphine- an evidence-based report. J Clin Oncol 2001;19:2542-54.
25. De Conno F, Ripamonti C, Saita L, MacEachern T, Hanson J, Bruera E. Role of rectal route in treating cancer pain: a randomized crossover clinical trial of oral versus rectal morphine administration in opioid-naive cancer patients with pain. J Clin Oncol 1995;13:1004-8.
26. Payne R, Mathias SD, Pasta DJ, Wanke LA, Williams R, Mahmoud R. Quality of life and cancer pain: satisfaction and side effects with transdermal fentanyl versus oral morphine. J Clin Oncol 1998;16:1588-93.
27. Cherny NI, Portenoy RK. The management of cancer pain. CA Cancer J Clin 1994;44:263-303.
28. Eisele JH, Grigsby EJ, Dea G. Clonazepam treatment of myoclonic contractions associated with high-dose opioids: case report. Pain 1992;49:231-2.
29. Zylicz Z, Smits C, Krajnik M. Paroxetine for pruritus in advanced cancer. J Pain Symptom Manage 1998;16:121-4.

6. TRATAMIENTO DE LA TOXICIDAD POR QUIMIOTERAPIA Y POR NUEVOS FÁRMACOS EN CÁNCER DE CABEZA Y CUELLO

Grau JJ

• INTRODUCCIÓN

La quimioterapia antineoplásica tiene siempre unos efectos colaterales o tóxicos por dos motivos: en primer lugar, por sus características físico-químicas, como ocurre con el cisplatino, que al contener un metal pesado produce una polineuritis similar a la toxicidad crónica por talio; en segundo lugar, la quimioterapia tiene una toxicidad directa por su mecanismo de acción citotóxico sobre las células que están en constante reproducción. Por eso es comprensible que los órganos que más se afectan por la quimioterapia sean la médula ósea, induciendo leucopenia, plaquetopenia o anemia, lo que obliga a espaciar su administración cada 3 o 4 semanas; las mucosas, produciendo mucositis y úlceras o diarrea; y la raíz del cabello, produciendo alopecia.

En Cáncer de Cabeza y Cuello (CCC) se usan quimioterápicos de alguno de los seis subgrupos de quimioterapia según su mecanismo de acción:[1]

- Los alquilantes, como la ifosfamida, introducen un grupo alquilo (-NH3) entre cadenas de DNA, y eliminan así células en constante reproducción.
- Los derivados del platino, como cisplatino o carboplatino, introducen una molécula del ión platino entre cadenas de DNA.
- Los antimetabolitos, como metotrexato, 5-fluorouracilo y sus derivados (como el tegafur) y otros como capecitabina, pemetrexed, o gemcitabina actúan inhibiendo enzimas o incorporándose a la síntesis de ácidos nucleicos, resultando una síntesis deficitaria de éstos y la muerte celular.
- Los inhibidores de topoisomerasa inhiben esta enzima que mantiene la estructura tridimensional del DNA, pero no se suelen usar en CCC.
- Los inhibidores de las tubulinas del uso acromático, como paclitaxel, docetaxel o vinorelbina, inhiben la formación de dímeros necesarios para separar los nucleolos en la mitosis, y evitan la duplicación celular.
- Las sustancias diversas, como bleomicina o mitomicina C, son quimioterápicos cuyo mecanismo de acción no se conoce bien o no encajan en los mecanismos citados previamente.

Recientemente se ha incorporado un nuevo fármaco, cetuximab,[2] contra una diana como la proteína de membrana «factor de crecimiento epidérmico» (EGFR) que está sobreexpresado en la mayoría de CCC. Cetuximab es un anticuerpo monoclonal, diseñado en el laboratorio, que inhibe el EGFR por fuera de la membrana de la célula neoplásica. Se está investigando con otros fármacos de molécula pequeña como erlotinib, que inhibe EGFR por la parte interna de la membrana. Todos ellos pueden producir foliculitis o diarrea por afectar al folículo piloso o a la mucosa intestinal.[3]

• TRATAMIENTO DE LA TOXICIDAD DE LOS FÁRMACOS MÁS UTILIZADOS

• Ifosfamida

Se utiliza poco en CCC por su escasa actividad y su alta toxicidad. Siempre debe administrarse con sueroterapia, 1.500 ml antes de cada administración junto con MESNA, un protector de la mucosa urinaria. De lo contrario, el paciente sufre cistitis dolorosa y hemorrágica, a veces grave.

- **Cisplatino**

Es el fármaco más eficaz en CCC y el más usado. Se administra por vía ev., siempre con hidratación abundante, 1.500 ml de suero con ClK y un diurético proximal como manitol al 10-20%; todo antes y después de la administración del fármaco durante 4 a 6 horas. Su dosis habitual es de 70-100 mg/m^2.

Si se administra a dosis superiores a 90 mg/m^2, suele ocasionar hipoacusia por lesión irreversible del VIII par craneal. Por tanto, deben hacerse audiometrías previas a cada dosis para monitorizar la dosis ulterior.

En caso de sordera total de oído interno, sólo recuperaría audición con implantes cocleares electrónicos. Es muy emetógeno, sobre todo las primeras 24 h. Siempre se deben administrar antivomitivos enérgicos preventivos, como dexametasona 20 mg/día ev. en bolus y antiserotonínicos HT3 como ondansetrón, granisetrón o tropisetrón. Para vómitos retardados más allá de 24 h, se recomienda un nuevo fármaco vía oral: aprepitan (Emend®).[4]

Como toxicidad crónica tras varios ciclos aparece polineuritis que no tiene tratamiento o anemia que se trata con administración oral de hierro (Ferogradumet®, Ferroprotina®, etc.), seguido de eritropoyetina sc. (Epopen®, Neorecordmon®, Aranesp®).

- **Carboplatino**

Algo menos activo que el cisplatino, pero también menos tóxico.

Sus ventajas son que no es nefrotóxico, no necesita hidratación y no es ototóxico.

Sin embargo, puede producir leucopenia febril, anemia y, más raramente, plaquetopenia. Si a los 7-15 días de su administración el paciente tiene fiebre, debería hacerse un hemograma urgente. Si la cifra de leucocitos es inferior a 1.000/dl o de la granulocitos inferior a 500/dl, el paciente debería ingresarla en un hospital para administrarla antibióticos de amplio espectro ev., sueroterapia y factores de crecimiento sc., como filgrastim.

- **Metotrexato**

Es un análogo del ácido fólico que se inhibe por el ácido folínico, por lo que éste no se administrará conjuntamente, sólo como antídoto. El metrotrexato semanal es un tratamiento bien tolerado, que todavía se utiliza en CCC por su gran actividad.

A la larga, en estos pacientes con mucosas alteradas por el tumor o por la radioterapia produce mucositis en forma de úlceras orofaríngeas, que deben tratarse con antifúngicos, analgésicos y anestésicos locales.

Más raramente se precisa administración parenteral de los citados fármacos o de ácido folínico como antídoto. Entre los tratamientos locales destacan el cocimiento de llantén con lidocaína al 2% y colutorios de clorhexidina y de nistatina. Si no fuera suficiente, se aplicará morfina o sus derivados, como fentanilo (Durogesic Matrix®) 25-100 mcg en parches adhesivos cutáneos cada tres días o sulfato de morfina vo. (Sevredol®, MST Continuos®).

- **Fluorouracilo**

Es el más usado junto a cisplatino, por vía ev., en perfusión de 4 o 5 días. La pauta más activa en CCC es cisplatino 100 mg/m^2 día 1 y 5-fluorouracilo (5-FU), 1.000 mg/m^2 ev./días 1 a 5 en perfusión continua ev. Este tratamiento es el preferido para tratamientos neoadyuvantes antes de la cirugía con intención curativa o antes de la radioterapia radical.

Es también muy tóxico, pues hay que sumar la toxicidad citada del cisplatino con la del 5-FU. Puede producir aplasia febril, anemia crónica o hiperemesis, que requiere los tratamientos ya citados. También puede producir diarrea por 5-FU, que requiere dieta astringente, antidiarreicos como loperamida (Fortasec®) de 1 a 10 comprimidos/día y, en casos graves, ingreso hospitalario para hidratación y octreótido ev.

Si 5-FU se asocia a ácido folínico, se produce mayor inhibición de la enzima timidilato sintetasa y, con ello, mayor actividad terapéutica con mayor toxicidad (al contrario de lo que ocurre con metotrexato).

Tegafur es un derivado del 5-FU que se asocia a una molécula transportadora como el uracilo o con otra como furanilo. Tiene igual actividad y toxicidad que 5-FU ev., pero con buena tolerancia oral. Su administración crónica produce astenia, mialgias que precisan paracetamol y diarrea que precisa dieta y loperamida. Más tardíamente puede producir síndrome cerebeloso agudo con inestabilidad a la marcha. Todos estos efectos desaparecen en un par de días al retirar el fármaco.

Capecitabina es un fármaco parecido a tegafur que se administra v.o. durante 14 días seguidos. Tienen mayor actividad de 5-FU en otros tumores, pero en CCC es todavía experimental. No obstante, algunos oncólogos lo administran como tratamiento paliativo de segunda línea. También produce astenia, epigastralgia y diarrea, que precisa tratamiento con dieta y loperamida. Se normaliza al suspender el fármaco momentáneamente.

Pemetrexed es un fármaco recientemente introducido en el tratamiento del mesotelioma maligno y del cáncer de pulmón. Se está experimentando en CCC. Precisa premedicación con vitamina B12 parenteral (Optovite®B12, 1.000 γγ im. cada cuatro semanas) y ácido fólico oral. Puede producir aplasia febril que precise tratamiento hospitalario.

Gemcitabina es muy activa en diversos tumores como el de páncreas, pulmón y ovario. En CCC se administra como uso compasivo en casos paliativos. Puede producir aplasia febril, y hay que evitar asociar a radioterapia por potenciar mucho su toxicidad.

• INHIBIDORES DE TUBULINAS: DOCETAXEL, PACLITAXEL, VINORELBINA

Paclitaxel y docetaxel son muy activos y muy utilizados en CCC, aunque su indicación oficial está pendiente. Potencian la eficacia de la combinación cisplatino –5-FU en quimioterapia neoadyuvante, donde consiguen mayores tasas de respuesta y mayor supervivencia en pacientes a los que después se administra radioterapia radical. Se administran con hidratación, dexametasona, ondansetrón, dexclorfeniramina y ranitidina, como premedicación para evitar broncospasmo, hipotensión y edemas.

Durante las siguientes 24–48 h es frecuente que precisen dexametasona, 8 mg/12 con ondansetrón, 8 mg/8 horas para evitar síntomas.

Pueden producir aplasia febril, especialmente el docetaxel, por lo que se administrará con factores estimulantes de granulocitos y antibióticos profilácticos, como ciprofloxacino 500 mg/12 h del 5.º al 15.º día del ciclo.

A la larga producen polineuritis, que obliga a suspender el tratamiento.

La **vinorelbina** es un fármaco muy activo en CCC con buena tolerancia, pero no está oficialmente indicado en estos tumores. No obstante, también se usa en casos paliativos.

Es fácil de administrar ev. y apenas produce vómitos. El principal problema es el dolor a veces muy intenso del tumor durante la infusión, lo que obliga incluso a tratamiento de morfina subcutánea. A la larga, puede ocasionar polineuritis.

• SUSTANCIAS DIVERSAS

La **bleomicina** es un citotóxico que ha sido muy utilizado en CCC y otros tumores. Hoy en día la tendencia es retirarlo, pues produce toxicidad pulmonar grave difícil de tratar y de predecir, y a veces, hipertermia aguda que cede con paracetamol o corticoides. No es apenas aplasiante ni emetizante.

La **mitomicina C** también se está dejando de utilizar, aunque era muy apreciada para su combinación con radioterapia. Su principal problema es que, si se para la dosis de

60 mg, puede producir síndrome hemolítico-urémico grave y a veces mortal, lo cual limita su uso a 4 o 5 ciclos de 10 mg/m^2. Produce aplasia diferida, por lo que se administra cada 4 a 6 semanas.

- **CETUXIMAB**

Este anticuerpo monoclonal que inhibe el crecimiento de células tumorales con sobreexpresión de EGFR se ha introducido como indicación en cáncer de cabeza y cuello asociado a radioterapia, o cuando no se pueda administrar cisplatino. No es mielotóxico, pero sí produce foliculitis cutánea, especialmente en la cara, así como distrofia de uñas y otras lesiones cutáneas. Se previenen y se tratan con buenos resultados con cremas de corticoides y antibióticos sobre las lesiones, como Vaspit® crema por las mañanas y Bactroban®, por las noches.[3]

Se están realizando ensayos clínicos que muestran que también puede potenciar la eficacia de la quimioterapia paliativa en cáncer diseminado.

Tabla 1. Toxicidad más frecuente y su tratamiento

Fármaco	Síntoma	Tratamiento
• Ifosfamida	• Cistitis hemorrágica	• Sueros 1.500 ml; mesna; morfina
• Cisplatino	• Insuficiencia renal • Hiperemesis	• Sueros 3000 ml, manitol • Ondansetrón, granisetrón; tropisetrón; aprepitan
• Carboplatino	• Anemia	• Hierro oral (Ferogradumet®, Ferroprotina®) • Eritropoyetina sc. (Epopen®, Neorecormon®, Aranesp®)
• Metotrexato	• Mucositis	• Ácido folínico, colutorios de llantén, clorhexidina, lidocaína 2%, nistatina, fluconazol, itraconazol
• 5-fluorouracilo • Tegafur • Capecitabina	• Mucositis • Diarrea	• Igual al anterior, pero no dar ácido folínico • Dieta astringente, codeína, loperamida. En casos graves, ingreso para sueroterapia y octreotido ev.
• Docetaxel • Paclitaxel • Vinorelbina	• Broncospasmo, hipotensión, edema • Dolor necrosis tumor	• Dexametasona, ranitidina, difenhidramina, ondansetrón • Morfina sc. para dolor tumoral
• Bleomicina • Mitomicina C	• Neumonitis • S. hemolítico	• Prevención. Corticoides. No oxigenoterapia • Prevención hasta 60 mg máximo. Corticoides
• Cetuximab	• Foliculitis. Distrofia ungueal y cutánea	• Cremas con corticoide (Vaspit®) y antibióticos (Bactroban®). Antisépticos locales (yodo)

BIBLIOGRAFÍA

1. Chu E, De Vita VT (eds.). Physicians' Cancer Chemotherapy Drug Manual. Jones and Bartlett Publishers. Boston: 2005.
2. Bernier J. A multidisciplinary approach to squamous cell carcinomas of the head and neck: an update. Curr Opin Oncol 2008;20:249-55.
3. Sanborn RE, Sauer DA. Cutaneous reactions to chemotherapy: commonly seen, less described, little understood. Dermatol Clin 2008;26:103-19.
4. Warr DG. Chemotherapy- and cancer-related nausea and vomiting. Curr Oncol 2008;15(1):S4-9.

7. RIESGOS Y COMPLICACIONES EN LA CIRUGÍA RECONSTRUCTIVA CON COLGAJOS E INJERTOS

Alcalde JM, Ruba D, Gimeno C, Montes-Jovellar L

• INTRODUCCIÓN

Cualquier cirugía que requiera un procedimiento reconstructivo conlleva por sí misma un no despreciable riesgo para el paciente porque, además de las complicaciones propias de la resección quirúrgica previa, hay que añadir las específicas de la reconstrucción. Con frecuencia se trata de casos con una cirugía de larga duración, en pacientes fumadores y en ocasiones bebedores, con unas condiciones físicas deterioradas y que en un alto porcentaje han recibido previamente algún tratamiento quirúrgico y/o radioterapéutico.

La incidencia de complicaciones en estos pacientes oscila entre el 10 y el 40% dependiendo de varios factores, con una mortalidad entre el 1 y el 3%,[1-4] aunque puede llegar hasta el 8%.

Podemos dividir las complicaciones en aquéllas de índole médica, relacionadas habitualmente con las condiciones generales del paciente, y en las quirúrgicas, ocasionadas por la utilización de alguna técnica reconstructiva.

• COMPLICACIONES MÉDICAS

La incidencia de complicaciones médicas perioperatorias se sitúa entre el 11 y el 20%.[1,3-5] En su prevención es importante realizar primero una evaluación global del paciente, incluyendo:

- Condiciones generales:
  - Estado nutricional.
  - Situación cardiorrespiratoria.
  - Dependencia del hábito alcohólico.
  - Consumo de tabaco.

Hemos de tener presente que la edad por sí misma no constituye, en general, una contraindicación para ninguna técnica reconstructiva, aunque algunos autores han observado un aumento de las complicaciones a partir de los 70 años.[1]

La valoración preoperatoria mediante el índice ASA, habitualmente utilizado por los anestesistas, muestra que aquellos casos con un índice superior a III presentan mayor tasa de complicaciones médicas.[1,3,4] Dentro de estas complicaciones, las más frecuentes son las respiratorias, con presencia de una neumonía entre el 2 y el 12%. Además, hasta un 8% puede presentar complicaciones cardiacas, destacando la arritmia supraventricular,[4] el infarto de miocardio o la insuficiencia cardiaca.[6]

La dependencia del hábito alcohólico es de gran importancia, porque la presencia de un delirio conlleva una mortalidad de entre el 20 y el 50%. En cuanto al tabaco, parece que la suspensión del consumo de tabaco al menos dos semanas antes de la cirugía reduciría el riesgo de vasoespasmo.[7]

Además de estas condiciones generales, que pueden favorecer las complicaciones médicas, también hay que tener en cuenta el área anatómica en la que se va a realizar el procedimiento quirúrgico. Así, Urken et al.[5] señalan el riesgo de daño neurológico grave en pacientes con reconstrucciones de la base del cráneo, ocasionado por la presencia de una meningitis. En general, podemos esperar un 1-2% de complicaciones neurológicas.

• COMPLICACIONES QUIRÚRGICAS

En este apartado incluimos aquellas relacionadas con el hecho de llevar a cabo alguna técnica reconstructiva. Su incidencia se sitúa entre el 10 y el 20%.
El origen de estas complicaciones está en:

- La vascularización del tejido trasplantado, bien sea en colgajo pediculado o libre microvascularizado.
  - El área receptora.
  - El área donante del colgajo.

• Complicaciones originadas en el pedículo vascular del tejido trasplantado

La viabilidad tanto de los colgajos pediculados como de los microvascularizados está, en general, por encima del 90%, alcanzando en los últimos más del 95%. No obstante, los cuidados de la vascularización del tejido han de ser extremos, previniendo aquellas situaciones que puedan originar algún daño (figuras 1 y 2).

En los colgajos pediculados, los principales riesgos son la torsión del pedículo y la presencia de un vasoespasmo.

Para evitar el primero, es importante vigilar la disposición del colgajo y evitar su compresión, habitualmente contra la mandíbula o por vendajes externos. Para prevenir el vasoespasmo, hay que evitar que el pedículo se seque, y podemos utilizar irrigación de suero caliente con papaverina a una concentración de 60 mg en 100-150 cc de suero fisiológico, o bien directamente lidocaína al 2%.[8]

En los colgajos microvascularizados, los cuidados de la vascularización han de ser todavía mayores, porque aproximadamente un 6% va a presentar una trombosis del pedículo vascular.[9]

En su prevención, además de los cuidados de la técnica quirúrgica, lo más importante es irrigar la luz de los vasos con suero heparinizado, 1.000-2.000 U de heparina en 250 cc de suero salino o Ringer Lactato®. Además, en relación con la sutura venosa, en general es aconsejable utilizar la vena yugular interna respecto a la yugular externa y, en aquellos casos en los que sea posible, realizar dos suturas venosas.[10] Por otra parte, no hay diferencia entre sutura término-terminal o término-lateral, siendo preferible esta última por algunos autores.[11] En cuanto a la sutura arterial, es fundamental en pacientes radiados recordar que puede desprenderse fácilmente la íntima y observar que los puntos de sutura engloban toda la pared vascular.

Además de los riesgos relacionados con la práctica de una sutura microvascular, todos los colgajos microvascularizados tienen un periodo de isquemia que origina un daño tisular. En aquellos casos en los que la disección del colgajo se realiza bajo isquemia, se produce un doble fenómeno de isquemia y reperfusión.[12]

Figura 1. Necrosis parcial distal de colgajo de pectoral mayor

Figura 2. Necrosis completa de colgajo radial

• Complicaciones del área receptora

Destacan la presencia de un sangrado o hematoma (2%) (figura 3), la infección cervical (figura 4) (5-17% de los casos) y la dehiscencia de sutura o fístula faríngea (2-23%) (figuras 5 y 6).[1,5,9] Aunque no existe unanimidad entre diferentes autores, parece que en la incidencia de complicaciones locales influirían el tipo de colgajo utilizado y los antecedentes de cirugía y radioterapia.[4,12]

• Complicaciones del área donante

Cada zona anatómica donante puede presentar potencialmente complicaciones específicas.

De entre los colgajos pediculados, destaca el riesgo de presencia de hematoma o seroma en el pectoral mayor 4-10%[13] (figura 7) y la presencia de una cicatriz hipertrófica que requiera una Z-plastia en el infrahioideo (figura 8).

En el colgajo radial puede apreciarse una exposición tendinosa (figura 9) o una alteración de la sensibilidad en el primer dedo por daño de alguna rama sensitiva del nervio radial (figura 10).[14]

En el colgajo lateral de brazo también puede apreciarse una hipoestesia por la sección de los nervios cutáneo-posterior de brazo y del antebrazo, que no suele tener ninguna trascendencia.

Figura 3. Hematoma cervical

Figura 4. Infección local

Figura 5. Dehiscencia de sutura cutánea

Figura 6. Fístula faríngea

Figura 7. Seroma en pared torácica derecha

Figura 8. Cicatriz hipertrófica en zona donante de colgajo infrahioideo

Figura 9. Exposición tendinosa

En el colgajo de peroné puede dañarse el nervio ciático poplíteo externo (2%). No hay unanimidad entre los diferentes autores sobre la utilidad de realizar una arteriografía de

Figura 10. Ramas sensitivas del nervio radial

las dos piernas previa a la cirugía. Aunque nosotros la seguimos realizando, otros autores consideran que es suficiente con realizar un control doppler de los pulsos distales.[15]

En el colgajo de recto abdominal puede observarse una hernia abdominal en el 0,3% de los casos, y una laxitud abdominal en el 0,8%.[16] En su prevención puede realizarse su disección como DIEP.

En el colgajo de yeyuno se ha descrito un riesgo aproximado del 5,8% de complicaciones abdominales, que incluyen dehiscencia de la pared abdominal, obstrucción intestinal, hemorragia abdominal o íleo paralítico.[17]

FARMACOLOGÍA APLICADA A LA CIRUGÍA RECONSTRUCTIVA

Son numerosos los fármacos que se han utilizado con el fin de evitar o disminuir el riesgo de trombosis vascular, con variable utilización según los diferentes autores.[18] Además del lavado de la sutura microvascular con heparina, en casos más complicados puede añadirse alguna otra práctica como utilizar heparina intravenosa en bolo de 2.000 a 4.000 U antes de ligar el pedículo[9] o desclampar la sutura vascular.

En el periodo posoperatorio es posible utilizar diversos fármacos que disminuyan la trombogenicidad. En nuestro medio, únicamente utilizamos heparina subcutánea de bajo peso molecular, a dosis de 2.500-3.500 U, de forma similar a cualquier otro paciente con riesgo de trombosis por estancia en cama; si bien otros autores utilizan dosis

de 5.000 U/día u otras pautas, como 100-400 U/h por vía iv. durante de 5 a 7 días.

Otros fármacos que se han valorado, pero sobre los que no existe unanimidad en su empleo, incluyen AAS, dextrano 40, ibuprofeno (ketorolaco[2]) o antagonistas del calcio.

En aquellos casos en los que se realiza una revisión quirúrgica de la anastomosis vascular, y se aprecia la existencia de un coágulo, puede realizarse una trombectomía con una sonda de Fogarty y una trombólisis con estreptocinasa diluida en una concentración de 5.000 U/cc.[9]

• MONITORIZACIÓN Y CUIDADOS POSOPERATORIOS

Se considera que el periodo máximo de isquemia del colgajo, una vez trasplantado, en el que puede recuperarse la perfusión de forma completa es de 4 h. A partir de aquí, aunque se instaure de nuevo la vascularización, cabe esperar algún grado de isquemia.[9,19] Además, hasta un 1% de casos puede presentar una necrosis del colgajo una vez dado de alta el paciente, atribuyéndose a compresiones sobre el pedículo.[9]

Existen numerosas posibilidades de monitorización del tejido trasplantado, pero la más utilizada[9,20,21] sigue siendo la visualización directa de este tejido (figura 11). Nos permite valorar el color y el relleno capilar, y podemos pincharlo y observar el sangrado.

En la reconstrucción de la cavidad oral y la orofaringe, en general es fácil visualizar el colgajo; pero en reconstrucciones de la faringe hemos de realizar alguna modificación en el diseño del colgajo que permita esta monitorización. En la reconstrucción faríngea con colgajo de yeyuno puede exponerse exteriormente un segmento de yeyuno manteniendo el mismo pedículo vascular; en las reconstrucciones con colgajos fasciocutáneos, principalmente el colgajo radial, podemos exteriorizar una isla de piel sobre el pedículo (figura 12); en reconstrucciones parciales de la faringe, modificar el diseño para visualizar un segmento del colgajo encima del traqueostoma (figura 13).[20,22]

En la reconstrucción con pectoral mayor, en aquellos casos en los que no incluimos la piel de la región pectoral, al quedar el pedículo normalmente expuesto en la cara más externa del colgajo, podemos monitorizar el pedículo con un doppler.

Figura 11. Monitorización por observación directa

Figura 12. Monitorización con isla de piel en reconstrucción con colagajo radial de faringuectomía total

Figura 13. Monitorización de colgajo radial en faringuectomía parcial

BIBLIOGRAFÍA

1. Suh JD, Sercarz JA, Abemayor E, Calcaterra TC, Rawnsley JD, Alam D, et al. Analysis of outcome and complications in 400 cases of microvascular head and neck reconstruction. Arch Otolaryngol Head Neck Surg 2004;130:962-6.
2. Truelson JM, Leach JL, Close LG. Reliability of microvascular free flaps in head and neck reconstruction. Otolaryngol Head and Neck Surg 1994;111:557-60.
3. Pohlenz P, Blessmann M, Blake F, Li L, Schmelzle R, Heiland M. Outcome and complications of 540 microvascular free flaps: The Hamburg experience. Clin Oral Invest 2007;11:89-92.
4. Pohlenz P, Blessmann M, Heiland M, Blake F, Schmelzle R, Li L. Postoperative complications in 202 cases of microvascular head and neck reconstruction. J Cranio-Maxillofacial Surg 2007;35:311-15.
5. Urken ML, Weinberg H, Buchbinder D, Moscoso JF, Lawson W, Catalano PJ, et al. Microvascular free flaps in Head and Neck Reconstruction. Report of 200 Cases and review of complications. Arch Otolaryngol Head Neck Surg 1994;120:633-40.
6. Suárez C, Rodrigo JP, LLorente JL. Complicaciones de los colgajos libres. En: Colgajos libres en las reconstrucciones de cabeza y cuello. Ponencia oficial del XVII Congreso Nacional de la SEORL. ed. Garsi; 1997.
7. van Adrichem LN, Hoegen R, Hovius SE, Kort WJ, van Strik R, Vuzevski VD, et al. The effect of cigarette smoking on the survival of free revascularized and pedicled epigastric flaps in rats. Plast Reconstr Surg 1996;97:86-96.
8. Sounenfeld T, Cronestrand R. Pharmacological vasodilation during reconstructive vascular surgery. Acta Chir Scand 1980;147:9-14.
9. Bui DT, Cordeiro PG, Hu QY, Disa JJ, Pusic A, Mehrara BJ. Free flap reexploration: Indications, treatment and outcomes in 1193 flaps. Plast Reconstr Surg 2007;119:2092-100.
10. Chalian AA, Anderson TD, Weinstein GS, Weber RS. Internal jugular vein versus external jugular vein anastamosis: implications for successful free tissue transfer. Head Neck 2001;23:475-8.
11. Yamamoto Y, Nohira K, Kuwahara H, Sekido M, Furukawa H, Sugihara T. Superiority of end-to-side anastomosis with the internal jugular vein: the experience of 80 cases in head and neck microsurgical reconstruction. Br J Plast Surg 1999;52(2):88-91.
12. Schusterman MA, Miller MJ, Reece GP, Kroll SS, Marchi M, Goepfert H. A single Center´s experience with 308 free flaps for repair of head and neck cancer defects. Plast Reconstr Surg 1994;93:472-8.
13. Chepeha DB, Annich G, Pynnonen MA, Beck J, Wolf GT, Teknos TN, et al. Pectoralis major myocutaneous flap vs revascularized free tissue transfer. Arch Otolaryngol Head Neck Surg 2004;130:181-6.
14. Richardson D, Fisher SE, Vaughan ED, Brown JS. Radial forearm flap donor-side complications and morbidity: A prospective study. Plast Reconstr Surg 1997;99:109-115.
15. Ahmad N, Kordestani R, Panchal J, Lyles J. The role of donor site angiography before mandibular reconstruction utilizing free flap. J Reconstr Microsurg 2007;23:199-204.
16. Kroll SS, Marchi M. Comparison of strategies for preventing abdominal-wall weakness after TRAM flap breast reconstruction. Plast Reconstr Surg 1992;89:1045-53.
17. Shangold LM, Urken ML, Lawson W. Jejunal transplantation for pharyngoesophageal reconstruction. Otolaryngol Clin North Am 1991;24:1321-42.
18. Haro JJ. Fármacos en la cirugía de los colgajos libres. En: Suárez Nieto C, et al. (eds.). Colgajos libres en las reconstrucciones de cabeza y cuello. Ponencia oficial del XVII Congreso Nacional de la SEORL. Ed. Garsi; 1997. pp. 185-91.
19. Al Qattan MM, Boyd JB. Complications in Head and Neck microsurgery. Microsurgery 1993;14:187-95.
20. Spiegel JH, Polat J. Microvascular flap reconstruction by otolaryngologist: prevalence, postoperative care, and monitoring techniques. Laryngoscope 2007;117:485-90.
21. Llorente JL, Núñez F, Carreño M. Monitorización postoperatoria de los colgajos libres en la cirugía de cabeza y cuello. En: Suarez Nieto C, et al. (eds.). Colgajos libres en las reconstrucciones de cabeza y cuello. Ponencia oficial del XVII Congreso Nacional de la SEORL. Ed. Garsi; 1997. pp. 192-203.
22. Alcalde J, Quesada JL. Monitoring of partial pharyngeal reconstruction. Laryngoscope 2002;112(3):580-2.

8. HIPERTERMIA MALIGNA

Lorenzo AI, Deive L, Manrique R, López A

• INTRODUCCIÓN

La Hipertermia Maligna (HM) es un síndrome clínico observado generalmente durante una anestesia general en pacientes con predisposición genética, que se caracteriza por un estado hipermetabólico con aumento de la temperatura corporal, desencadenado por el uso de agentes anestésicos halogenados y bloqueantes neuromusculares despolarizantes.

• EPIDEMIOLOGÍA

La HM es una entidad rara, que se presenta de manera variable. Ording[1] confirma su aparición en 1/16.000 anestesias, Ellis[2] en 1/40.000 y Britt[3] en 1/ 14.000. Afortunadamente sólo aparece de manera fulminante en 1/ 250.000.

Aunque la HM se puede presentar a cualquier edad, es más frecuente en adultos jóvenes, adolescentes y niños, sobre todo en menores de diez años. Aparece con mayor frecuencia en el sexo masculino.

Existe una predisposición genética a padecerla, heredada de manera autosómica dominante con penetración y manifestación clínica variable, debida a una mutación en el cromosoma 19 en el gen que codifica el receptor para la rianodina.[4]

Varias miopatías congénitas están asociadas a una mayor incidencia de hipertermia maligna. De igual modo, ciertas anomalías musculoesqueléticas pueden asociarse a una mayor susceptibilidad para desarrollar el síndrome[5] (tabla 1).

La hipertermia maligna puede aparecer con cualquier cirugía. Ording[1] encuentra relación con cirugía abdominal en el 38% de los casos, cirugía ORL en el 25% de los casos y traumatología en el 21%.

Entre los factores desencadenantes se encuentran los anestésicos volátiles, como el halotano, que es el mayor inductor de todos, y otros como el isofurano, el enflurano, el desflurano y el sevoflurano. Estos pueden desencadenar la crisis a bajas concentraciones, pero una exposición prolongada y a altas dosis podría influir en la gravedad de las crisis. Los curares despolarizantes, como la succinilcolina, potencian la acción de los anestésicos volátiles. La succinilcolina por sí sola no produce una contracción de la fibra muscular, pero potencia la contractura producida por los anestésicos volátiles.

• FISIOPATOLOGÍA

En un individuo normal, al estimularse la fibra muscular se libera calcio del retículo sarcoplasmático hacia el sarcoplasma, uniéndose el calcio a las proteínas contráctiles musculares. La

Tabla 1. Condiciones asociadas a HM

- Criptorquidia
- Lordosis lumbar
- Cifosis torácica
- Escoliosis
- *Pectus carinatus*
- Cuello de esfinge
- Escápulas aladas
- Hiperlaxitud ligamentaria
- Retrognatia
- Orejas de implantación bajas
- Estrabismo
- Ptosis
- Paladar hendido
- Pie cavo
- Hernia inguinal y umbilical
- Atrofia muscular localizada
- Miopatía mitocondrial
- Miotonía congénita
- Enfermedad del central core
- Distrofia muscular de Duchenne
- Distrofia congénita de Fukuyama
- Calambres y fatiga muscular

relajación muscular normal sucede cuando los iones de calcio son sustraídos desde el sarcoplasma hacia el interior del retículo sarcoplasmático mediante una bomba de calcio continuamente activa, localizada en las paredes del mismo. Bajo dicha bomba existe un canal de liberación de calcio que se conoce como receptor de rianodina. Las mutaciones en dicho receptor alteran su funcionalidad, con lo que la relajación muscular no tiene lugar. Durante una crisis de hipertermia, lo que sucede es que los anestésicos interfieren con la reentrada de calcio. Estos altos niveles de calcio mantienen la contracción muscular y la rigidez, y conducen a un estado de hipermetabolismo que se caracteriza por un gran aumento en el consumo de oxígeno frente a un aporte insuficiente de energía, lo que origina un incremento en la producción de ácido láctico, acidosis metabólica y respiratoria, aumento de la permeabilidad celular, rigidez muscular y estimulación del sistema nervioso simpático.[6,7]

• CLÍNICA

La crisis puede aparecer en cualquier momento de la anestesia, desde la premedicación a las horas que siguen a la intervención. Con bastante frecuencia se produce al final de la intervención o en la sala de recuperación.

El signo precoz más constante es una taquicardia que se acompaña con frecuencia de extrasístoles ventriculares e inestabilidad de la presión arterial. Otros trastornos del ritmo se deben a hiperpotasemia, acidosis, hipertermia y aumento de las catecolaminas circulantes. A medida que aumenta la hipertermia, pueden aparecer ondas T picudas y ensanchamiento del QRS. Posteriormente aparece una disfunción miocárdica con hipotensión y fallo ventricular.

El principal signo que encontraremos con respecto al aparato respiratorio es la hipercapnia. La capnografía muestra un aumento del CO_2 espirado desde los primeros minutos del episodio. Si el paciente está en ventilación espontánea, encontraremos taquipnea. Otros signos respiratorios incluyen la cianosis. Puede aparecer edema pulmonar debido a fallo cardiaco.

A medida que progresa el cuadro aparecen la rigidez muscular en el 75% de los casos como consecuencia de la contracción muscular sostenida. A veces esta contracción muscular se produce de forma precoz, manifestándose como trismus por la contracción de los músculos maseteros. Si la rigidez muscular persiste, lleva a una hipertonía difusa con flexión de los miembros superiores y extensión de los inferiores y opistótonos.

La temperatura corporal aumenta rápidamente (un grado Celsius cada 5-15 minutos), habiéndose llegado a registrar temperaturas de hasta 45 ºC. La piel puede estar caliente, congestionada y llena de sudor o seca, pudiendo aparecer cianosis.

Puede aparecer insuficiencia renal, que se debe fundamentalmente a la hipoperfusión renal y a la mioglobinuria.

Cuando la hipertermia es muy marcada, se produce daño en las membranas celulares de los elementos sanguíneos, sobre todo hematíes y plaquetas, lo cual conlleva a una coagulación intravascular diseminada, que puede complicarse como un síndrome hemorrágico difuso.

La afectación del sistema nerviosos central consiste en una encefalopatía anóxica, que se puede manifestar como crisis convulsivas e incluso coma.

En ausencia de tratamiento, la mortalidad puede alcanzar un 80%, reduciéndose hasta un 5% con un tratamiento adecuado.

Pueden presentarse otras formas clínicas, además del síndrome completo, como trismos aislados o asociados a otros signos de hipertermia maligna, o formas incompletas o larvadas.

• DIAGNÓSTICO

• Diagnóstico preoperatorio

Se basa en la detección de pacientes de riesgo; como aquellos que han tenido una reacción sospechosa a la anestesia, con historia familiar de HM y/o presentan anomalías musculoesqueléticas y miopatías asociadas (tabla 2).

La única prueba de referencia, estandarizada por el Grupo Europeo de Hipertermia Maligna (EMHG)[8] es la prueba de la

contractura con cafeína-halotano en biopsia de músculo, la cual divide en tres grupos a los sujetos según su susceptibilidad: sensibles, no sensibles y dudosos. En los casos dudosos es necesario considerar al paciente como susceptible y tomar todas las precauciones.[9]

Los test genéticos sólo diagnostican el 50% de los casos y no han demostrado su utilidad.

• Diagnóstico de la fase aguda

Es importante conocer que la crisis puede desencadenarse en cualquier momento de la anestesia, desde la premedicación hasta horas después de la intervención.

El aumento del CO_2 espirado es el indicador más sensible de la potencial crisis. El uso del capnógrafo ha permitido reconocer esta anomalía desde los primeros minutos del accidente. Otro signo precoz de alarma es la taquicardia. Hay que recordar que el ascenso de la temperatura es un signo tardío.

• Diagnóstico diferencial

El diagnóstico diferencial se debe realizar con cuadros que cursen con hiperpirexia, entidades que cursen con trismos y situaciones en las que haya un aumento del CO_2 espirado (tabla 3). También hay que descartar tirotoxicosis, feocromocitoma y anoxia cerebral.

Tabla 2. Factores desencadenantes y no desencadenantes

Agentes desencadenantes	Agentes no desencadenantes
• Halotano	• Barbitúricos
• Enfluorano	• Benzodiazepinas
• Isofluorano	• Protóxido de nitrógeno
• Desfluorano	• Propofol
• Sevofluorano	• Anestésicos locales
• Succinilcolina	• Opioides
	• Etomidato
	• Ketamina
	• Amidas y ésteres
	• Curares no despolarinzantes:
	- Pancuronio
	- Vencuronio
	- Atracuronio
	- Cistacuronio

• TRATAMIENTO

La clave de un correcto tratamiento está en un diagnóstico precoz que nos permita administrar inmediatamente el tratamiento, ya que un retraso terapéutico puede conllevar a una situación fatal (figura 1).[6,7,10]

• Tratamiento de la fase aguda

- Interrupción de la administración de los fármacos desencadenantes, seguido de hiperventilación con oxígeno al 100%, aumentando la ventilación minuto de dos a cinco veces. Es importante disponer de un segundo respirador para no exponer al paciente a los anestésicos que queden en el circuito.
- Administración de dantroleno sódico a dosis de 2-3 mg/kg, repetida cada 15 minutos hasta una dosis total de 10 mg/kg. Si no hay mejoría, se darán dosis adicionales de 2,5 mg/kg cada 6 h.

La respuesta al tratamiento se constata con la disminución del CO_2 espirado y de la frecuencia cardiaca. La rigidez muscular y la hipertermia lo harán en un segundo lugar.

• Tratamiento de mantenimiento

El tratamiento con dantroleno se mantiene como mínimo 24 h para evitar las recurrencias. La administración preferiblemente es oral, a dosis de 1,5-2 mg/kg.

• Tratamiento sintomático

El tratamiento del desequilibrio ácido base y de la hiperpotasemia se debe asociar al dantroleno, así como reducir la temperatura con medidas físicas, preservar la función renal y corregir las alteraciones cardiacas.

• PREVENCIÓN

Se basa en un diagnóstico preoperatorio adecuado y en la evitación de agentes desencadenantes en los casos dudosos.

Tabla 3. Diagnóstico diferencial

Cuadros con hipertermia
- Sobrecalentamiento exógeno (mantas)
- Alteraciones hipotalámicas
- Postransfusión
- Sepsis
- Meningitis
- Infecciones
- Manipulación de focos infecciosos
- Medicamentos
- Síndrome neuroléptico maligno

Cuadros con trismus
- Alteraciones de la articulación témporo-mandibular
- Miotonía congénita
- Tétanos
- Respuesta anormal a succinilcolina
- Síndrome neuroléptico maligno

Cuadros con hipercapnia
- Volumen/min bajo
- Aumento del espacio muerto
- Obstrucción vía aérea
- Neumotórax
- Hemotórax
- Edema de pulmón
- Administración de bicarbonato sódico

Figura 1. Algoritmo terapéutico de hipertermia maligna.

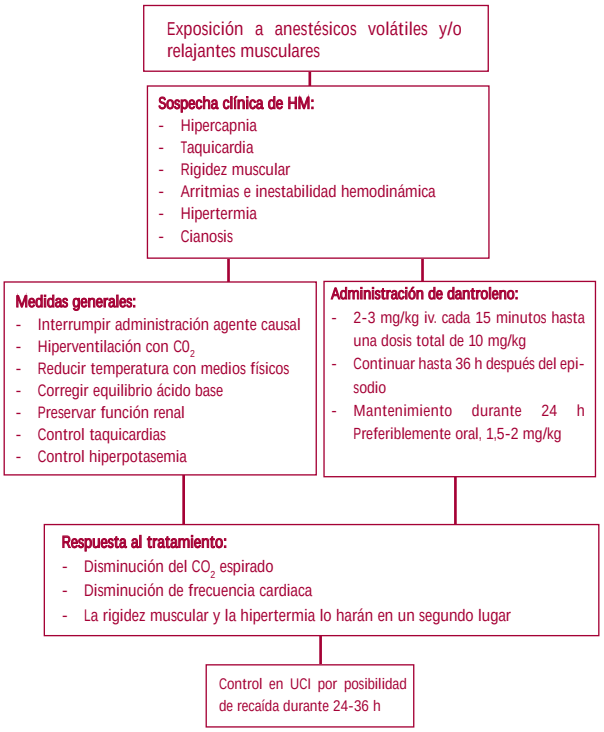

BIBLIOGRAFÍA

1. Ording H, Ranklev E, Flecher R. Investigation of malignant hyperthermia in Denmark and Sweden. Br J Anaesth 1984;56:1183-90.
2. Ellis FR. Introduction. Implications of the inheritance of MHS. Ann Fr Annest Réanim 1989;8:390-1.
3. Britt BA. Preanesthetic diagnosis of malignant hyperthermia: malignant hyperthermia. Int Anestesiol Clin 1979;17:63-9.
4. Mac Lennan DH. The genetic basis of malignant hyperthermia. Trends. Pharmacol Sci 1992;13:330-4.
5. Campbell IT, Hogge MS, Ellis FR, Halsall PJ. Some anthropometric aspects of malignant hyperpyrexia susceptibility. Br J Anaesth 1981;53:669-70.
6. Kozak-Reiss G, Coursange F, Aubert M. Hipertermias malignas. En: Editions Scientiphiques et Médicales. Enciclopédie médico-chirurgicale. Anestesia Reanimación. Francia: 2004;36-412.
7. Gerald A, Gronert J, Joseph F, Pessah I. Malignant hyperthermia. En: . Anesthesia. Philadelphia: Churchill Livingstone 2000;1033-52.
8. European Malignant Hyperpyrexia Group (EMHG). A protocol for the investigation of malignant hyperpyrexia (MH) susceptibility. Br J Anaesth 1984;56:1267-9.
9. Campos JM, Carrasco M. Diagnóstico de la hipertermia maligna. Asignatura pendiente de la Anestesiología y la Sanidad Española. Rev Esp Anestesiol Reanim 2004;51:565-7.
10. Pastó L, Casals CP, Barroso E, Llob JM. Dantroleno intravenoso en hipertermia maligna y síndrome neuroléptico maligno: protocolo de utilización. Farm Hosp 1995;19(2):95-8.

9. COMPLICACIONES ANESTÉSICAS MÁS DIGNIFICATIVAS EN ORL

Luis MM, Ayuso MA

• MANEJO VÍA AÉREA

La dificultad a la laringoscopia y la Intubación Orotraqueal (IOT) está directamente relacionada con diversos factores.[1,2,3,4] (tabla 1).

Tabla 1. Factores que dificultan la laringoscopia y la IOT

- Obesidad
- Limitación de la extensión cervical
- Distancia tiromentoniana (DTM) <5,5
- Cuello corto y musculoso que ↓ la movilidad y la flexibilidad[4] (♂ >♀)[2]
- Grasa pretraqueal y cuello ancho (más que la obesidad)[3]
- Retrognatia, micrognatia y macroglosia que dificultan la elevación de la epiglotis[2]

En cirugía otorrinolaringológica hay dos grupos de pacientes con una alta incidencia de dificultad a la IOT:son los pacientes con un Síndrome de Apneas Obstructivas del Sueño (SAOS) y los afectos de neoformación laríngea. En éstos, la radioterapia previa a la cirugía provoca fibrosis y estenosis de los tejidos, inhibe la movilidad de todas las articulaciones irradiadas y dificulta la progresión de la sonda orotraqueal y nasogástrica (figura 1).

• MANEJO DE LOS PACIENTES CON SAOS

Los pacientes con SAOS suelen presentar dificultad a la IOT y a la ventilación con mascarilla facial.[5] En este síndrome concurren varios índices anatómicos de ITD (Dificultad a la

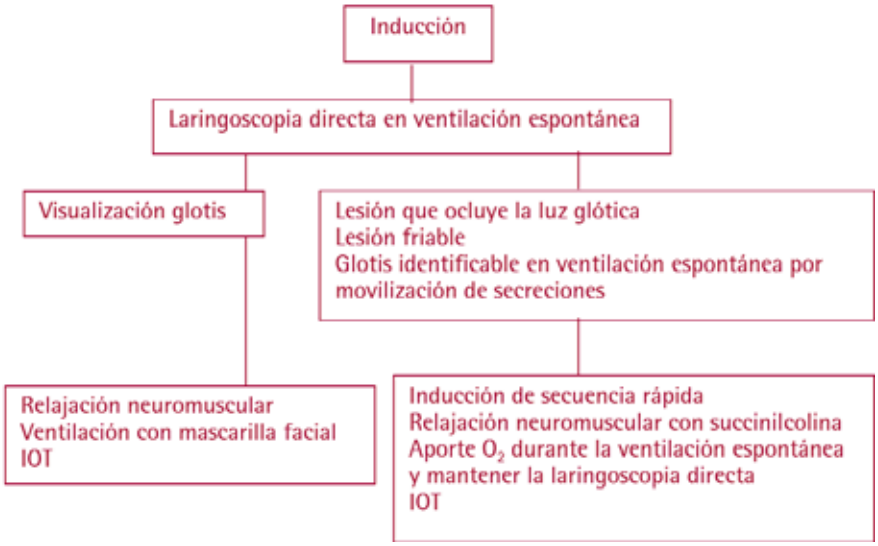

Figura 1. Procedimiento para la IOT en cirugía laríngea.

Intubación Traqueal), citados anteriormente, y además suele asociarse con otros factores (tabla 2) que dificultan la intubación (tabla 3).

Tabla 2. Otros factores que dificultan la IOT

- Índice de apneas/hipopneas
- Escalas de Mallampati y Cormack-Lehane más elevado que la población general[6]
- Distancia entre incisivos <4 cm
- Hipertrofia amigdalar
- Hipertrofia de úvula[5]

Tabla 3. Manejo de la vía aérea en el SAOS

- Inducción anestésica: similar a la patología laríngea
- Tras la inducción: constatar la eficacia de la ventilación con mascarilla facial; en ocasiones suele ser muy dificultosa[3]
- Laringoscopia directa en ventilación espontánea, y determinar la posible ITD
- Proceder al manejo según protocolo de vía aérea difícil si precisa
- Algunos autores aconsejan una inducción de secuencia rápida, dado que existe riesgo de aspiración por reflujo gastroesofágico[5]
- Intubación con fibrocoscopio en ventilación espontánea y sedación[3]

El proceso de semidespertar nocturno de forma repetida ocasiona, entre otras alteraciones: secuelas neurocognitivas, hipertensión arterial difícil de controlar en el perioperatorio, insuficiencia cardiaca derecha, isquemia e infarto.[5]

La anatomía y la patofisiología son básicas para su óptimo manejo anestésico la hipoventilación de las apneas del sueño ocasiona hipoxia, hipercapnia y acidosis respiratoria, que puede llevar a bradicardia y a extrasístoles.[5]

La presencia de SAOS en niños suele ser por obstrucción de la vía aérea secundaria a hipertrofia amigdalar (tablas 4 y 5).

Tabla 4. Conducta preoperatoria en el SAOS

- ECG y RX de tórax para descartar cardiomegalia, dilatación de las arterias pulmonares o signos de insuficiencia cardiaca derecha o izquierda, respectivamente[5]
- No es necesario realizar pruebas funcionales respiratorias de forma sistemática[5]
- Informar de los riesgos en el manejo de la vía aérea
- Anticiparse a la ITD
- Administrar ansiolíticos con cautela según la gravedad del síndrome[5]
- Inducción de secuencia rápida en prevención de la aspiración vs. IOT con fibroncoscopio en ventilación espontánea y sedación
- Prevención de la aspiración en la inducción anestésica (inhibidores de los H2); el síndrome puede asociarse a reflujo gastroesofágico por compresión intratorácica
- Valoración bioquímica. Posible intolerancia a la glucosa y resistencia a la insulina

Tabla 5. Conducta posoperatoria en SAOS

- Aporte O_2: ↓ colapso de la hipofaringe, ↓ hipoxemia, previene isquemia cardiaca[5]
- Mantener la CPAP hasta el día de la intervención y durante el posoperatorio si la cirugía no lo impide, ya que disminuye la incidencia de complicaciones respiratorias (hipoxemia, arritmia, IAM y secuestro respiratorio)[7,8] en el periodo perioperatorio[5]
- Posoperatorio:
  - Optimizar los cuidados especiales[6,7] y monitorización.[5] Se exacerban los efectos de los sedantes y los analgésicos
  - No están contraindicados los mórficos
- En los sujetos con SAOS con macroglosia y dificultad ventilatoria mecánica por caída de la lengua, debe colocarse el paciente en decúbito lateral,[7] y si no es suficiente, colocar un tubo de Rüsch nasal corto o BIPAP

• ALTERACIONES HEMODINÁMICAS

• Cirugía laríngea

La laringoscopia origina una respuesta simpática refleja detectable en el EEG y en el BIS (*Biespectral Index*),[9] que se

manifiesta con hipertensión y taquicardia, y que puede desencadenar un IAM o una isquemia coronaria. Las complicaciones de mayor riesgo se dan en los sujetos fumadores, hipertensos, afectos de arteriosclerosis o coronariopatía[10] (métodos de prevención en tabla 6).

Tabla 6. Métodos de prevención de la respuesta simpática

- Meticulosidad en maniobra:
  - Laringoscopia para la IOT
  - IOT
  - Laringoscopia de suspensión

Riesgos en laringoscopia brusca
==> Taquicardia
==> Hipertensión
==> Bradicardia extrema por síndrome vagal

- Bloqueo laríngeo
- Hipotensores y mórficos. Los ß-bloqueantes son los hipotensores más eficaces

El esmolol puede administrarse a dosis de 1,4 a 2 mg/kg; modera más la taquicardia que la hipertensión[10-12] y es más efectivo que la nitroglicerina o la lidocaína, aunque asociado a ésta última puede administrarse menos dosis consiguiendo el mismo efecto.[13] Está indicado por su corto y rápido efecto en cirugía de corta duración, como la microcirugía laríngea,[14] con el inconveniente de que puede producir broncospasmo.[10] En la extubación el esmolol ha demostrado su eficacia disminuyendo la taquicardia, y la nicardipina la hipertensión[15,16]

• Hipotensión controlada

El sangrado intraoperatorio dificulta la visión con microscopio. La tendencia hemorrágica, incluso leve, puede anular el éxito de la cirugía otológica o endoscópica nasal. La disminución de la TA nunca debe ser inferior al 20-25% de la Tensión Arterial Media (TAM).

Aunque no existe un hipotensor ideal, se dispone de diversos fármacos y asociaciones.

La posición adecuada reduce la tensión arterial y mejora las condiciones del campo quirúrgico. La hipotensión no siempre se correlaciona con disminución del sangrado.[17]

Hipotensores: los ß-bloqueantes son los de elección. El labetalol frena la taquicardia y el incremento del gasto cardiaco actuando a los 5-10 minutos de administrarlo, y su acción se prolonga entre 1 y 3 h. Puede producir hipotensión prolongada, bloqueo cardiaco y broncospasmo. Los efectos del esmolol aparecen a los tres minutos y sólo se mantienen durante 10 minutos; se usa asociado a otros agentes.[17] El urapidilo es eficaz para disminuir la tensión arterial puntualmente y no produce taquicardia.

La profundización del plano anestésico asociado a fármacos hipotensores es la combinación ideal para conseguir la hipotensión controlada.

El remifentanilo en perfusión disminuye el sangrado sin complicaciones metabólicas ni lesiones en la microcirculación en la cirugía de oído.[17] Asociado a agentes inhalatorios induce una adecuada hipotensión controlada.[17,18]

No se aprecian diferencias relevantes en el sangrado comparando la técnica anestésica inhalatoria con la TIVA.[15,19,20]

• Hemorragia

• Hemorragia aguda posoperatoria

El sangrado por boca o el vómito hemático que aparece en el posoperatorio inmediato dificulta la IOT y obliga a realizar una inducción de secuencia rápida para evitar la aspiración de sangre. En casos extremos puede ser necesaria traqueotomía.

La hemorragia también puede manifestarse por salida de sangre a través del drenaje o por hinchazón de la zona intervenida, asociada a taquicardia con/sin hipotensión.

El hematoma cervical con frecuencia se manifiesta antes por el compromiso de las estructuras vecinas que por la alteración hemodinámica, que es más tardía.

Puede causar una obstrucción de la vía aérea con disnea, dificultando o impidiendo la colocación del laringoscopio por el mismo hematoma o por el edema de las estructuras vecinas. En este caso puede realizarse una intubación nasal con fibroscopio;[21] si ésta precisa un tiempo del que no se dispone, es necesario practicar una traqueotomía, estabilizar la hemodinámica y revisar la zona quirúrgica.

- **Coagulopatía farmacológica**

En los **pacientes con coagulopatía farmacológica** es imprescindible la preparación previa a la intervención. Debe individualizarse cada paciente sopesando el riesgo hemorrágico/embólico, sustituyendo el tratamiento habitual por otro o suspendiéndolo el menor tiempo y reanudándolo en cuanto sea posible[22] según patología y cirugía. La medicación antiagregante aislada no aumenta el riesgo de un potencial sangrado intraoperatorio y, aunque en la mayoría de ocasiones no obliga a realizar transfusión sanguínea,[23] no debe asociarse a otros fármacos que interfieran con la coagulación.

Si la tromboprofilaxis fuera necesaria, puede iniciarse a las seis horas de finalizar la cirugía.

Recientemente se advierte del elevado riesgo de eventos coronarios en pacientes en los que se suspenden los antiagregantes.[22] Esta interrupción puede producir una hiperagregabilidad plaquetar de rebote coincidente con el estado de hipercoagulabilidad propio de la cirugía.[24]

En los pacientes portadores de *stent* que precisen cirugía no diferible debe realizarse una consulta multidisciplinar entre cirujano, anestesiólogo, hematólogo y cardiólogo,[22] y en la diferible respetar los tiempos de máximo riesgo quirúrgico, seis semanas en los *stent* metálicos y un año en los farmacoactivos.

La supresión de los dicumarínicos puede tener graves consecuencias variables según la patología de base. Es imprescindible seguir los protocolos sustitutivos de profilaxis tromboembólicas.

- **LÁSER**

(Ver capítulo IV-7. Cirugía con láser CO_2 en la vía aerodigestiva superior.)

- **Ignición**

La ignición aparece si se incumple alguno de los requisitos imprescindibles en esta cirugía citados en la tabla 7, iniciada ésta, es suficiente la mínima fracción de O_2 inspirado para mantener la combustión (tabla 8).

Tabla 7. Requisitos en la cirugía láser

- Sonda de intubación protegida y humedecida
- Neumobalón relleno de suero fisiológico
- Cara y ojos ocultos con tallas mojadas
- Lentinas humedecidas entre las cuerdas vocales y neumobalón
- Recipiente con suero fisiológico disponible próximo a zona quirúrgica
- Ventilación controlada O_2 <50%
- Aspiradores de humo en campo quirúrgico funcionantes

Tabla 8. Maniobras tras la ignición

- Suspender rápidamente la fuente de O_2
- Extinguir las llamas con suero salino
- Sumergir el TET también en suero fisiológico
- Ventilación asistida manual con mascarilla facial y Fi O_2 de 0,1
- FibrobroncoscOpia a través de mascarilla facial
- Descartar/localizar lesión en la mucosa
- IOT

- **Enfisema**

El enfisema aparece por laceración traumática en la mucosa traqueal, debuta tras la extubación y puede localizarse en el cuello o extenderse a cara, mediastino y tórax. Durante la ventilación mecánica, el balón del TET (Tubo Endotraqueal) mantiene la vía aérea aislada del exterior; cuando el paciente inicia la respiración espontánea tras la extubación y realiza esfuerzos inspiratorios con tos, entra

aire hacia el tejido celular subcutáneo a través del pequeño orificio de la piel ocasionado por el láser.[25]

Cuando el enfisema se extiende sólo al tejido cervical subcutáneo, se resuelve de forma espontánea en unos cinco días.[26,27] La presencia del enfisema masivo es una complicación muy grave que obliga a realizar una intubación orotraqueal que puede ser dificultosa, al igual que lo puede ser una traqueotomía; se debe disponer de material de ITD[28] y cursar el posoperatorio en UCI; además, se deberá realizar una fibrobroncoscopia para confirmar la localización de la zona erosionada.

• INSUFICIENCIA RESPIRATORIA (IR) (TABLAS 9, 10, 11)

En la cirugía láser, el laringoscopio de Weerda puede ocasionar edema de lengua por compresión mantenida. Deben administrarse corticoides; si el edema no cede y la ventilación es ineficaz por obstrucción mecánica, se procederá a intubar al paciente y trasladarlo a una unidad de cuidados intensivos o realizar una traqueotomía transitoria.

El dolor favorece la aparición de IR posoperatoria, aunque también influyen la edad, el tabaquismo, el estado nutritivo, la patología asociada y el tipo de cirugía.

La hemorragia masiva por boca en el paciente extubado impide la ventilación con mascarilla facial y obliga a realizar una IOT de secuencia rápida para evitar la aspiración.

El laringoespasmo suele asociarse a un plano anestésico superficial y un estímulo mecánico endógeno, como saliva, sangre o vómito, o exógeno, como: el laringoscopio o la sonda de aspiración en contacto con las estructuras faríngeas o laríngeas.

• TRATAMIENTO DEL DOLOR

El dolor origina complicaciones respiratorias (figura 2), circulatorias (figura 3) y neuroendocrinas (figura 4).

La analgesia multimodal potencia los analgésicos entre sí, atenuando los efectos secundarios al disminuir la dosificación de cada fármaco.

En las intervenciones otorrinolaringológicas, la combinación de mórficos y AINE es la más eficaz; los corticoides disminuyen las necesidades de estos últimos. Los antiinflamatorios pueden incrementar el sangrado posoperatorio.[31] La uvulopalatoplastia y la amigdalectomía son cirugías dolorosas y persistentes.

El ketoralaco, como fármaco único, es insuficiente aunque eficaz asociado a paracetamol-codeína.[31]

Cuando el dolor agudo dificulta la ingesta y la deglución, puede llegar a ocasionar deshidratación, lo que incrementa la morbilidad y retrasa la recuperación.

En la endoscopia nasal y la cirugía laríngea láser, la analgesia con AINE suele ser suficiente, sin necesidad de opioides.[32] En la cirugía abierta de cara y cuello, el uso de PCA endovenosa permite mantener un control del dolor posoperatorio óptimo.[33,34]

• NÁUSEAS Y VÓMITOS

Las Náuseas y los Vómitos en el Posoperatorio (NVPO) se asocian al tratamiento con mórficos por cualquier vía de administración y a otros factores. En ORL, la deglución de mínimas cantidades de sangre tras cirugía de cavidad oral o nasal, y en cirugía de oído tras la educción anestésica al realizar cambios bruscos en la posición de la cabeza, también pueden ocasionar vómitos.

El droperidol a dosis muy pequeñas disminuía la emesis secundaria a los mórficos.[35]

Actualmente, metoclopamida y el droperidol han sido desbancados por el ondansetrón, cuya efectividad previniendo vómitos posoperatorios en niños y adultos es superior;[36,37] 8 mg de ondansetrón han demostrado ser tan eficaces como 4 mg de éste asociado a 8 mg de dexametasona.[38]

Tabla 9.

Signos de insuficiencia respiratoria

- Agitación
- Taquipnea
- Disnea
- Estridor
- Hipoxemia
- Cianosis
- Tos
- Expectoración
- Sudoración
- Tiraje

Causas de ineficacia de la ventilación espontánea en el posoperatorio

Causas mecánicas
- Saliva, moco, secreciones o sangre
- Contenido gástrico
- Cuerpo extraño
  - Gasa
  - Pieza dental
  - Caída de lengua
  - Desplazamiento/taponamiento nasal

Depresión respiratoria

Movimientos abdominales inútiles sin expansión de caja torácica

SAOS

Signos de recurarización

Edema intrínseco
- Reacción alérgica
- Edema de lengua (obstrucción mecánica de la vía aérea)

Edema extrínseco (compresión por hematoma cervical anterior)

Edema de lengua (obstrucción mecánica de la vía aérea)

Hemorragia oral masiva

Conducta en la insuficiencia respiratoria

1. Suprimir el estímulo
   - Desobstrucción manual del cuerpo extraño liberando la vía aérea
   - Aspirar sangre, saliva, secreciones o vómito
2. Aporte oxígeno
3. Colocar cánula de Güdel
4. Elevar mandíbula hacia delante
6. Ventilación con mascarilla facial cuando sea preciso y posible
7. Ventilación con presión positiva intermitente; no siempre es útil, ya que el propio laringoespasmo impide la entrada de aire en los pulmones, éste va a la cavidad abdominal y favorece el vómito
8. Administrar corticoides si la causa es por edema
9. Si hipoxia mantenida, proceder a IOT
10. Si hipoxia mantenida e IOT imposible, realizar traqueotomía
11. Elevar tórax en obesos favorece la expansión de la caja torácica

Tabla 10. Complicaciones posoperatorias en IRC

- Hipoxemia
- Atelectasia
- Broncospasmo
- Ventilación mecánica prolongada
- Insuficiencia respiratoria aguda
- Infecciones traqueobronquiales
- Edema pulmonar
- Embolismo
- Neumonía

Tabla 11. Medidas profilácticas en IRC

- Fisioterapia respiratoria pre y posoperatoria
- Tratamiento farmacológico (broncodilatadores y corticoides preoperatorios)
- Interrupción del consumo tabáquico
- Posoperatorio inmediato en la Unidad de Cuidados Intensivos (UCI)
- Profilaxis tromboembólica pulmonar[29]

Ningún antiemético está exento de efectos secundarios[39] y sus acciones son similares. Es imprescindible realizar profilaxis antiemética según las guías basadas en la evidencia.[40]

• CRITERIOS DE POSOPERATORIO EN UCI

El ingreso posoperatoio en UCI dependerá de la patología, de la intervención, de las complicaciones y de la asociación de estos factores (tabla 12).

Figura 2. Complicaciones respiratorias por dolor.[30]

Figura 3. Complicaciones circulatorias por dolor.[30]

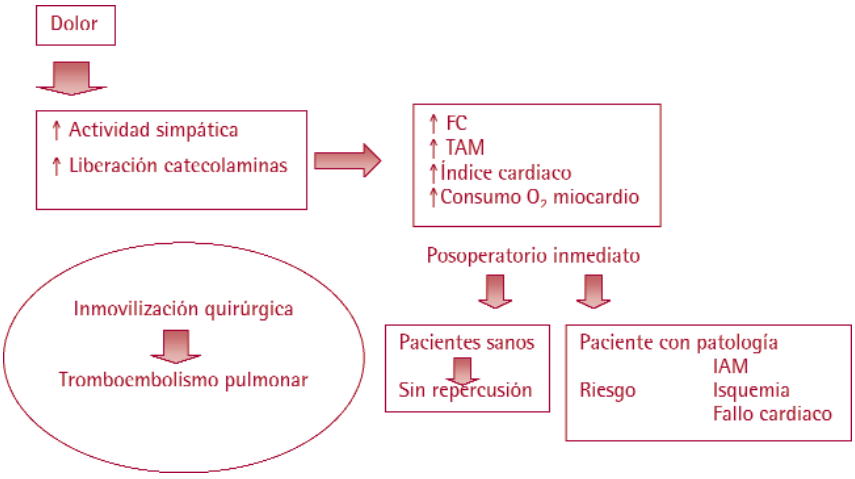

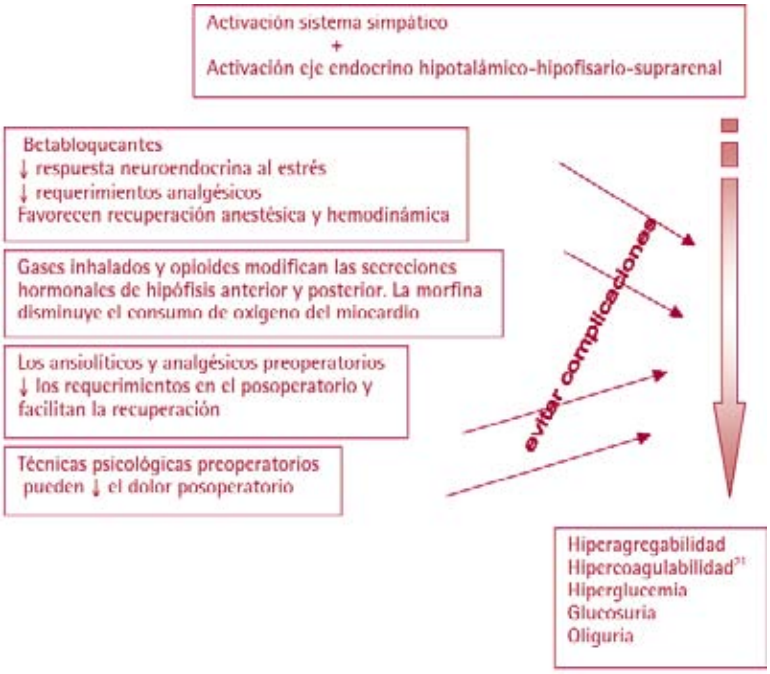

Figura 4. Complicaciones neuroendocrinas por dolor.[30]

Tabla 12. Factores que predisponen a cursar el posoperatorio en UCI.

Tipo de cirugía:

- Cirugía prolongada
- Cirugía de la cavidad oral, faringe u orofaringe, y cirugía de cuello irradiado.[41] La traqueotomía se puede evitar manteniendo la intubación nasotraqueal en el posoperatorio inmediato y realizando un despertar lento y progresivo
- Pacientes que sufren una complicación en el intraoperatorio de forma grave o imprevista

Patología asociada:

- En tratamiento con oxígeno domiciliario
- Capacidad funcional según equivalentes metabólicos (METS) ≤4
- Insuficiencia cardiaca aguda
- Patología que precise monitorización invasiva intraoperatoria[42]
- SAOS con riesgo de apneas en el posoperatorio[5]
- Fumadores, diabéticos, dislipémicos, con antecedentes de isquemia que presenten inestabilidad hemodinámica durante la cirugía[43]

• VALORACIÓN NEUROLÓGICA

Tras una cirugía endoscópica en pacientes con patología tumoral, debe realizarse una valoración neurológica para descartar una lesión directa o indirecta como consecuencia de una hemorragia. La valoración debe efectuarse estando el paciente debidamente oxigenado y en normotermia para no enmascarar el cuadro. La presencia de lesiones neurológicas obliga a realizar una TAC diagnóstica en el posoperatorio inmediato y la monitorización posoperatoria en UCI o cuidados intermedios (tabla 13).

Tabla 13. Valoración neurológica tras FESS

Tipo de cirugía:

- Estado de conciencia según la escala de Glasgow. Entre el nivel de vigilia completa y el coma están estados como la somnolencia, la obnubilación y el estupor
- Tras el despertar, el paciente puede estar orientado, confuso, intranquilo, irritable e incluso no comprender las órdenes verbales
- Ventilación espontánea
- Funciones motora y sensitiva
- Signos vitales
- Actividad pupilar (pupilas isocóricas)
- Descartar focalidades

booksmedicos.org

BIBLIOGRAFÍA

1. Ayuso MA, Sala X, Luis M, Carbó JM. Predicting difficult orotracheal intubation in pharingo-laryngeal disease: preliminary results of composite index. Can J Anesth 2003;50:81-5.
2. Hsiung MW, Pai L, Kang BH, Wang BL, Wong CS, Wang HW. Clinical pedictors of difficult laryngeal exposure. Laryngoscope 2004;114(2):358-63.
3. Hekiert AM, Mandel J, Mirza N. Laryngoscopies in the obese: predicting problems and optimizing visualization. Ann Otol Rhinol Laryngol 2007;116(4):312-6.
4. Roh JL, Lee YW. Prediction of difficult laryngeal exposure in patients undergoing microlaryngosurgery. Ann Otol Rhinol Laryngol 2005;114(8):614-20.
5. Siyam M, Benhamou D. Anaesthetic management of adult patients with obstructive sleep apnea syndrome. Ann Fr Anesth Reanim 2007;26(1):39-52.
6. Siyam M, Benhamou D. Difficult endotracheal intuation in patients with sleep apnea syndrome. Anesth Analg 2002;95(4):1098-102.
7. Hartmann B, Junger A, Klasen J. Anesthesia and sleep apnea syndrome. Anaesthesist 2005;54(7):684-93.
8. Jain SS, Dhand R. Perioperative treatment of patients with obstructive sleep apnea. Curr Opin Pulm Med 2004;106(6):482-8.
9. Menigaux C, Guignard B, Adam F, Sessler DI, Joly V, Chauvin M. Esmolol prevents movement and attenuates the BIS response to orotracheal intubation. Br J Anaesth 2002;89(6):857-62.
10. Louizos AA, Hadzilia SJ, Davilis DJ, Samanta EG, Georgiou LG. Administration of esmolol in microlaryngeal surgery for blunting the hemodynamic response during laryngoscopy and tracheal intubation in cigarette smokers. Ann Otol Rhinol Laryngol 2007;116(2):107-11.
11. Singh H, Vichitvejpaisal P, Gaines GY, White PF. Comparative effects of lidocaine, esmolol, and nitroglycerin in modifying the hemodynamic response to laryngoscopy and intubation. J Clin Anesth 1995;7(1):5-8.
12. Hussain AM, Sultan ST. Efficacy of fentanyl and esmolol in the prevention of haemodynamic response to laryngoscopy and endotracheal intubation. J Coll Physicians Surg Pak 2005;15(8):454-7.
13. Kindler CH, Schumacher PG, Schenider MC, Urwyler A. Effects of intravenous lidocaine and/or esmolol on hemodynamic responses to laryngoscopy and intubation: a double-blind, controlled clinical trial. J Clin Anesth 1996;8(6):491-6.
14. Ayuso A, Luis M, Sala X, Sánchez J, Traserra J. Effects of anesthetic technique on the hemodynamic response to microlaryngeal surgery. Ann Otol Rhinol Laryngol 1997;106:863-8.
15. Kovac AL, Masiongale A. Comparison of nicardipine versus esmolol in attenuating the hemodynamic responses to anesthesia emergence and extubation. J Cardiothorac Vasc Anesth 2007;21(1):45-50.
16. Kovac AL, McKinley C, Tebbe CJ, Williams. Comparison of nicardipine versus placebo during emergence and extubation. J Cardiothorac Vasc Anesth 2001;15(6):704-9.
17. Deglute CS. Controlled Hypotension: a guide to drug choice. Drugs 2007;67(7):1053-76.
18. Dal D, Celiker V, Ozer E, Basgüll E, Salman MA, Aypar U. Induced hypotension for tympanoplasty: a comparison of desflurane, isoflurane and sevoflurane. Eur J Anaesthesiol 2004;21(11):902-6.
19. Eberhart LH, Kussin A, Arndt C, Lange H, Folz BJ, Werner JA, et al. Effect of balanced anaesthetic technique using desflurane and remifentanil on surgical conditions during microscopic and endoscopic sinus surgery. Rhinology 2007;45(1):72-8.
20. Beule AG, Wilhelmi F, Kühnel TS, Hansen E, Lackner KJ, Hosemann W. Propofol versus sevoflurane: bleeding in endoscopic sinus surgery. Otolaryngol Head Neck Surg 2007;136(1):45-50.
21. Chin KW, Sercarz, Wang MB, Andrews R. Spontaneous cervical hemorrhage with near-complete airway obstruction. Head Neck 1998;20(4):350-3.
22. Samama CM, Bastien O, Forestier F, Denninger MH, Isetta C, Juliard JM, et al. Antiplatelet agents in the perioperative period: expert recommendations of the French Society of Anesthesiology and Intensive Care (SFAR) 2001 Can J Anaesth 2002;49(6):26-35.
23. Dunn AS. Turpie: Perioperative management of patients receiving oral anticoagulants: a systematic review. Arch Intern Med 2003;28;163(8):901-8.

24. Dalal AP, D´Souza S, Shulman MS. Brief review: Coronary drug-eluting stents and anesthesia. Can J Anesth 2006;53;12:1230-43.
25. Sánchez-Etayo G, Ayuso MA, Santos P, Tercero FJ, Luis M. Subcutaneous emphisema, pneumomediastinum and pneumothorax after laryngeal laser surgery. Eur J of Anaesth 2003;20:753-4.
26. Wong DT, McGuire GP. Subcutaneous emphysema following trans-cricothyroid membrane injection of local anesthetic. Can J Anaesth 2000;47(2):165-8.
27. Vilaseca I, Bernal-Sprekelsen M, Blanch JL, Moragas M. Complications in transoral CO2 laser surgery for carcinoma of the larynx and hypopharynx. Head Neck 2003;25(5):382-8.
28. Stannard K, Wells J, Cokis C. Tracheal rupture following endotracheal intubation. Anaesth Intensive Care 2003;3(5):588-91.
29. Roderick P, Ferris G, Wilson K, Halls D, Jackson D, Collins R, et al. Towards evidence-based guidelines for the prevention of venous thromboembolism: systematic reviews of mechanical methods, oral anticoagulation, dextran and regional anaesthesia as trhomboprophilaxis. Health Technology Assessment 2005;9(49).
30. Muñoz-Blanco F, Salmerón J, Santiago J, Marcote C. Complicaciones del dolor postoperatorio. Rev Soc Esp Dolor 2001;8:194-211.
31. Salonen A, Kokki H, Nuutien J. Recovery after tonsillectomy in adults: a three-week follow-up study. Laryngoscope 2002;112(1):94-8.
32. Kemppainen TP, Henri T, Hannu K, Juha S, Juhani N. Pain treatment and recovery after endoscopic sinus surgery. Laryngoscope 2007;117(8):1434-8.
33. Bost P, Commun F, Albuisson E, Guichard C, Mom T, Eschalier A, et al. Postoperative pain assessment in head and neck cancer surgery of patient controlled analgesia (PCA). Ann Otolaryngol Chir Cervicofac 1999;116(3):154-61.
34. Viscusi ER, Schechter LN. Patient-controlled analgesia: Finding a balance between cost and comfort. Am J Healt Syst Pfarm 2006;15;63(1):S3-13.
35. Tramèr MR, Walder B. Efficacy and adverse effects of prophylactic antiemetics during patient-controlled analgesia therapy: a quantitative systematic review. Anest Analg 1999;88(6):1354-61.
36. Domino KB, Anderson EA, Polisar NL, Posner KL. Comparative efficacy and safety of ondansetron, droperidol, and metoclopramide for preventing postoperative nausea and vomiting: a meta-analysis. Anest Analg 1999;88(6):1370-9.
37. Sánchez-Ledesma MJ, López-Olaondo L, Pueyo FJ, Carrascosa F, Ortega A. A comparison of three antiemetic combinations for prevention of postoperative nausea and vomiting. Anesth Analg 2002;95(6):1590-5.
38. Szarvas S, Chellapuri RS, Harmon DC, Owens J, Murphy D, Shorten GD. A comparison of dexamethasone, ondansetron, and dexamethasone plus ondansetron as prophylactic antiemetic and antipruritic therapy in patients receiving intrathecal morphine for major orthopedic surgery. Anesth Anlag 2003;97(1):259-63.
39. Grupta A. Evidence-based medicine in day surgery. Curr Opin Anesthesiol 2007;20(6):520-5.
40. Apfel CC, Kranke P, Piper S, Rüsch D, Kerger H, Steinfath M, et al. Nausea and vomiting in the postoperative phase: Expert- and evidence-based recommendations for prophylaxis and therapy. Anaesthesist 2007;56(11):1170-80.
41. Mishra S, Bhatnagar S, Jha RR, Singhal AK. Airway management of patients undergoing oral cancer surgery: a retrospective study. Eur J Anaesthesiol 2005;22(7):510-4.
42. Lin HS, Wang D, Fee WE, Goode RL, Terris DJ. Airway management after maxillectomy: routine tracheostomy is unnecessary. Laryngoscope 2003;113(6):929-32.
43. López S, Bonome G, Izquierdo B, Barbeito MJ, Etxainz A, Álvarez F. Infarto agudo de miocardio en el perioperatorio de una neumonectomía. Rev Esp Anestesiol Reanim 2002;49(9):485-90.

ÍNDICE DE PALABRAS CLAVE

A
Abordaje de Mouré: 107
Abordaje paralateronasal de Weber-Ferguson: 107
Abordaje transmastoideo: 49
Abordaje transpalatino: 131-134, 136
Absceso cerebral: 13
Absceso de Bezold: 11
Absceso de tabique: 70
Absceso subperióstico: 11
Aceleración de la deglución: 217
Ácido hialurónico: 172, 225, 275
Acueducto coclear: 11
Acúfenos: 15
Adenoidectomía: 119, 125, 126
Aducción aritenoidea: 172, 174, 227
Afectación mandibular: 146
Afonía: 196
Agua oxigenada: 45, 317
Agujero rasgado posterior: 39, 153
Alcohol boricado: 10
Alopecia: 90, 243, 246, 248, 333
Alquilantes: 333
Alteración de la sensibilidad en los dientes: 70
Alteración de la visión binocular: 255
Alteraciones cosméticas: 107, 197
Alteraciones de la deglución: 116, 177, 216, 244
Alteraciones de la fonación: 117
Alteraciones deglutorias: 114, 116, 118
Alteraciones gustativas: 224
Alteraciones hemodinámicas: 348
Alteraciones oculares: 275
Alteraciones periorales: 276
Amaurosis: 61, 63
Amigdalectomía: 69, 119-123, 125, 170, 214, 351
Aminoglucósidos: 16, 20
Anaerobios: 115, 205, 320
Anemia: 140, 163, 330, 333-335
Anestesia del labio inferior y de la encía: 116
Anestesia por infiltración: 309
Anestesia tópica: 307-309, 311, 313, 320
Anestésicos locales: 31, 259, 307, 309, 313, 334, 345
Angiofibroma juvenil: 131
Angiografía: 37, 59, 82, 83, 94, 131
AngioRM: 39
Ángulo pontocerebeloso: 11, 12, 21, 23, 27, 31, 33, 41
Anomalías en la cicatrización: 252
Anosmia: 69, 99
Antehélix: 240, 241
Anticoagulantes sistémicos: 40
Anticolinérgicos: 288, 290, 329, 330
Antihistamínicos: 312, 329-331
Antiinflamatorios no esteroideos: 145, 146, 245, 249, 255, 275, 331
Antimetabolitos: 333
Antivirales: 28
Arco cigomático: 89
Aritenoidectomías: 147
Aritenoidopexia: 147, 173, 174
Arritmias cardiacas: 196, 271
Arrugas o laxitud cervical residual: 252
Arteria carótida interna: 37, 38, 58, 59, 80, 82, 151, 152
Arteria estapedial: 30
Arteria etmoidal anterior: 59-62, 76, 79, 81, 83, 85, 91
Arteria maxilar interna: 85
Arteria nasal postero-lateral: 88
Arteria palatina: 89
Arteria subclavia: 153, 168, 170, 297
Arteria temporal superficial: 89, 108, 246
Asepsia: 15, 196, 211, 238, 263, 264
Aspiración: 19, 21, 80, 117, 152, 168, 170, 172, 173, 179, 180, 183, 185, 186, 196, 200, 203, 204, 213-217, 250, 257, 274, 284, 285, 290, 296, 316, 317, 320, 348, 349, 351
Ataxia: 12, 13
Atresia de coanas: 131, 133, 136
Atrofia timpánica: 46
Axonotmesis: 167
Azul de metileno: 215

B
Babeo: 116, 289
Bacitracina: 13
Bandas platismales prominentes: 250
Base de cráneo: 79, 82-88, 90-93, 131, 133, 220, 310
Benzodiazepinas: 25, 244, 312, 330, 345
Betalactámicos: 205, 330
Biofilms: 10, 45
Biopsias transbronquiales: 326
Bisturí harmónico: 284
Bisturí hemostático de Shaw: 284
Bleomicina: 16, 333, 335, 336
Blunting: 43, 44, 355
Bocio intratorácico: 301
Botón septal: 68, 69
Broncoscopia flexible y rígida: 326
Bulbo de la yugular: 38, 40
Bulla etmoidal: 60
Bypass carotídeo: 37

C
Caldwell-Luc: 100, 109
Cambios pigmentarios: 247
Campo visual: 62
Canal óptico: 93, 94
Canal semicircular horizontal: 18, 29
Cáncer de cabeza y cuello: 161, 333, 335, 336
Cáncer de lengua: 113, 114
Cantolisis: 61
Cantotomía lateral: 61, 89, 255
Capecitabina: 333, 335
Carboplatino: 333-335
Carotid blow-out: 154, 155
Carótida intracavernosa: 106
Cauterio: 81-83, 120, 122, 151
Cefalea: 12, 40, 275, 309, 311, 312, 329
Cefalosporinas de tercera generación: 12, 14
Cefotaxima: 12
Ceftriaxona: 12, 13
Ceguera: 57, 58, 61-63, 99, 101, 231, 255
Celdilla de Onodi: 57, 58, 63
Celdillas de Haller: 60
Cervicoplastia: 249, 252
Charnelización de la pirámide nasal: 107
Cianosis: 199, 311, 325, 344, 346, 352
Cicatrices hipertróficas: 200, 220, 246, 269-271
Cicatrices previas: 89, 140, 269
Cicatrices visibles: 257, 260
Cicatrización patológica: 240
Cierre de fístulas de líquido cefalorraquídeo (LCR): 63
Cierre del seno sigmoide: 39
Cirugía estapedial; 21
Cirugía externa de los senos paranasales: 99
Cirugía transoral láser: 208
Cisplatino: 16, 333-336
Cisternas: 90, 312
Clamps: 152, 155
Clasificación de Keros: 62
Clivus: 84, 95, 104, 132-136
Clostridium difficile: 330, 332
Coagulación monopolar: 59, 63
Coagulopatía farmacológica: 350
Cóclea: 15, 16, 22, 49, 51
Coclearización: 15, 16, 18
Cocleostomía: 11, 13, 49-51
Cofosis: 17-19, 21-23
Colágeno: 63, 81, 82, 84-86, 158, 159, 172, 205, 225-227, 284, 296
Colas sintéticas: 86
Colesteatoma iatrogénico: 46, 47
Colesteatoma: 16-18, 22, 23, 29, 43, 46, 47, 51
Colgajo de cornete inferior pediculado: 88
Colgajo de fascia temporoparietal: 89, 90
Colgajo de yeyuno: 340, 341
Colgajo nasoseptal o de Hadad-Bassagasteguy: 85
Colgajos cutáneos: 140, 244, 273
Colgajos microvascularizados: 338
Colgajos musculares: 159
Colgajos pediculados: 87, 257, 338, 339
Colgajos vasculares pediculados: 85
Columelización: 22
Compensación vestibular: 23
Complicaciones de la aplicación de toxina botulínica A: 275
Complicaciones de la blefaroplastia: 253, 255
Complicaciones de la cirugía de la glándula submaxilar: 285
Complicaciones de la cirugía endoscópica nasosinusal: 57-59, 61, 63, 65
Complicaciones de la traqueotomía convencional: 195, 197
Complicaciones de los peelings químicos: 270
Complicaciones de los rellenos faciales: 273
Complicaciones del área donante: 339
Complicaciones del área receptora: 339
Complicaciones del peeling quirúrgico (dermoabrasión): 271
Complicaciones del resurfacing láser: 269
Complicaciones en las otoplastias: 237
Complicaciones de la cirugía transoral con láser CO2: 181
Complicaciones originadas en el pedículo vascular: 338
Complicaciones por parotidectomía: 283
Complicaciones cirugía láser en función del pT: 182
Condritis: 196, 203, 237-239
Condromalacias: 203
Conducto auditivo interno: 11, 23, 27
Conducto de Wharton: 283, 292, 293
Conducto torácico: 157
Consecuencias psicológicas de la rinoplastia: 277
Contraindicaciones de una anestesia local: 310
Convulsión: 13
Cordoma: 83, 92
Cordopexia: 173, 174
Cordotomía: 147, 173, 174, 224, 296
Cornete inferior: 67, 88, 131, 134
Cornete medio: 58, 60, 62, 75, 84-88

Corticoides: 12, 44
Corticoides tópicos: 44, 270, 271, 329
Costras: 59, 67, 69, 89, 132, 200, 238, 270, 273
Cranealización: 103
Craneofaringiomas: 90, 92
Cresta digástrica: 29
Crisis convulsivas: 12, 344
Cuerda del tímpano: 29, 49
Curva de aprendizaje: 57, 73, 83, 184

D

Dacriocistorrinostomía endoscópica: 73
Decúbitos: 205, 239
Deformidad en cuello de cobra: 250, 251
Deformidad en pico de cotorra (pollybeak): 232
Deformidades del contorno: 247
Degeneración walleriana: 167
Degloving: 106, 109, 132
Deglución: 113, 116, 117, 128, 168-171, 173-175, 177, 213-217, 244, 251, 276, 291, 296, 351
Deglución súper-supraglótica: 217
Deglución supraglótica: 217
Dehiscencia de ligaduras: 153
Dehiscencia transpalatina: 135
Dehiscencia y necrosis traqueal: 210, 211
Dehiscencias del canal de Falopio: 30
Depilación: 102
Depresión: 247, 270, 310, 326, 331, 352
Dermatitis alérgicas: 269, 270
Dermis micronizada: 225, 226
Descompresión del nervio facial: 31
Descompresión del nervio óptico: 93, 94
Desplazamiento del sistema implantado: 52
Desplazamiento-reparación del bulbo yugular: 40
Diabetes insípida: 91, 92
Diafragma selar: 91
Dilataciones: 189, 190, 207, 208, 325
Dilatación del acueducto vestibular: 17
Diplopía: 40, 57, 76, 79, 99, 101, 255, 275, 276
Discromías: 269-271
Disección infraperiostal: 259
Disfagia: 147, 168, 170, 173, 207, 213, 214, 218, 299, 316, 320, 325
Disfunción tubárica: 19
Disnea: 42, 145, 147, 154, 168, 170, 172, 173, 174, 180-182, 186, 192, 204, 207, 221, 227, 244, 295, 296, 303, 311, 325, 350, 352
Disnea laríngea: 204
Dispositivos implantables: 49, 50
Dolor: 11, 42, 52, 57, 60, 67, 70, 99, 100, 121, 123, 125, 127-129, 145, 167, 168, 171, 214, 237-239, 244, 245, 251, 255, 256, 273-275, 283, 285, 309, 311, 313, 316, 325, 331, 335, 336, 351, 353, 354, 356
Drenaje lumbar: 12, 13, 51
Drenaje ventricular: 40, 41, 81
Duramadre: 13, 62, 63, 84, 101, 104, 287, 310

E

Ectropión: 256, 257, 265, 266, 269, 270
Edema: 31, 62, 93, 100, 119, 134, 145-147, 149, 162, 167, 182, 183, 186, 196, 203, 224, 226, 227, 232, 244, 251, 255, 256, 274, 289, 309-311, 335, 344, 346, 350-353
Edema facial: 162, 310
Edema periorbitario: 232
Edema uvular: 119
Edemas cérvico-faciales posradioterapia: 146
Edemas laríngeos: 146
Efectos gastrointestinales: 330, 331
Efectos terapéuticos y tóxicos de la lidocaína: 310
Ejercicio de Shaker: 217
Electrocauterio con punta fina: 122
Electroneuronografía: 28, 31, 289
Embolismo gaseoso: 41, 152
Embolismos sépticos: 40
Embolización: 39, 59, 81, 82, 94, 132, 155, 159, 182, 201, 273
EMG: 32, 33, 297
Encefalopatía anóxica: 199, 344
Endocarditis: 70
Enfermedad de Cushing: 90-92
Enfermedad de Graves: 93, 175
Enfisemas: 73, 94, 100, 102, 145, 147-149, 183, 191, 196, 325
Enfisema cervical: 148, 325
Enfisema orbitario: 61, 73
Enoftalmos: 168, 257
Enterobacter: 12
Epicantus: 257, 258
Epífora: 76, 99, 106, 256
Epiglotoplastia de Tucker: 208
Epistaxis: 69, 64, 67, 69, 74, 94, 96
Equimosis: 73, 74, 99, 232, 245
Eritema: 162, 226, 251, 270, 271, 269-271, 273, 274, 310, 311
Escherichia coli: 9
Esofagoscopia: 215, 323-325, 327
Estenosis del conducto auditivo externo: 43, 242
Estenosis presacales: 75
Estenosis traqueal: 189, 192, 196, 200, 203, 209, 210
Estereotomía: 153, 201, 300-302
Esteroides: 28, 44, 45, 94, 233
Estimulación eléctrica del nervio facial: 32
Estimulación multipulso transcraneal: 33
Estrategias posturales: 217
Etmoidectomía externa: 101, 109
Exoftalmos: 61, 100
Extrusión de suturas: 237, 239
Extrusión del receptor: 52
Extubación accidental: 191

F

Factores que dificultan la laringoscopia y la IOT: 347
Falta de aporte sanguíneo: 139
Faringostomas: 139, 161, 163, 165
Fase oral de la deglución: 113, 251, 276
Fenotiacinas: 330
Fetidez de la boca: 183
Fiebre: 12, 40, 70, 162, 238, 239, 274, 320, 325, 330, 334
Fijación de los sistemas implantables de oído medio: 50
Filas olfatorias: 62
Fístula buconasal: 135
Fístula faringocutánea: 161-163
Fístula oroantral: 100, 106
Fístula salival: 288
Fístula traqueoarterial: 196, 191, 199, 201
Fístula traqueocutánea: 192
Fístula traqueoesofágica: 192, 196, 197, 200, 204, 211
Fístulas de líquido cefalorraquídeo: 12, 41, 51, 79, 83-85, 90, 94, 99, 108
Fístulas espontáneas: 17
Fístulas laberínticas: 16, 17
Fístulas quilosas: 157
Fistulización: 17, 19, 102, 264
Flora bacteriana oral: 10, 317
Fluoresceína: 310
Fluorouracilo: 274, 333-335
Fosa infratemporal: 38, 89, 132
Fotofobia: 40, 256, 288, 290
Fractura del cóndilo mandibular: 126
Fractura del techo de la órbita: 102
Frontoplastia: 259, 260

G

Ganglio pterigopalatino: 89
Gasa vaselinaza: 238, 239
Gastrostomía percutánea: 148, 189-191, 193, 316
Gastrostomía quirúrgica abierta: 315
Gastrostomía laparoscópica: 316
Gastrostomía temporal: 113, 184
Gemcitabina: 333, 335
Genioplastia de deslizamiento: 263, 264
Globo vesical: 244
Glosectomía: 114, 117, 118, 174, 214
Granulomas: 10, 203, 205-208, 210, 211, 226, 257, 258, 274
Grasa abdominal: 13, 41
Grasa orbitaria: 60, 61, 74, 254, 255
Gusher: 11, 49

H

H. influenzae: 11
Hematemesis: 325
Hematoma: 31, 41, 57, 58, 61-63, 69, 70, 73, 74, 76, 84, 93, 99-101, 106, 153, 154, 167, 221, 231, 232, 237, 238, 243-245, 250, 255, 256, 258, 259, 266, 275, 283, 285, 302, 339, 349, 350, 352
Hematoma orbitario: 61, 99
Hematoma palpebral: 74
Hematoma retrobulbar: 58, 76, 255
Hematoma septal: 69, 70
Hematoma subcutáneo: 41
Hematoma-hemorragia subaracnoidea: 41
Hematomas epidurales: 41
Hematomas subdurales: 41
Hemiageusia: 171
Hemiatrofia lingual: 175
Hemoptisis: 204, 326
Hemorragia: 41, 58, 60, 61, 69, 79, 80, 82, 83, 93, 99-101, 115, 119, 120-123, 128, 152-155, 167, 169, 191, 195, 196, 201, 210, 211, 271, 283, 285, 300, 302, 316, 317, 324-326, 340, 349, 351, 352, 354
Hemorragia por cavidad oral: 154
Hemorragias difusas o en sábana: 153
Hemostasia: 19, 81, 82, 85, 101, 115, 120-123, 152, 219, 237, 238, 249, 250, 255, 259, 265, 275, 283-285, 293, 302
Hernia cerebral: 84
Herpes varicela-zóster: 28
Hidroxiapatita: 12, 13, 172, 225, 226, 266
Hipercapnia: 190, 344, 346, 348
Hipernasalidad: 173
Hipertensión endocraneal: 17, 41, 152
Hipertermia maligna: 343-346
Hiperventilación: 152, 309, 311, 345, 346
Hipoacusia neurosensorial: 15, 17-19
Hipocalcemia: 295
Hipocortisolismo: 92
Hipoestesia del cuello: 250
Hiponasalidad: 173

Hipoparatiroidismo: 299-301
Hipopotasemia: 221
Hipotensión controlada: 349
Hipoxia: 121, 191, 308, 348, 352
House-Brackmann: 27, 28
Hundimiento del colgajo osteoplástico: 102

I

Ifosfamida: 333, 335
Implantes cocleares: 11, 41, 51, 53, 54, 334
Incisión de Sebileau-Carrega: 141
Incisión hemitransfixiante: 68, 236
Incompetencia úvulo-palatina: 128
Indicaciones de cirugía en el ronquido: 127
Índice de apneas hipopneas: 127
Infección de la herida: 114, 128, 135, 151, 211, 227, 316, 317
Infección del estoma: 192
Infección local: 128, 183, 200, 201, 302, 308, 339
Infección protésica: 264
Infecciones cervicales profundas: 320
Infundibulotomía: 60
Inhibidores de las tubulinas: 333
Inhibidores de topoisomerasa: 333
Injerto de dermis acelular: 84
Injerto nervioso: 28, 31
Injerto subdural: 84
Inmovilidad cricoaritenoidea: 169
Insuficiencia hipofisaria: 91, 92
Insuficiencia renal: 331, 335, 344
Insuficiencia respiratoria: 351
Insuficiencia velofaríngea: 170
Insuficiencia velopalatina: 125, 126, 128, 171, 173
Intervalo QT: 330
Intrusión de DTT: 46
Irradiación previa: 140, 325
Irregularidades en contorno y superficie: 240
Irregularidades en el cuello: 252
Ivertículo de Zenker: 148

J

Jet-ventilation: 147

K

Ketoralaco: 351
Klebsiella pneumoniae: 9, 320

L

Laberintitis: 21, 25, 50
Laberinto membranoso: 15, 16, 18, 23
Lagoftalmos: 253, 254-256, 275, 289
Lámina papirácea: 58-62
Laringectomía supracricoidea: 206, 208, 213
Laringectomía total: 117, 173, 174, 213
Laringectomías parciales verticales: 206
Laringectomías supraglóticas: 168, 206
Laringoespasmo: 119, 121, 223, 351, 352
Laringoplastias: 207, 208
Laringoscopia directa: 147, 223-225, 348
Lateropulsión: 23, 24
Laxantes: 13
Líquido cefalorraquídeo: 11-13, 41, 49, 57, 58, 63, 79, 80, 83-85, 87, 90, 94, 99, 108, 310, 312
Lesión de arteria carótida interna: 58, 59
Lesión de la cadena osicular: 46
Lesión de la vía lagrimal: 101
Lesión de lámina papirácea/periórbita: 58, 59, 60
Lesión de las raíces dentarias: 100
Lesión del hipogloso: 293
Lesión del nervio infraorbitario: 100, 266
Lesión del nervio laríngeo superior: 297
Lesión del nervio lingual: 171, 224, 292
Lesión del nervio recurrente: 170, 295, 297
Lesiones de la parótida: 246
Lesiones neurológicas en cirugía cervical: 168, 171, 174, 175
Lesiones neurológicas en cirugía de orofaringe y cavidad oral: 170
Lesiones neurológicas en cirugía laríngea: 169
Lesiones neurológicas en cirugía tiroidea y paratiroidea: 169
Lesiones vasculares: 79, 80
Ligaduras: 151-154, 284, 293
LigaSure Vessel Sealing System: 283, 286
Linfangiomas quísticos: 219, 221
Linforragia: 158, 159
Liposucción submental: 249, 251
Lobectomía: 169, 170, 220

M

Macrólidos: 330
Malformación de Mondini: 17
Malformaciones branquiales: 219
Malformaciones cervicales congénitas: 219
Malformaciones de la línea media: 219, 221
Malformaciones de la primera hendidura: 220
Malformaciones de la segunda hendidura: 220
Malformaciones de la tercera hendidura: 220
Malformaciones de la cuarta hendidura: 220
Malnutrición: 161, 315
Mandíbula: 115, 125, 146, 173, 216, 245, 269, 291, 292, 338, 352
Mandibulotomías: 116
Maniobra de Masako: 218
Maniobra de Mendelsohn: 217
Maniobras tras la ignición: 350
Manometría esofágica: 215
Mastoides: 10, 11, 13, 51, 220, 241, 242
Mastoiditis: 11, 52
Materiales para infiltración intracordal: 226
Mediastinitis: 148, 320
Ménière: 23
Meningiomas: 38, 92, 97, 136
Meningitis: 11-14, 40, 50, 53, 54, 58, 63, 65, 70, 79, 85, 99, 101, 103, 104, 108, 231, 337, 346
Mentón de bruja: 264, 265
Metotrexato: 333-335
Miotomía del cricofaríngeo: 173
Miringoplastia: 45-47
Mitomicina C: 205,241, 333, 335, 336
Monitorización: 27, 31-33, 50, 51, 60, 170, 289, 292, 297, 341, 342, 348, 354
Monitorización de la actividad electromiográfica: 33
Monitorización del globo ocular: 60
Monitorización del nervio facial: 31, 50
Monitorización del nervio recurrente: 170, 297
Morbilidad neurológica: 155
Mortalidad: 12, 79, 99, 119, 155, 180, 191, 195, 201, 211, 303, 315- 317, 320, 337, 344
Movilización de piezas dentales: 224
Mucocele: 84, 86

N

Nariz en silla de montar: 70, 231, 234, 235
Nariz pinzada (pinching nose): 231, 233
Nasofaringe: 86, 125, 131-133, 173
Necrosis cutánea: 139, 142, 143, 151, 154, 155, 237, 239, 244, 273
Necrosis traqueal: 196, 210, 211
Nervio auricular mayor: 28, 31, 172, 243, 245, 250
Nervio espinal: 171, 220, 221, 245
Nervio facial: 27-34, 44, 49-52, 89, 90, 171, 220
Nervio hipogloso: 116, 171, 220, 221, 291, 292
Nervio infraorbitario: 100, 266
Nervio laríngeo superior: 169, 170, 295, 297, 298
Nervio occipital menor: 243, 245
Nervio óptico: 58, 61-64, 82, 84, 93, 94, 101, 104, 108, 255
Nervio singular: 22
Nervio trigémino: 32, 33, 292
Nervio vago: 171, 220
Nervio vestibular: 23, 24
Nervios recurrentes: 170, 296, 302
Neumococo: 11, 13
Neumolaberinto: 17, 18
Neumomediastino: 195, 196, 324, 325
Neumonía por aspiración: 179, 180, 183, 315, 317
Neumotórax: 183, 191, 196, 302, 326, 346
Neurectomía: 23, 24, 288
Neuropraxia: 33, 167, 171
Neurotización muscular: 172
Neurotmesis: 33, 167
Nistagmus espontáneo: 23, 24
Nódulos asépticos: 274

O

Obesidad: 15, 83, 191, 204, 347
Odinofagia: 128, 145, 214, 320, 325
Ojo cadavérico: 254
Opiáceos: 331
Orejas en asa: 239
Orostomas: 114, 139, 161, 163, 165
Osteotomía: 100-102, 107, 146
Otalgia: 11, 40, 214
Otitis serosa: 125
Otoplastia: 237, 238, 242
Otorrea: 9, 10, 16, 45, 46
Otosclerosis: 29, 30, 52
Ototoxicidad: 10, 16, 20

P

Pabellón en teléfono: 242
Papiledema: 40
Paraganglioma yugular: 38, 39
Parálisis bilateral en abducción: 168, 173
Parálisis del músculo elevador del párpado superior: 275
Parálisis facial: 27-31, 33, 35, 46, 220, 259, 260, 283, 289
Parálisis laríngeas: 170, 172, 173, 176, 225, 301
Paratiroidectomía: 169, 175
Parches de nitroglicerina: 273
Parestesias faríngeas: 128
Parestesias linguales: 224
Paro respiratorio: 196
Peelings: 269-272
Pemetrexed: 333, 335
Pérdida de audición: 12, 16
Pérdida de la relación columelo-alar: 231, 233, 234
Pérdida de pelo: 260
Pérdida de sensibilidad lingual: 116
Perforación de la pared traqueal posterior: 191
Perforación esofágica: 148, 323, 324-326
Perforación septal: 67, 70, 103, 105, 231, 235, 236
Perilinfa: 16, 17, 21
Periórbita: 59, 60, 74
Petrositis: 11
pH-metría: 215

Piercings: 237
Pilas metálicas: 323
Pirámide nasal: 67, 107
Placas de osteosíntesis: 146
Placas de silicona: 87
Platina: 17, 21, 22, 30
Plenitud auricular: 17
Plicatura del platisma: 249, 251
Polígono de Willis: 37
Profilaxis antibiótica: 9, 13, 102, 114-116, 163, 238, 264, 267, 269, 326
Prótesis mentoniana: 263
Proteus mirabilis: 9
Pseudoaneurisma: 83
Pseudomonas: 9, 12, 45
Ptosis de la punta nasal: 231, 234, 235
Ptosis palpebral: 253, 275, 276
Punción lumbar: 12

Q

Queloide: 107, 237, 241
Quemadura: 75, 167
Quemosis conjuntival: 256
Queratopatía: 254, 256
Quimioterapia: 113, 132, 144, 146, 151, 162, 213, 333, 335, 336
Quinolonas: 10, 16, 330, 331
Quistes de milium: 269, 270, 271
Quistes del conducto tirogloso: 219, 221
Quistes tímicos: 219, 220

R

Radiofrecuencia: 129
Radionecrosis: 90, 115
Radioterapia: 80, 89, 113-115 , 132, 139, 141, 153, 162, 163, 347
Rama frontal del nervio facial: 89, 90, 259, 266
Rama marginal mandibular: 171, 243, 289
Ramas de la esfenopalatina: 58
Reacción a cuerpo extraño: 274
Reacciones adversas a los anestésicos locales: 309
Reacciones adversas alérgicas: 309
Reacciones adversas no relacionadas con el fármaco: 309
Reacciones tóxicas no alérgicas: 308
Reagudizaciones de acné: 269, 270
Receso pterigoideo lateral: 86
Recomendaciones para preservar las glándulas paratiroides: 302
Reflejo vestíbulo-ocular: 23
Regurgitación nasal: 135, 214
Rehabilitación de la deglución: 216
Rehabilitación vestibular: 23, 24
Remifentanilo: 349
Re-routing: 31
Resección submucosa de Killian: 67
Retracción alar: 231, 233, 234
Riesgos de la UPPP: 128
Rigidez muscular: 344-346
Rigidez nucal: 40
Rinolalia abierta: 128, 168
Rinolalia cerrada: 128
Rinoplastia: 105, 231, 232, 234, 236, 277, 278, 279
Ritidoplastia: 243, 244, 252, 266
Rotura carotídea: 151, 154, 155
Rotura de vena yugular interna: 155

S

Saco lagrimal: 73-75, 101
Sáculo: 17, 19, 21
Saliva: 115, 161, 163, 213, 288, 351, 352
Salivary bypass tube: 163, 164
Sangrado arterial de alto flujo: 82
Sangrado de la vena emisaria: 39
Sangrado del seno petroso superior: 39
Sangrado del seno sigmoide: 39
Sangrado posamigdalectomía: 119, 120, 122
Sangrado seno petroso inferior: 39
SAOS: 347, 348
Schwannomas: 12, 21, 23, 34, 42
Sedación: 205, 227, 296, 308, 316, 323, 326, 329, 330, 348
Sedantes vestibulares: 24, 25
Seno cavernoso: 70, 79, 81, 101, 104, 132
Seno esfenoidal: 58, 59, 63, 64, 84, 86, 87, 103-105, 132
Seno frontal: 60, 62, 86, 99-101, 103
Seno lateral: 38, 39
Seno maxilar: 60, 86, 88, 89, 99, 100, 132
Seromas: 151, 153, 155, 219, 245, 250, 265, 266, 283-286
Shock hipovolémico: 121, 122
Sialoceles: 246-248, 290
Signo de la fístula: 17, 23
Signo de Tullio: 17
Silla turca: 86, 89, 104
Síndrome de Apnea e Hipopnea del Sueño (SAHS): 127
Síndrome de canal semicircular superior: 16
Síndrome de Frey: 220, 283, 287
Síndrome del shock tóxico: 70
Síndrome del sumidero (lacrimal sump syndrome): 75
Sinequias: 69, 75, 106, 204, 206-208, 224
Sintomatología y gravedad de las reacciones alérgicas: 311
SMAS: 246
Somnolencia: 329, 354
Sonda de Foley: 84, 85
Sonda lagrimal: 75
Sonda nasogástrica: 113, 184, 196, 315
Staphylococcus aureus: 9, 10, 12, 115, 246, 271, 273, 320
Staphylococcus aureus meticilino-resistente: 9
Staphylococcus epidermidis:10, 12, 14
Stent carotídeo: 37
Streptococcus: 12, 70, 320
Submaxilectomía: 291, 293
Sulcus vocalis: 177, 225
Surgicel®: 39, 40, 101, 122, 153, 199
Sutura epineural: 31

T

Tabaco/tabaquismo: 15, 114, 151, 243-245, 316, 337, 351
Tomografía axial computarizada (TAC): 17-19, 40, 41, 43, 59, 60, 62, 117, 201, 279, 299, 354
Tapones de moco: 196, 199
Técnica de disección fría: 120
Técnica de Sluder: 119
Técnica overlay: 43
Técnica underlay: 43, 47
Técnicas de retroalimentación: 24
Tegafur: 334, 335
Test de oclusión: 37, 80, 83
Tetraplejia: 211
Tijeras diatérmicas: 283
Timpanoesclerosis: 22, 45, 46
Timpanotomía posterior: 49
Tinitus: 16
Tiraje: 147, 204, 352
Tiroidectomía: 169, 301, 302
Tiroides intratorácico: 299
Tiroplastia tipo I: 172, 227
Tos: 108
Toxicidad vestibular: 16, 146, 307, 309, 310, 313, 333-336
Toxina botulínica: 175, 247, 273, 275, 276, 288, 290
Transfusión de sangre: 57, 121, 179
Traqueostomía: 90, 154, 173, 195, 201, 210, 211
Traqueotomía: 113, 121, 128, 146-149, 153, 162, 163, 173, 174, 179, 180, 182-186, 189-193, 195-197, 199, 201, 204-209, 214, 221, 227, 296, 302, 349, 350, 351, 352, 354
Traqueotomías percutáneas: 189
Traqueotomía convencional: 195, 197
Tratamiento del vértigo: 330
Trastornos de la deglución: 174, 175, 213, 214
Tratamiento de las complicaciones por cirugía transoral con láser CO2: 180
Tratamiento de la necrosis cutánea: 142
Tratamiento de la reacción alérgica aguda: 312
Tratamiento del dolor: 313, 331, 351
Tratamiento medicamentoso del hematoma/edema orbitario: 62
Trigémino: 32, 116, 168, 292
Trismus: 320, 344, 346
Tromboflebitis: 40
Tromboprofilaxis: 350
Trombosis del seno cavernoso: 70
Trombosis del seno lateral: 40
Trombosis venosa profunda: 91, 244, 247
Trompa de Eustaquio: 10, 13, 49, 51, 126, 131
Tronco de Farabeuf: 220, 221
Tubo en T de Montgomery: 208, 209, 211
Tubos de drenaje transtimpánicos (DTT): 45
Tumores de clivus: 133
Tumores supraglóticos: 182-184

U

Úvula bífida: 125, 126
Uvulopalatofaringoplastia (UPPP): 127
Uvulopalatoplastia asistida con láser (LAUP): 128

V

Vena de Labbé: 40
Vena subclavia: 152, 153, 157
Vena yugular interna: 17, 42, 115, 152, 155, 171, 220, 338
Vendajes compresivos: 159, 247, 288
Ventana oval: 16, 19, 22, 30, 50
Vértigo: 16, 18, 21-25, 330
Vestíbulo nasal: 106, 107
Vía falsa: 75, 191
Vía lacrimal: 73, 75, 77, 101, 107
Videoendoscopia de deglución: 214
Videofluoroscopia de deglución: 215
Vinorelbina: 333, 335, 336
Virus herpes simple: 28
Vómito: 12, 92, 163, 244, 270, 308, 311, 312, 330, 331, 334, 336, 349-352
Voz: 145, 169-174, 176, 177, 192, 223, 225-228, 296, 297

X

Xeroftalmia: 256